

بررسی تغییرات هیستوپاتولوژیک فولیکول دندانهای عقل نهفته در تعدادی از مراجعه کنندگان به دانشکده دندانپزشکی مشهد در سال ۱۳۸۴

دکتر شادی ثقفی*#، دکتر افشین حراجی**، دکتر رضا زارع محمودآبادی*، دکتر فهیمه فرزنانگان***

* استادیار گروه آسیب شناسی دهان، فک و صورت دانشکده دندانپزشکی و مرکز تحقیقات دندانپزشکی دانشگاه علوم پزشکی مشهد

** استادیار گروه جراحی دهان، فک و صورت دانشکده دندانپزشکی آزاد اسلامی واحد تهران

*** استادیار گروه ارتدانتیکس دانشکده دندانپزشکی و مرکز تحقیقات دندانپزشکی دانشگاه علوم پزشکی مشهد

تاریخ ارائه مقاله: ۸۶/۲/۱۵ - تاریخ پذیرش: ۸۶/۷/۲

Title: Evaluation of Histopathologic Changes in Impacted Third Molar Follicles in Mashhad Dental School in 2005

Authors: Saghafi Sh*#, Haraji A**, Zare Mahmoodabadi R*, Farzanegan F***

* Assistant Professor, Dept of Oral & Maxillofacial Pathology, School of Dentistry and Dental Research Center of Mashhad University of Medical Sciences, Mashhad, Iran.

** Assistant Professor, Dept of Oral & Maxillofacial Surgery, Dental School, Tehran Islamic Azad University, Tehran, Iran

*** Assistant Professor, Dept of Orthodontics, School of Dentistry and Dental Research Center of Mashhad University of Medical Sciences, Mashhad, Iran.

Introduction: Since remaining impacted teeth may result in pathologic lesions, prophylactic extraction of third molar which is the most frequent impaction-is among the most common surgical procedures. Our study was performed to evaluate the histopathological changes of impacted molar teeth follicles.

Materials & Methods: In this descriptive study, 54 impacted molar teeth follicles of 50 patients with age range of 15-38, and examined in the surgery ward of Mashhad dental school from June to November 2005, were extracted by a surgeon and pathologic evaluation were performed.

Results: In this study, the most commonly extracted teeth were mandibular molars (79%) and 74% of patients were under 25. The most frequent location of the extracted teeth was mesioangular (46%). In microscopic evaluation of specimens, 61% were unchanged dental follicles, 12.9% were odontogenic cysts and 24% had inflammation.

Conclusion: Considering the low incidence of pathologic changes in impacted third molar follicles, it is better not to extract them except in a clear indication. These teeth are better to be monitored by imaging with the 6-12 month intervals.

Key words: Follicle, Third molar, Impaction.

Corresponding Author: SaghafiS@mums.ac.ir

Journal of Mashhad Dental School 2007; 31(3): 171-6.

چکیده

مقدمه: با توجه به این که باقی ماندن دندان های نهفته در فکین خصوصاً مولر سوم که شایع ترین نهفتگی را به خود اختصاص می دهد ممکن است منجر به ایجاد ضایعات پاتولوژیک شود، در آوردن آنها به منظور پیشگیری از ایجاد یک ضایعه پاتولوژیک جزء رایج ترین اعمال جراحی محسوب می گردد. این مطالعه با هدف ارزیابی تغییرات هیستوپاتولوژیک در فولیکول دندانهای عقل نهفته انجام گردید.

مواد و روش ها: در این مطالعه توصیفی فولیکول ۵۴ دندان عقل نهفته که از ۵۰ بیمار بین سنین ۱۵-۳۸ سال که از تیرماه تا آذرماه ۱۳۸۴ به بخش جراحی دانشکده دندانپزشکی مشهد مراجعه نموده بودند توسط جراح خارج شده بود مورد بررسی پاتولوژیک قرار گرفت.

یافته ها: در تحقیق حاضر بیشترین دندان عقل جراحی شده مربوط به فک پایین بود (۷۹٪ موارد) و ۷۴٪ بیماران زیر ۲۵ سال سن داشتند. شایعترین نحوه قرار گیری این دندانها میوآنگولار (۴۶٪ موارد) بود و در بررسی میکروسکوپی ۶۱٪ نمونه ها به عنوان فولیکول دندانی تغییر نیافته، ۱۲/۹٪ کیست ادونتوزیک و ۲۴٪ موارد دارای التهاب بودند.

نتیجه گیری: با توجه به میزان کم تغییرات پاتولوژیک در فولیکول دندانهای عقل نهفته بهتر است دندانها، تا زمان عدم ایجاد یک یا چند اندیکاسیون واضح، در آورده نشوند و فقط توسط معاینات کلینیکی و رادیوگرافی ۶ تا ۱۲ ماهه تحت کنترل باشند.

واژه های کلیدی: فولیکول، دندان عقل، نهفته.

مجله دانشکده دندانپزشکی مشهد / سال ۱۳۸۶ / جلد ۳۱ / شماره ۳: ۱۷۱-۶.

مقدمه

دندان نهفته طبق تعریف، دندان گیر کرده یا حبس شده ای است که بواسطه یک مانع یا سد فیزیکی در مسیر رویش آن از رویش بازمانده است.^(۱) بر طبق تحقیقات انجام شده روی ۳۸۷۴ بیمار بالای ۱۰ سال، ۱۷٪ بیماران حداقل یک دندان نهفته داشتند که از این میزان ۴۰٪ مربوط به دندانهای مولر سوم نهفته بود.^(۲) و در تحقیق دیگری شیوع نهفتگی دندانهای مولر سوم ۸۵٪ برآورد شد.^(۳)

بعد از تشکیل مینا، تاج دندان بوسیله اپی تلیوم مینایی کاهش یافته (Reduced enamel epithelium) و اکتومزانشیم پوشیده می شود. این دو از فولیکول اطراف تاج ساخته می شوند که می توانند منشاء انواع مختلفی از ضایعات در زمان تشکیل دندانها یا بعد از آن باشند مانند هامارتوم ها، کیستها یا تومورهای ادونتوژنیک.^(۴-۷)

دندانهای نهفته را می توان بر اساس نمای رادیوگرافی آنها به انواع مزبوانگولار، افقی، عمودی و دیستوانگولار تقسیم نمود.^(۸) در نهفتگی دندانها عوامل اتیولوژیک مختلفی دخیل می باشند که عبارتند از: ۱- فقدان فضا به علت تنگی قوسهای دندانی ۲- چرخش جوانه دندان که در نتیجه محور طولی آن به موازات مسیر رویش نرمال نمی باشد ۳- آنکیلوز دندانی ۴- از دست رفتن زودرس دندانهای شیری ۵- ضربه یا تروما ۶- وجود موانع فیزیکی بر سر راه رویش ۷- سندرومها و بیماریها ۸- کمبود تغذیه ۹- بیماریهای غدد داخلی ۱۰- اندازه غیرعادی تاج دندان ۱۱- عوامل ایدیوپاتیک^(۹)

بر اساس کتب مختلف ترتیب شیوع شایعترین دندانهای نهفته متفاوت می باشد از آن جمله می توان مولر سوم پایین و بالا سپس دندانهای پرمولر فک پایین، کانین فک بالا و در آخر دندانهای قدامی اضافی.^(۱۰) و یا مولرهای سوم پائین و بالا، کانین بالا، پرمولرها و کانین پائین و مولرهای دوم^(۱۱) را نام برد.

دندانهای عقل نهفته ممکن است باعث ایجاد عوارض مختلفی شوند مانند تریسموس و درد، عفونت، رشد و نمو پاتولوژیک فولیکول و ایجاد کیست و یا تومور.^(۱۲)

در مطالعه ای که توسط Glosser و همکارانش در سال

۱۹۹۹ بر روی ۹۶ دندان عقل انجام شد در ۳۱ مورد کیست دنتی ژروس در رابطه با فولیکول دندان تشخیص داده شد در حالی که فضای فولیکولی در هیچ رادیوگرافی پانورامیکی بیشتر از ۲/۴ میلیمتر نبود. آنها نتیجه گرفتند که میزان کیست دنتی ژروس مرتبط با دندان عقل نهفته، بیشتر از مطالعات رادیوگرافی گزارش شده است.^(۱۳)

در مطالعه ای دیگر که توسط Stanly و همکارانش در سال ۱۹۶۵ بر روی ۳۷۰۲ دندان عقل نهفته انجام شد، تقریباً ۱۰٪ فولیکول مرتبط با دندانها در جاتی از تغییرات پاتولوژیک را نشان دادند و چنین نتیجه گیری شد که شانس دندانهای عقل نهفته ای که باقی می ماند و در دراز مدت تاثیر سویی بر آنها ایجاد نمی شود حدوداً ۸۵٪ است.^(۱۴)

Werkmeister و همکارانش در سال ۲۰۰۵ در مطالعه ای که طی ۵ سال روی ۳۱۶ بیمار انجام دادند بیان کردند که جراحی پیش گیرانه دندانهای عقل نهفته برای دندانهای با تغییر موقعیت شدید، به منظور جلوگیری از تشکیل کیست یا شکستن زاویه مندیبول خصوصاً در افرادی که در معرض تروما هستند، مناسب است.^(۱۵)

در مطالعه Lopes و همکارانش بر روی ۵۲۲ بیمار که تحت عمل جراحی دندان عقل نهفته قرار گرفته بودند دیده شد که بیشتر از ۵۰٪ بیماران از نظر کلینیکی دارای اندیکاسیون مشخص جراحی نبودند. جراحی دندان عقل بدون دلیل واضح باعث اتلاف در زمان، هزینه و درگیری شده و عوارض بعد از عمل را نیز به دنبال دارد که می تواند مشکلات قانونی برای جراح به همراه داشته باشد.^(۱۶)

هدف از انجام مطالعه حاضر بررسی تغییرات هیستوپاتولوژیک ایجاد شده در فولیکول تعدادی دندان عقل نهفته جراحی شده در مراجعه کنندگان به دانشکده دندانپزشکی مشهد در سال ۱۳۸۴ بود.

مواد و روش ها

مطالعه حاضر یک مطالعه توصیفی است و در این تحقیق فولیکول ۵۴ دندان عقل نهفته که از ۵۰ بیمار بین سنین ۱۵ تا ۳۸ سال که از تیرماه تا آذرماه سال ۱۳۸۴ به بخش جراحی دانشکده دندانپزشکی مشهد مراجعه نموده بودند، توسط جراح

دارای دندان عقل نهفته فک پائین بودند. همچنین بیشترین دندان عقل نهفته در تمام بیماران که دچار تغییرات پاتولوژیک شده بودند مربوط به دندان عقل سمت راست فک پائین بود (۴۹٪ موارد).

از نظر زاویه قرارگیری دندانها، ۴۶٪ نمونه ها بصورت میوآنگلولا، ۲۶٪ بصورت عمودی، ۲۰٪ بصورت افقی و ۸٪ بصورت دیستوآنگلولا قرار داشتند.

از نظر تشخیص هیستوپاتولوژیک فولیکولها، ۳۳ فولیکول (۶۱٪)، فولیکول دندانیه تغییر نیافته (UDF) Unmodified dental follicle و ۸ فولیکول (۱۴/۸٪)، بعنوان Inflammatory dental follicle (IDF) ملتهب دندانیه گزارش شدند (شکل ۱). در ۲ فولیکول (۳/۷٪) تکثیر اپی تلیوم ادونتوژنیک (POE) Proliferation of odontogenic epithelium دیده شد (شکل ۲). ۶ فولیکول (۱۱/۱٪) به عنوان Hyperplastic dental follicle (HDF) هیپرپلاستیک فولیکول دندانیه (شکل ۳) و ۵ فولیکول (۹/۲٪) به عنوان کیست ادونتوژنیک ملتهب (IOC) Inflamed odontogenic cyst (شکل ۴) و ۲ فولیکول (۳/۷٪) کیست ادونتوژنیک (OC) Odontogenic cyst تشخیص داده شدند.

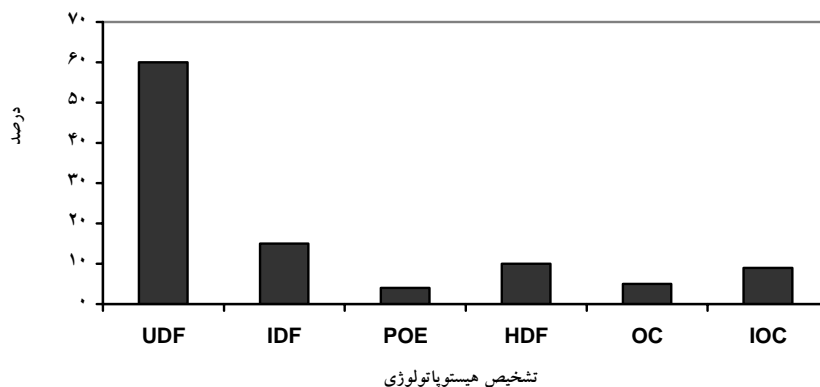
از کل موارد مورد بررسی، ۲۴٪ موارد دارای التهاب بودند و کیست ادونتوژنیک در ۱۲/۹٪ از فولیکول ها دیده شد (نمودار ۱).

خارج شده بود مورد بررسی پاتولوژی قرار گرفت. انجام مطالعه حاضر از نظر اخلاقی مورد تصویب کمیته منطقه ای اخلاق در پژوهشهای علوم پزشکی دانشگاه علوم پزشکی مشهد قرار گرفت. جراحی تحت بی حسی موضعی انجام گردید و دندانهای نهفته به همراه فولیکول آنها در آورده شد، فولیکولها از دندان جدا گردید و در محلول ۱۰٪ فرمالین قرار داده شد. در آزمایشگاه آسیب شناسی برای هر یک از نمونه ها مراحل پردازش انجام و بلوک پارانینی تهیه گردید. سپس از بلوکهای پارانینی برشهای نازکی (به ضخامت ۵ میکرون) زده شد که توسط هماتوکسیلین و ائوزین رنگ آمیزی گردید و لامهای بدست آمده بوسیله پاتولوژیست مورد بررسی هیستولوژیک قرار گرفت.

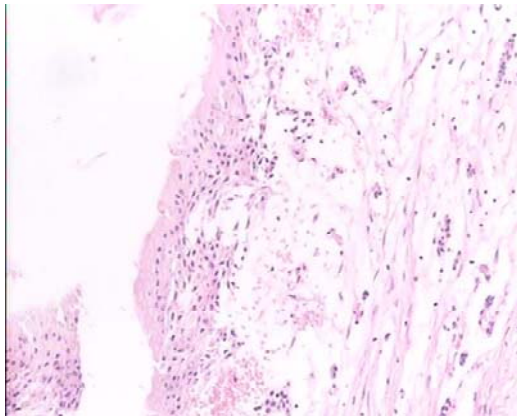
یافته ها

موارد مورد بررسی در مجموع مربوط به ۵۰ بیمار متشکل از ۴۳ نفر زن و ۷ نفر مرد بود. بیماران بین ۱۵ تا ۳۸ سال سن داشتند و اغلب بیماران از نظر سنی در دهه دوم بودند (۴/۶۱±۲۴/۲۱ سال). از جراحی این ۵۰ بیمار در مجموع ۵۴ فولیکول دندان عقل نهفته (۴ نفر دو فولیکول داشتند) جهت مطالعه حاصل گردید که بیشترین دندان عقل نهفته جراحی شده مربوط به فک پائین بود (n=۴۳).

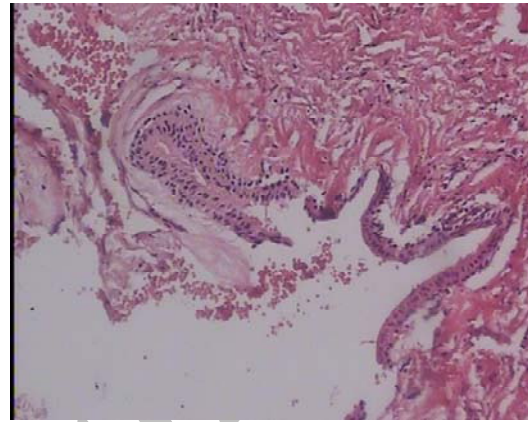
۴۳ فولیکول مورد بررسی (۷۹٪) مربوط به فک پائین و ۱۱ فولیکول (۲۱٪) مربوط به فک بالا بود. از لحاظ وجود ارتباط بین سن بیماران و محل فولیکول، ۷۴٪ بیماران زیر ۲۵ سال



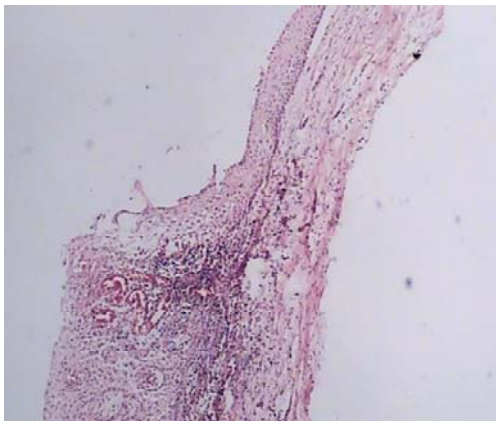
نمودار ۱: فراوانی فولیکول های دندانهای عقل نهفته بر اساس تشخیص هیستوپاتولوژیک



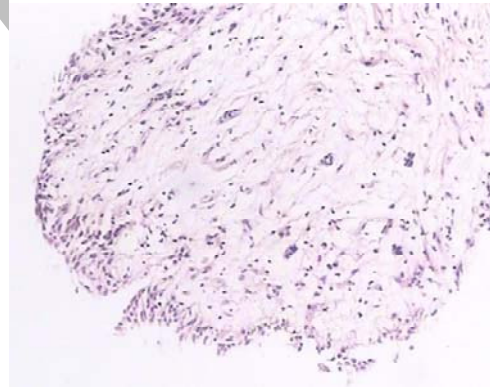
شکل ۲: تکثیر اپیتلیوم ادونتوژنیک (POE) در فولیکول دندان عقل نهفته با رنگ آمیزی H&E درشت نمایی 100X



شکل ۱: فولیکول دندان عقل نهفته آماسی (IDF) با رنگ آمیزی H&E درشت نمایی 100X



شکل ۴: نمای میکروسکوپی کیست ادنتوژنیک آماسی (IOC) با رنگ آمیزی H&E درشت نمایی 100X



شکل ۳: فولیکول دندان عقل نهفته هیپرپلازیک (HDF) به همراه افزایش بافت فیروز با رنگ آمیزی H&E درشت نمایی 100X

بحث

در اثر ایجاد عفونت در اطراف دندانهای عقل نهفته علائم کلینیکی مانند درد دوره ای، تریسموس یا حتی تورم ایجاد گردد گاهی هم ضایعات پاتولوژیک مانند کیست یا تومور در فولیکول آن ایجاد شده که باعث درد، جابجایی دندان، Expansion استخوانی یا حتی خوردگی استخوان می شود.^(۱۷) در مطالعه ای که توسط Stephan و همکارانش انجام شد بیان گردید که خطر ایجاد عفونتهای شدید، کیست یا تومورها وجود دارد ولی درصد آن ناچیز است.^(۱۸)

در تحقیقی که بر روی بافت نرم اطراف مولرهای سوم نهفته که از نظر رادیوگرافی نرمال بودند، توسط Glosser و همکارانش انجام شد، مشخص گردید که میزان کیست

این مطالعه به منظور ارزیابی بافت فولیکول همراه دندانهای مولر سوم نهفته با یا بدون علائم رادیوگرافیک انجام گردید. در دندانهای عقل نهفته فولیکول دندان ممکن است بصورت نرمال باقی مانده و یا دستخوش تغییرات آماسی و یا تغییرات کیستیک گردد.

دندانهای مولر سوم شایع ترین دندانهایی هستند که دچار نهفتگی گشته و عوامل اتیولوژیک متعددی می تواند باعث این نهفتگی گردد. دندان عقل نهفته ممکن است فاقد علامت کلینیکی باشد و تنها در کلیشه رادیوگرافی مشاهده گردد و یا فقدان آن در دهان مورد توجه قرار گیرد. از طرفی ممکن است

توسط انیستیتو بهداشت انگلستان موارد زیر اعلام شده است:

- ۱- عفونت ۲- آسیب به دندان مجاور ۳- دردهای راجعه
 - ۴- کیست یا فضای اشغال شده با یک ضایعه^(۲۲)
- در تحقیق حاضر ارزیابی بافت شناسی به منظور بررسی تغییرات پاتولوژیک در فولیکول دندانهای عقل نهفته انجام گردید. در مطالعه انجام شده توسط Mercier و همکارانش، ایجاد عفونت، کیست و یا تومور از جمله خطرات احتمالی مربوط به دندانهای عقل بجا مانده، می باشد.^(۱۲) در تحقیقی که ما انجام داده ایم ۱۴/۸٪ موارد فولیکولهای انتهایی گزارش شده و در مواردی نیز التهاب با ضایعات دیگر همراه بود. کیستها از دیگر ضایعات درگیر کننده فولیکولهای دندانهای عقل نهفته هستند که در این تحقیق تنها در ۷ فولیکول (۱۲/۹٪) کیست ادونتوژنیک دیده شد. Stephens عقیده دارد که یک فضای فولیکولار بزرگ شده نباید با یک کیست دنتی ژروس در حال رشد اشتباه شود.^(۱۸) وجه افتراق این دو را بعضی اندازه های بزرگتر از ۲/۵ و حتی ۴ میلیمتر می دانند. تومورها از دیگر ضایعات نادر درگیرکننده فولیکولهای دندانهای عقل نهفته هستند که در مطالعه ما رشد نئوپلاستیکی مشاهده نشد.

نتیجه گیری

با توجه به میزان کم تغییرات پاتولوژیک در فولیکولهای دندانهای عقل نهفته بهتر است دندانهای عقل نهفته تا نبود یک یا چند اندیکاسیون واضح درآورده نشوند و تنها توسط معاینات کلینیکی و رادیوگرافی ۶ تا ۱۲ ماهه تحت کنترل باشند.

دنتی ژروس مرتبط با دندان عقل نهفته بیشتر از مطالعات رادیوگرافی گزارش شده است.^(۱۳)

در مطالعه دیگری که توسط Venta و همکارانش انجام گردید، در یک دوره ۱۸ ساله تغییرات کلینیکی دندانهای عقل نهفته مورد بررسی قرار گرفت و مشاهده شد که مولرهای سوم تا سن ۳۸ سالگی دستخوش تغییرات کلینیکی اندکی می گردند و این تغییرات از سن ۲۰ تا ۳۲ سالگی بیشتر و از ۳۲ تا ۳۸ سالگی به میزان خیلی کم (۸٪) دیده می شود.^(۱۹) خارج نمودن پروفیلاکسی دندانهای مولر سوم نهفته بدون علامت بخش عمده ای از کل جراحی های دهان را شامل می شود اما تئوریهای حامی برداشتن جراحی این دندانهای نهفته متناقض اند. تمام دندانهای عقل نهفته نیاز به جراحی و در آوردن ندارند از طرفی تنها مطالعات کمی در رابطه با نتایج نامطلوب دندانهای عقل نهفته باقیمانده وجود دارد.^(۲۰) در مطالعه ای که توسط Stanly و همکارانش انجام شد تقریباً ۱۰٪ از دندانهای عقل نهفته درجاتی از تغییرات پاتولوژیک را نشان دادند و نتیجه گرفتند که شانس دندانهای عقل نهفته ای که باقی می ماندند و در دراز مدت دچار تغییرات پاتولوژیک نمی شوند حدود ۸۵٪ است.^(۱۴) در یک مطالعه انجام شده مشاهده گردید که رسپتور فاکتور رشد اپیدرمال Epidermal growth factor receptor (EGFR) می تواند شاخصی باشد برای افزایش پتانسیل تبدیل جزایر اپیتلیالی فولیکول دندان به کیست یا تومورهای ادونتوژنیک.^(۲۱) اندیکاسیونهای اصلی برای برداشتن سومین مولر نهفته

منابع

1. Neville BW, Damm DD, Allen CM, Bouquot JE. Oral & maxillofacial pathology. 2th ed. Philadelphia: WB Saunders Co; 2002. P. 66.
2. Dachi SF, Howell FV. A Survey of 3874 routine full-mouth radiographs: A study of impacted teeth. Oral Surg Oral Med Oral Pathol 1961; 14: 1165-9.
3. Ahlqwist M, Grondohl HG. Prevalence of impacted teeth and associated pathology in middle age and older Swedish women. Community Dent & Oral Epidemiol 1991; 19(2): 116-9.
4. Fukuta Y, Totsuka M, Takeda Y, Yamamoto H. Pathological Study of the hyperplastic dental follicle. J Nihon Univ Sch Dent 1991; 79(3): 166-73.
5. Gardner DG. The Central Odontogenic fibroma: an attempt at classification. Oral Surg Oral Med Oral Pathol 1980; 50(6): 425-32.

6. Gardner DG, Radden B. Multiple Calcifying hyperplastic dental follicles. *Oral Surg Oral Med Oral Pathol* 1995; 79(5): 603-6.
7. Girod SC, Gerlach KL, Kruger G. Cysts associated with long standing impacted third molars. *Int J Oral Maxillofac Surg* 1993; 22(3): 110-2.
۸. پترسون، لری جی. جراحی دهان و فک و صورت. مترجمین محمد علی دولت آبادی، اسحاق لاسمی، غلامعلی یزدگرد، مینا ناوی. چاپ چهارم، تهران: شایان نمودار، ۱۳۸۴، ص: ۲۵-۲۰۵.
۹. شیفرم، هاین ج، لوی ت. آسیب شناسی دهان. مترجم: حسین مظفری. تهران: جهاد دانشگاهی: ۱۳۶۵، ص: ۵۹۴-۵۶۸.
10. Laskin DM, Louis ST. *Oral and Maxillofacial Surgery*. 1st ed. St. Louis: Mosby Co; 1985.P.51.
11. Regezi JA, James J, Jordan RC. *Oral Pathology: Clinical Pathologic Correlations*. 4st ed. St. Louis: Saunders Co; 2003. P. 373.
12. Mercier P, Precious D. Risks and benefits of impacted third molars. *Int J Oral Maxillofac Surg* 1992; 21(1): 17-20.
13. Glosser JW, Campbell JH. Pathologic changes in soft tissues associated with radiographically normal third molar impactions. *Br J Oral maxillofac* 1999; 37(4):259-60.
14. Stanley HR, Diehl DL. Ameloblastoma potential of follicular cyst. *Oral Surg Oral Med Oral Pathol* 1965; 20: 260-4.
15. Werkmeister R, Fillies T, Joos U, Smolka K. Relation between lower wisdom tooth position and cyst development, deep abscess formation and mandibular angle fracture. *J Craniomaxillofac Surg* 2005; 33(3): 164-8.
16. Lopes V, Mumanya R, Feinmann C, Harris M. Third molar Surgery: An audit of the indications for surgery, Post operative complaints and patient satisfaction. *Br J Oral Maxillofac Surg* 1995; 33(4): 265-70.
17. Stafine EC, Austine LT. Resorption of embedded teeth. *J AM Dent Assoc* 1945; 32: 1003-8.
18. Stephens RG, Kogon SL, Reid JA. The unerupted or impacted third molar-a critical appraisal of its pathologic potential. *J Can Dent Assoc* 1989; 55(3): 201-7.
19. Venta I, Ylipaavalniemi P, Turtola L. Clinical outcome of third molars in adults followed during 18 years. *J Oral Maxillofac Surg* 2004; 62(2): 182-5.
20. Eliasson S, Heimdahl A, Nordenram A. Pathological Changes related to long-term impaction of third molars. A radiographic study. *Int J Oral Maxillofac Surg* 1989; 18(4): 210-2.
21. Da Silva BC, Da Silva LI, Filho MS, De Oquadros OF. Epidermal growth factor receptor distribution in pericoronal follicles: relationship with the origin of odontogenic cysts and tumors. *Oral Surg Oral Med Oral Pathol* 2007; 103(2): 240-5.
22. Jones CM, O'Brien K, Blinkhorn AS, Rood JP. Dentists' agreement on treatment of asymptomatic impacted third molar teeth: interview study. *BMJ* 1997; 31(5): 1204.

Archive