

# SID



سرویس های ویژه



سرویس ترجمه تخصصی



کارگاه های آموزشی



بلاگ مرکز اطلاعات علمی



عضویت در خبرنامه



فیلم های آموزشی

## کارگاه های آموزشی مرکز اطلاعات علمی جهاد دانشگاهی



مباحث پیشرفته یادگیری عمیق؛  
شبکه های توجه گرافی  
(Graph Attention Networks)



کارگاه آنلاین آموزش استفاده از  
وب آو ساینس



کارگاه آنلاین مقاله روزمره انگلیسی

**Case Report:**

**Intruding a patient with Negative Pressure Pulmonary Edema**

*Mehran Kouchak, MD*

*Vali-ol-lah Hassani, MD*

*Farideh Mohammad-Taheri, MD*

گزارش مورد

معرفی بیمار دچار ادم ریه ناشی از فشار منفی

ABSTRACT

**N**egative pressure pulmonary edema, is a well-recognized phenomenon, and in the formation of pulmonary edema following an acute upper airway obstruction (UAO), an incidence of as high as 11%.

The principal physiologic mechanism underlying the formation of edema in this setting involves the generation of markedly negative intrathoracic pressure leading to a net increase in the pulmonary vascular volume and the pulmonary capillary transmural pressure (Ptm). This is a report of a case of diffuse alveolar edema following an acute UAO. The pathophysiology and etiologies of NPPE is discussed.

**Key words:** Negative pressure pulmonary edema (NPPE), UAO (Upper airway obstruction)

دکتر مهران کوچک

استادیار بیهوشی، دانشگاه علوم پزشکی شهید بهشتی

دکتر ولی الله حسینی

استاد بیهوشی، دانشگاه علوم پزشکی ایران

دکتر فریده محمدطاهری

رزیدنت بیهوشی، دانشگاه علوم پزشکی ایران

### چکیده

ادم ریه ناشی از فشار منفی پدیده‌ای کاملاً شناخته شده است که به صورت ایجاد ادم ریه متعاقب انسداد حاد راه هوایی فوقانی تظاهر می‌کند. انسیدانس آن در بالغین در یک بررسی به میزان ۱۱٪ گزارش شده است.<sup>(۱)</sup>

مکانیسم فیزیولوژیک عمده برای ایجاد ادم در موارد مزبور، تولید فشار منفی قابل توجه داخل توراسیک است که به افزایش حجم عروق ریوی و فشار ترانس همورال مویرگی ریوی منتهی می‌شود. بیمار معرفی شده در این بررسی موردی از ادم ریه فشار منفی در پی لارنگواسپاسم متعاقب خروج لوله تراشه است که در مورد مکانیسم فیزیولوژیک ایجاد ادم، عمل و درمان توضیح داده می‌شود. گل واژگان: لارنگواسپاسم، انسداد حاد راه هوایی فوقانی، ادم ریه ناشی از فشار منفی

### معرفی بیمار

بیمار مرد جوان ۱۹ ساله‌ای است که به علت سابقه درد زانو و مشکلات مفصلی کاندید انجام آرتروسکوپی شده بود. بیمار سابقه هیچ‌گونه بیماری خاصی را ذکر نمی‌کرد. قبل از انجام عمل هیچ تست خاصی در مورد او انجام نشده بود.

القاء بیهوشی عمومی در مورد او با استفاده از فنتانیل و سدیم تیوپنتال انجام شد و برای نگهداری بیهوشی از هالوتان و نایتروس اکساید استفاده شد. بیمار قبل از انجام لوله گذاری داخل تراشه ساکسی نیل کولین دریافت کرد و برای پارالیزی حین عمل از آتراکوریوم استفاده شد. بیمار مورد تهویه مکانیکی قرار گرفت و در طول عمل شنود ریه‌ها و کاپنوگرافی نرمال بود.

عمل جراحی بدون هیچ اتفاق خاصی انجام شد. وضعیت همودینامیک و تنفسی بیمار در حین عمل نرمال بود. بیمار در مجموع مقدار دو لیتر محلول رینگر لاکتات دریافت کرد. عمل جراحی ۳ ساعت به طول انجامید. در پایان عمل بعد از ریورس بلوک نورو موسکولار و برگشت واکنش‌های راه هوایی بیمار، لوله تراشه خارج شد.

چند دقیقه پس از خروج لوله تراشه، بیمار بی‌قرار شد

و تلاش‌های شدید دمی بدون حرکت واضح در جریان هوا بروز داد. بیمار با ضربان قلب ۱۲۰ در دقیقه، تاکیکاردی شد. بیمار دچار افزایش فشار خون به میزان ۱۸۰/۱۰۰ میلی‌متر جیوه و هیپوکسی با پالس اکسی‌متری ۸۰٪ (در ضمن تهویه دستی با ماسک و اکسیژن ۱۰۰٪) بود.

علی‌رغم استفاده از اپروی دهانی<sup>۱</sup> و تهویه فشار مثبت متناوب با ماسک بگ - والو<sup>۲</sup>، بیمار اصوات خشن دمی داشت و هیپوکسی بیمار شدیدتر شد. سرانجام پس از گذشت ۵ دقیقه از خروج لوله، بیمار مجدداً لوله گذاری شد. برای بیمار ساکسی نیل کولین ۲۰ میلی‌گرمی تجویز شد. رونکای خشن دمی در سراسر هر دو ریه شنیده می‌شد و خلط صورتی رنگ کف آلودی ابتدا با ساکشن لوله تراشه و سپس به صورت خودبخودی از دهان بیمار خارج می‌شد. ترشحات داخل تراشه‌ای بیمار به صورت پیشرونده خون آلود و زیاد می‌شد.

تشخیص بالینی ادم ریه ناشی از فشار منفی، ثانوی به

1- oral airway

2- Bag-valve mask

فشار دی‌اکسید کربن شریانی = ۴۸ میلی‌متر جیوه  
 درصد اکسیژن دمی = ۹۹٪  
 بیکربنات = ۲۳ میلی‌اکی‌والان / لیتر

در آزمایش‌های بعدی نتایج زیر به دست آمد:

پتاسیم = ۴۱ میلی‌اکی‌والان / لیتر  
 سدیم = ۱۴۴ میلی‌اکی‌والان / لیتر  
 کراتینین = ۱/۱  
 نیتروژن اوره خون = ۱۴  
 هموگلوبین = ۱۶/۳ گرم / دسی‌لیتر  
 زمان نسبی ترومبوپلاستین = ۱۶/۳ گرم / دسی‌لیتر  
 زمان ترومبین = ۱۳  
 ترال = آنالیز ادراری

لارنگواسپاسم بود.  
 درمان حمایتی شامل فوروزماید وریدی، اکسیژن تکمیلی و فشار مثبت انتهای بازدمی در حد ۱۰ سانتی‌متر آب بود. اکسیژناسیون بیمار پیش از انتقال وی به بخش مراقبت‌های ویژه بهبود یافت و با پالس اکسی‌متری درصد اشباع اکسیژن شریانی ۹۵٪ و درصد اکسیژن دمی ۵۰٪ داشت.

گرافی قفسه سینه اولیه بیمار انفیلتراسیون منتشر دو دو ریه را نشان می‌داد. میزان گازهای خون شریانی اولیه بیمار نسبت‌های زیر را نشان می‌داد:

اسیدیته = ۷/۴  
 فشار اکسیژن شریانی = ۶۹ میلی‌متر جیوه  
 فشار دی‌اکسید کربن شریانی = ۴۴ میلی‌متر جیوه  
 بیکربنات = ۲۷ میلی‌اکی‌والان / لیتر  
 درصد اکسیژن شریانی = ۹۲٪

الکتروکاردیوگرافی تاکیکاردی سینوسی در اکوکارد-دیوگرافی انجام شد. در بچه‌ها نرمال، و فانکشن بطن چپ و راست نرمال گزارش شد. به تدریج طی ۲۴ ساعت بعدی نیاز بیمار به اکسیژن کاهش یافت و لوله تراشه بیمار خارج شد. عکس قفسه سینه در روز دوم بهبود واضح ضایعات را نشان می‌داد. بیمار پس از برقراری ثبات همودینامیک مرخص شد و جهت بررسی بعدی مراجعه نکرد.

#### بحث

ادم ریه فشار منفی در موارد انسداد حاد راه هوایی فوقانی ایجاد می‌شود.<sup>(۲، ۳، ۴، ۵)</sup> و در بچه‌ها به دنبال لوله‌گذاری ثانوی به کروپ<sup>۱</sup> و اپی‌گلوتیت دیده می‌شود. در بالغین و بچه‌ها به عنوان عوارض لارنگواسپاسم بعد از بیهوشی<sup>(۲، ۳)</sup> و<sup>(۵)</sup>، انسداد راه هوایی فوقانی، تومورهای راه هوایی

در طول ۵ ساعت بیمار ۲ لیتر کریستالوئید دریافت کرد و حجم ادرار ۱۳۰۰ میلی‌لیتر بود. پس از ثبات وضعیت، بیمار به بخش مراقبت‌های ویژه انتقال یافت. بیمار سابقه سرفه قبلی و خونریزی بینی را انکار و فقط سابقه حساسیت به دود سیگار را ذکر می‌کرد. سابقه استفاده اخیر از هیچ دارویی را ذکر نمی‌کرد. تاریخچه فامیلی خاصی نیز نداشت. تلاتزکتازی خونریزی مخاطی یا دهانی نداشت. فشار ورید ژگولار نرمال بود. در بررسی بعدی گازهای خون شریانی در بخش مراقبت‌های ویژه که نتایج آن در زیر آمده است رال‌های منتشر دمی داشت. صداها قلبی نرمال بود و ادم محیطی نداشت.

اسیدیته = ۷/۳  
 فشار اکسیژن شریانی = ۲۸۴ میلی‌متر جیوه

مویرگی کمک می‌کند. این تغییرات باید سبب تشکیل ادم ریه ترانسوداتیو بدون گلبول قرمز خون شوند (هر چند ایجاد ادم ریه ترانسوداتیو متعاقب بهبود انسداد راه هوایی فوقانی گزارش شده است).<sup>(۹)</sup> در گزارش‌های چاپ شده در مورد ادم ریه فشار منفی<sup>(۸،۴،۲)</sup> مثال‌های متعددی از خروج RBC به داخل ادم ذکر شده است. از جمله توصیف اسوالت<sup>۱</sup> که ادم صورتی کف آلود را در هر سه مورد ذکر کرده است. افزایش استرس دیواره مویرگی ریه (که به صورت فشار ترانس مورال مویرگی ریوی  $\times$  شعاع انحنا / ضخامت دیواره) می‌تواند سبب از هم پاشیدگی غشاء مویرگی - آلوتولی، نقص عملکرد سد غشائی (که به نام نارسائی استرسی<sup>۲</sup> ذکر شده است) گردد.<sup>(۱۱)</sup> شواهد صدمه به مویرگ‌ها هم در مدل‌های حیوانی و هم در موارد انسانی در ادم ریه ارتفاعات و ادم ریه نوروژنیک وجود دارد.<sup>(۱۸ و ۱۹)</sup>

گرچه افزایش مختصر فشار ترانس مورال مویرگی ریوی به ادم با پروتئین پایین منجر می‌شود، به علت تغییر در نیروهای استارلیک، فشارهای بالاتر باعث تغییرات در اندوتلیال مویرگی می‌شود که منجر به ادم اگزوداتیو می‌شود. افزایش شدید فشار ترانس مورال مویرگی ریوی، غشاء آلوتولی - مویرگی را شکسته و امکان خروج گلبول قرمز خون به داخل آلوتول و احتمالاً خونریزی واضح را پدید می‌آورد.<sup>(۱۷)</sup>

فوقانی<sup>(۳)</sup> گزارش شده است. ادم ریه فشار منفی با آغاز سریع (در چند دقیقه) و بهبود واضح بالینی و رادیوگرافی طی ۲۱ تا ۲۴ ساعت مشخص می‌شود. اغلب بیماران نیاز به لوله گذاری موقت داخل تراشه و فشار مثبت انتهای بازدمی دارند. دیورز با یا بدون محدودیت مایع ایجاد می‌شود. بررسی‌های همودینامیک شامل فشار شریان ریوی، فشار پولموناری کاپیلاری و ج و C راکتیو پروتئین در پی ادم طبیعی صورت می‌گیرند. روند وقایع بدین ترتیب است که فشار فوق‌العاده منفی داخل توراکس، فیزیولوژی همودینامیک نرمال دم را تشدید می‌کند. بازگشت وریدی به علت کاهش فشار دهلیزی راست ثانوی به انتقال فشار منفی داخل توراسیک و افزایش فشار متوسط سیستمیک به واسطه انقباض عروقی ناشی از کاته-کولامین‌ها به دنبال هیجان، هیپوکسی، هیپرکاری، افزایش می‌یابد. همچنان که حجم بطن راست افزایش می‌یابد، سپتوم بین بطنی ممکن است به سمت چپ شیفت کند، که نشانگر کاهش عوارض دیاستولیک بطن چپ است.<sup>(۶)</sup> انتقال فشار داخل توراسیک منفی به حفره قلب و افزایش تون عروق سیستمیک به واسطه کاته کولامین‌ها سبب افزایش ترانس مورال بطن چپ و افزایش کشش دیواره بطن می‌شود.<sup>(۷)</sup> این افزایش فشار افتراود، خروجی بطن چپ را کاهش می‌دهد. اثر این تغییرات جابجایی خون از گردش عمومی به گردش ریوی است. تشکیل ادم در این جریان نیاز به افزایش فشار ترانس مورال مویرگی ریوی دارد.

فشار هیدروستاتیک بینابینی ریه، فشار هیدروستاتیک مویرگی ریه - به علت افزایش حجم خون و افزایش تون عروق ریه (ثانویه به اسیدوز و هیپوکسی) افزایش می‌یابد. در مانور مولر، فشار هیدروستاتیک بینابینی ریه (تغییرات فشارهای پلورال و آلوتولار)، کاملاً منفی (منهای ۱۰۰ سانتی متر آب) می‌شود، که به افزایش فشار ترانس مورال

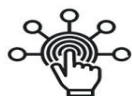1- Oswalt

2- stress failure

**References:**

1. Tami TA., Chu F., Wildes TO., et al. **Pulmonary edema and acute upper airway obstruction.** Laryngoscope (1986); 96, 506-9.
2. Herric IA., Mahendran B., Penny FJ. **Postobstructive pulmonary edema following anesthesia.** J Clin Anesth (1990); 2, 116-20.
3. Lang SA., Duncan PG., Shepard DA., et al. **Pulmonary oedema associated with airway obstruction.** Can J Anaesth (1990); 37, 212-18.
4. Oswald CE., Gates GA., Holmstrom FMG. **Pulmonary edema as a complication of acute obstruction.** JAMA (1997); 238, 1833-5.
5. Willms D., Shure D. **Pulmonary edema due to upper airway obstruction in adults.** Chest (1988); 94, 1090-92.
6. Tobin MJ. **Principles and practice of mechanical ventilation.** McGraw Hill New York, NY (1994).
7. Buda AJ., Pinsky MR., Ingels NB. JR., et al. **Effect of intrathoracic pressure on left ventricular performance.** N Engl J Med. (1979); 301, 453-9.
8. Wilson SH., Cooke NT., Edwards RH., et al. **Predicted normal values for maximal respiratory pressures in Caucasian adults and children.** Thorax (1984); 39, 535-8.
9. Koch SM., Abramson DC., Ford M., et al. **Bronchoscopic findings in post-obstructive pulmonary oedema.** Can J Anaesth (1996); 43, 73-6.
10. Muller NL., Miller RA. **Diffuse pulmonary hemorrhages.** Radiol Clin North Am (1991); 29, 965-971.
11. West JB., Tsukimoto K., Mathieu - Costello O. et al. **Stress failure in pulmonary capillaries.** J Appl Physiol (1991); 70, 1731-42.
12. Tsukimoto K., Mathieu - Costello O., Prediletto R., et al. **Ultrastructural appearances of pulmonary capillaries at high transmural pressures.** J Appl Physiol. (1991); 71, 573-82.
13. Mathieu - Costello O., Wilford DC., Fu Z., et al. **Pulmonary capillaries are more resistant to stress failure in dogs than in rabbits.** J Appl Physiol (1995); 79, 908-17.
14. West JB., Mathieu - Costello O., Jones JH, et al. **Stress failure of pulmonary capillaries in racehorses with exercise- induced pulmonary hemorrhage.** J Appl Physiol (1993); 75, 1097-1109.
15. Hopkins SR., Schoene RB., Henderson WR., et al. **Intense exercise impairs the integrity of the pulmonary blood gas barrier in elite athletes.** Am J Respir Crit Care Med (1997); 1090-4.
16. West JB., Mathieu - Costello O. **Vulnerability of pulmonary capillaries in heart disease.** Circulation (1995); 92, 622-31.
17. Darid R., Scharz MD., Anjilli Maroo MD. **Negative pressure pulmonary hemorrhage.** Chest (1999); LS: 1194-7.
18. West JB., Colice GL., Lee Y-J., et al. **Pathogenesis of high - altitude pulmonary oedema: direct evidence of stress failure of pulmonary capillaries.** Eur Respir J (1995); 8, 523-9.
19. Minnear FL., Kite C., Hill LA., et al. **Endothelial injury and pulmonary congestion characterize neurogenic pulmonary edema in rabbits.** J Appl Physiol (1987); 63, 335-41.

# SID



سرویس های  
ویژه



سرویس ترجمه  
تخصصی



کارگاه های  
آموزشی



بلاگ  
مرکز اطلاعات علمی

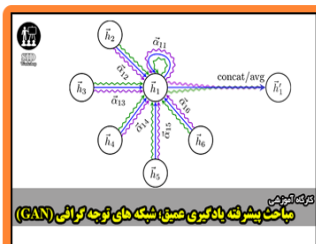


عضویت در  
خبرنامه



فیلم های  
آموزشی

## کارگاه های آموزشی مرکز اطلاعات علمی جهاد دانشگاهی



مباحث پیشرفته یادگیری عمیق؛  
شبکه های توجه گرافی  
(Graph Attention Networks)



کارگاه آنلاین آموزش استفاده از  
وب آوساینس



کارگاه آنلاین مقاله روزمره انگلیسی