

SID



سرویس های ویژه



سرویس ترجمه تخصصی



کارگاه های آموزشی



بلاگ مرکز اطلاعات علمی



عضویت در خبرنامه



فیلم های آموزشی

کارگاه های آموزشی مرکز اطلاعات علمی جهاد دانشگاهی



PROPOSAL

پروپوزال

مركز آموزش
پروپوزال نویسی و پایان نامه نویسی

کارگاه آنلاین
پروپوزال نویسی و پایان نامه نویسی



مركز آموزش
روش تحقیق و مقاله نویسی علوم انسانی

کارگاه آنلاین
روش تحقیق و مقاله نویسی علوم انسانی



ISI
Scopus

مركز آموزش
آشنایی با پایگاه های اطلاعات علمی بین المللی و ترکیه های جستجو

کارگاه آنلاین آشنایی با پایگاه های اطلاعات علمی بین المللی و ترکیه های جستجو



گزارش مورد

گزارش یک مورد ادم ریوی آنی با فشار منفی در پی عمل جراحی کاتاراکت

دکتر مازیار محجوبی فرد

Title: Immediate negative pressure pulmonary edema in a patient following cataract surgery

Author: M. Mahjoubifard MD

ABSTRACT

Non cardiac pulmonary edema which is known as pulmonary edema with negative pressure (NPPE) during airway anesthesia is caused by upper airway obstruction due to laryngospasm. This problem happened for a patient who was anesthetized for cataract surgery.

A 60 y/o male who was candidate for cataract extraction, after induction of anesthesia was found to have an unpredictable difficult intubation because of anterior position of the larynx. At the end of operation, immediately after extraction of endotracheal tube, severe laryngospasm with copious amounts of pink foamy secretions was developed. Supportive measures including reintubation and mechanical ventilation were performed and the patient was admitted in the ICU and supportive ventilation was started. Successful weaning was done after two days and the patient was extubated.

NPPE is non cardiogenic pulmonary edema which is caused by a negative intrathoracic pressure due to upper airway obstruction which causes shifting of fluid to the interstitial lung space. Signs and symptoms includes tachypnea, shortness of breath, production of copious amounts of pink, foamy secretions and decreased arterial oxygen saturation. Great degree of suspicion is very important for its diagnosis. Our patient undergone immediate supportive managements including establishment of airway, medical management, complete monitoring, and ventilatory support in intensive care unit. 2 days later weaning and extubation was done successfully.

Key words: Negative pressure pulmonary edema, Airway obstruction, Laryngospasm.

چکیده

ادم ریوی با منشأ غیر قلبی بر اثر انسداد راه‌هایی فوقانی به علت لارنگواسپاسم بعد از اعمال جراحی بیهوشی عمومی و لوله تراشه ایجاد می‌شود. این سندرم تحت عنوان ادم ریوی با فشار منفی^۱ در بیهوشی کلینیکی شناخته شده است. بیمار، مرد ۶۰ ساله‌ای بود که با تشخیص کاتاراکت تحت عمل جراحی قرار گرفت. در ابتدای القاء بیهوشی به علت قدامی بودن لارنکس که غیر قابل پیش‌بینی بود لوله‌گذاری تراشه مشکل بود. در انتهای عمل بلافاصله پس از خروج لوله تراشه بیمار دچار لارنگواسپاسم شدید شد و متعاقب آن ترشحات فراوان کف‌آلود صورتی‌رنگ از دهان خارج گردید. با شک نسبت به ادم ریوی فشار منفی پس از اقدامات درمانی و لوله‌گذاری مجدد تراشه بیمار به بخش مراقبت‌های ویژه منتقل شد و تحت تهویه مکانیکی قرار گرفت. ۲ روز پس از تهویه مکانیکی و اقدامات حمایتی در بخش مراقبت‌های ویژه بیمار با موفقیت از دستگاه تهویه جدا و لوله تراشه وی خارج شد.

ادم ریوی فشار منفی یک ادم ریوی با منشأ غیر قلبی است که سبب ایجاد فشار داخل توراسیک منفی در برابر انسداد راه هوایی فوقانی شده و باعث شیفت مایع به داخل نسج بینابینی ریه می‌گردد. علائم و نشانه‌های آن شامل تاکی‌پنه، کوتاه‌شدن تنفس، رال‌های ریوی، تولید ترشحات فراوان صورتی‌رنگ و آبکی و کف‌آلود از ریه‌ها و کاهش اشباع اکسیژن خون شریانی است. در این بیمار با شک به ادم ریوی فشار منفی بلافاصله اقدامات حمایتی شدید از نظر برقراری راه هوایی و درمان‌های دارویی مناسب و پایش کامل و تهویه کمکی در بخش مراقبت‌های ویژه انجام گردید، که پس از ۲ روز با توجه به حال عمومی و وضعیت کلینیکی مناسب بیمار، اقدام به قطع تهویه مکانیکی و خروج لوله تراشه گردید.

کل واژگان: ادم ریه، انسداد راه هوایی، لارنگواسپاسم

● مقدمه

معمولاً ادم ریوی با منشأ غیر قلبی توسط انسداد راه هوایی فوقانی به علت لارنگواسپاسم به خصوص بعد از اتمام عمل جراحی که نیازمند بیهوشی عمومی همراه لوله تراشه بوده است مشاهده می‌شود. به دلایل آشکار از این سندرم تحت عنوان ادم ریوی با فشار منفی تحت بیهوشی عمومی نام برده شده است. بیمار معرفی شده در این مقاله، موردی از سندرم مزبور است که به دنبال خروج لوله تراشه و در پی آن لارنگواسپاسم دچار سندرم مزبور گردید.

● معرفی بیمار

بیمار مرد ۶۰ ساله‌ای است که کاندیدای عمل جراحی کاتاراکت شده بود. در سابقه بیمار هیچ‌گونه عمل جراحی

قبل ذکر نشده بود. در ویزیت قبل از عمل نکته بارزی عنوان نشده بود. در تاریخچه قبلی بیمار نکته بارزی نیز وجود نداشت.

در معاینه فیزیکی، یک بیمار تقریباً با فشار خون نرمال ($130/80$)، معاینه قفسه صدری، ریه‌ها و قلب نرمال بود. الکتروکاردیوگرافی و گرافی قفسه سینه نرمال بود. در اکوکاردیوگرافی یافته‌های طبیعی داشت. تست‌های آزمایشگاهی وی نیز همگی طبیعی بودند. پیش‌داروی داده شده به بیمار شامل ۲ میلی‌گرم لورازپام خوراکی حدود ۲ ساعت قبل از عمل بود. در طی عمل جراحی پارامترهای ذیل به‌طور مداوم پایش می‌شدند: اندازه‌گیری فشار خون غیر تهاجمی، الکتروکاردیوگرافی پایش مداوم، درصد اشباع

1- Negative pressure pulmonary edema (NPPE)

اکسیژن خون شریانی، دی‌اکسید کربن انتهای بازدمی (کاپنوگرافی). بعد از پره اکسیژناسیون، القاء بیهوشی به صورت وریدی شروع شد: فنتانیل ۱۰۰ میکروگرم، تیوپنتال سدیم ۳۰۰ میلی‌گرم و لوله گذاری تراشه با لوله شماره ۸ کافدار سوپا با ۲۵ میلی‌گرم آتراکوریوم شروع شد. به علت قرارگیری حنجره در قدام که به صورت غیر قابل پیش‌بینی بود، لوله گذاری تراشه در شرایط مشکل انجام گردید. با به کارگیری لوله تراشه Reinforced همراه استیلت داخل آن در اقدام دوم لوله گذاری با موفقیت انجام شد. نگهداری بیهوشی با نایتروس اکساید / اکسیژن همراه هالوتان ۸٪/۵۰٪ صورت گرفت. طول مدت عمل حدود ۵۵ دقیقه بود و در طی این مدت بیمار ۷۵۰ سی‌سی رینگر دریافت کرد. حادثه خاصی در طی مدت بیهوشی و عمل بیمار ایجاد نشد. بیمار یک دوز هیدورکور تیزون ۲۰۰ میلی‌گرم در طی عمل دریافت کرد. بعد از اتمام جراحی، نئوستیگمین و آتروپین جهت ریورس تجویز و بعد از بهبود کامل و پاسخ به دستورات شفاهی لوله تراشه خارج گردید. بیمار به طور آنی بعد از خروج لوله تراشه دچار لارنگواسپاسم شدید و در پی آن خروج ترشحات خونابه‌ای و کف‌آلود فراوان از دهان گردید.

در سمع ریه‌ها در هر دو سمت رال به همراه ویزی‌نگ منتشر شنیده می‌شد. درصد اشباع اکسیژن خون شریانی بیمار به حدود ۸۰٪ افت کرد و ترشحات کف‌آلود خونابه‌ای مرتباً از دهان بیمار ساکشن می‌شد. به علت افت درصد اشباع اکسیژن خون شریانی و عدم افزایش آن با تمهیداتی از قبیل گرفتن ماسک و تنفس با فشار مثبت، اقدام به لوله گذاری مجدد تراشه بعد از تجویز ۵ میلی‌گرم مورفین و ۲۰۰ میلی‌گرم تیوپنتال سدیم و ۱۰۰ میلی‌گرم ساکسنیل کولین گردید. در لارنگوسکوپی مجدد، اپی‌گلوت به طور شدید متورم و ادماتو شده بود. تهویه کنترل‌ه با فشار مثبت جهت وی برقرار گردید. همچنین فوراز ماید ۸۰ میلی‌گرم وریدی نیز تجویز شد. بیمار

فوراً به بخش مراقبت‌های ویژه منتقل شد. نتایج بررسی گازهای خون شریانی بیمار در بدو ورود به بخش مراقبت‌های ویژه عبارت بود از:

۳۰: بی‌کربنات pH ۷/۲۵ --> گازخون شریانی
۸۰٪: درصد اشباع اکسیژن شریانی جیوه میلی‌متر ۷۹: فشار دی‌اکسید کربن
میلی‌متر جیوه ۶۵: فشار اکسیژن شریانی

در بخش مراقبت‌های ویژه بیمار تحت تهویه مکانیکی به همراه فشار انتهای بازدمی ۵ سانتی‌متر آب قرار گرفت. از بیمار گرافی قفسه سینه نیز به عمل آمد که نمای تیپیک ادم ریه به خصوص در ریه راست مشهود بود.

بعد از ۱۲ ساعت وضعیت کلینیکی بیمار به تدریج بهتر شد. با کسر اکسیژن دمی^۱ حدود ۴/۵ اشباع اکسیژن به تدریج به حدود ۹۹٪ رسید. گرافی قفسه سینه مجدد به عمل آمد و وضعیت ریه‌ها بسیار بهتر از نمای اولیه بود. در بررسی‌های بعدی گازهای خون شریانی سیر بهبود اکسیژناسیون مشهود بود.

آخرین بررسی گازهای خون شریانی قبل از شروع فرآیند جداسازی بیمار از دستگاه تهویه عبارت بود از:

pH --> ۷/۳
۲۰/۵: بی‌کربنات ۴۰ میلی‌متر جیوه: فشار دی‌اکسید کربن
۹۹/۲٪: درصد اکسیژن شریانی ۱۶۱ میلی‌متر جیوه: فشار اکسیژن شریانی

بعد از ۲ روز اقامت در بخش مراقبت‌های ویژه لوله تراشه بیمار خارج شد و بیمار بدون هرگونه حادثه خاصی بهبود یافت.

● بحث

ادم ریوی با فشار منفی همان‌گونه که عنوان گردید عبارت

1- FiO₂

فوقانی به شدت مسدود شده است.

در نتیجه کاهش فشار داخل قفسه سینه منجر به افزایش بازگشت وریدی به سمت راست قلب و در پی آن افزایش فشار هیدروستاتیک مویرگ‌های ریوی می‌گردد. افزایش فشار کاپیلرهای ریوی سبب کاهش در کمپلانس بطن چپ می‌شود که خود می‌تواند ناشی از اتساع بیش از حد بطن راست و شیفت دیواره بین بطنی قلبی به چپ باشد. فشار منفی داخل توراکس همچنین منجر به افزایش پس‌بار قرار گرفته روی بطن چپ گردیده و در نتیجه آن سبب بروز کاهش در حجم ضربه‌ای بطن چپ می‌شود.^(۷)

هایپوکسی به تنهایی سبب تخلیه وسیع سمپاتیک می‌گردد که به نوبه خود باعث انقباض عروق ریوی و افزایش در فشار گوه‌ای مویرگ‌های ریوی می‌شود.^(۸) بنابراین ترکیبی از افزایش بازگشت وریدی و افزایش در فشار گوه‌ای مویرگ‌های ریوی سبب شیفت مایع به داخل نسج بینابینی ریه می‌شود.

از علل مکانیکال دیگر که سبب انسداد راه هوایی فوقانی شده و نهایتاً منجر به این نوع ادم می‌گردد می‌توان از: دارزدگی‌ها، تومورهای حنجره، آپنه حین خواب و گاز گرفتن لوله تراشه نام برد.^(۹ و ۱۰)

سندرم ادم ریه با فشار منفی توسط گوفین^۱ و همکاران به ۲ نوع تقسیم گردید: (۱۱)

تیپ I: معمولاً به‌طور خودبخودی بعد از شروع حادثه انسدادی حادی مثل ایپی‌گلو تیت یا لارنگواسپاسم شروع می‌شود.

تیپ II: معمولاً بعد از بهبود از یک انسداد راه هوایی فوقانی مزمن مثل تومور حنجره‌ای که برداشته می‌شود حادث می‌گردد.

محققان متعدد دیگری تأخیر در پیشرفت ادم ریه با فشار منفی را در پی برداشتن انسداد راه هوایی فوقانی به علت از بین

است از یک ادم ریوی با منشأ غیر قلبی که باعث شیفت مایع به داخل نسج بینابینی ریه‌ها می‌گردد. علایم و نشانه‌های ادم ریوی با فشار منفی شامل تاکی‌پنه، کوتاه شدن تنفس، رال‌های ریوی، تولید ترشحات ریوی فراوان و صورتی‌رنگ و آبکی، کاهش اشباع اکسیژن شریانی و نیز وجود شواهدی از انسداد راه هوایی فوقانی است. گرافی‌های قفسه صدری ممکن است ادم ریوی را مشخص سازد.

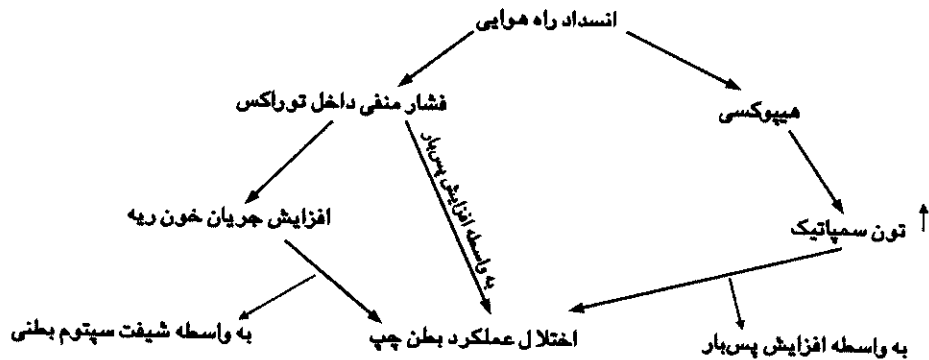
در سال ۱۹۹۷، ابتدا اسوالت و همکاران مکانیسم پاتوفیز-یولوژیک واقعی ادم حاد ریوی را در سه مورد ایجاد ادم متعاقب انسداد راه هوایی فوقانی توصیف کردند.^(۱) بعدها توسط متخصصان متعددی این حالت ادم ریوی با فشار منفی در بیماران در معرض خطر از قبیل آپنه حین خواب و انسداد راه هوایی فوقانی مزمن، در مردان ورزشکار و همچنین در کودکان بیدار که به آنها شل‌کننده عضلانی داده شده بود مورد بحث قرار گرفت.^(۲ و ۳ و ۴)

آندرسون و همکارانش سه مورد از ایجاد این سندرم ناگهانی را در بیماران‌شان که تحت عمل جراحی ارتوپدی بودند، در پی خارج کردن لوله تراشه در پایان بیهوشی گزارش دادند.^(۵) آنها حدس زدند، بیمارانی که به هر نحوی در طی بیهوشی عمومی دچار درجاتی از لارنگواسپاسم می‌گردند ممکن است این ادم ریوی در آنها ایجاد شود.

دیکس و همکاران ۳۰ مورد از ادم ریوی با فشار منفی را که در طی یک دوره ۴ ساله با آنها مواجه شده بودند بررسی کردند و شیوعی ۰/۰۰۹۴ درصدی را برای ادم ریوی با فشار منفی در بیمارانی که در مرکز آنها تحت اعمال جراحی متفرقه قرار گرفته بودند عنوان کردند.^(۶) با مطالعه بیشتر روی شیوع این نوع ادم تنها به گزارش موارد پراکنده و جزئی می‌توان برخورد کرد.

ادم ریه با فشار منفی یک وضعیت بالقوه خطرناک با پاتوژنز چند فاکتوری است. مکانیسم اصلی ایجادکننده آن، وجود یک فشار دمی بسیار بالا در مقابل یک راه هوایی

1- Guffin



شکل شماره ۱: مکانیسم‌های فرضی که منجر به اختلال عملکرد بطن چپ در انسداد راه هوایی می‌شوند.

برطرف می‌شود. از تداخلات درمانی و تشخیصی شدید در مواردی که سمپتوم‌های خفیف وجود دارد بایستی جلوگیری شود. تأمین اکسیژن‌ناسیون و باز نگه‌داشتن یک راه هوایی با کفایت، درمان اساسی ادم ریوی با فشار منفی محسوب می‌شود. به‌طور کلی درمان بستگی به شدت انسداد راه هوایی فوقانی و درجه کاهش اکسیژن‌ناسیون خون شریانی دارد (درصد اشباع اکسیژن شریانی). اکسیژن کمکی در اکثر موارد مورد نیاز است. بایستی در موارد شدید بیماری، لوله گذاری مجدد تراشه انجام و تهویه کنترل به همراه فشار مثبت انتهای بازدمی برقرار شود. در مورد استفاده از دیورتیک‌ها تناقض وجود دارد. در گزارش موردی که عنوان گردید ما فکر کردیم که به علت لوله گذاری مشکل، ادم اپی گاورت فاکتور اصلی در ایجاد ادم ریوی با فشار منفی بوده است.

اعتقاد بر این است که تشخیص سریع این نوع ادم و درمان فوری آن از ضروری‌ترین موارد جهت ایجاد پیش‌آگهی

رفتن پدیده اتوپپ^۱ می‌دانند. (۲ و ۱۲ و ۱۳)

با انجام دم در مقابل یک گلوت بسته توسط بازدمی متناوب در مقابل گلوت بسته شده از قبل، مقابله می‌گردد. این مانور که والسالوا نامیده می‌شود، فشار مثبتی ایجاد می‌کند که خود باعث کمک به کاهش انتقال مایع به داخل نسج بینابینی ریه می‌گردد. برطرف شدن انسداد راه هوایی سبب برطرف شدن سریع‌تر فشار راه هوایی نسبت به افزایش فشار هیدروستاتیک وریدی می‌گردد. (۱۴)

در رادیوگرافی سینه انجام شده، از بیماران انفیلتر- یشن‌های متراکم در ناحیه اطراف نافی با نمای پروانه‌ای^۲ همراه ادم ریوی مشخص می‌گردد.

در سمع ریه‌ها، رال قابل شنیدن است که گاه با رونکای و یزینگ در سرتاسر ریه‌ها همراه است. در کودکان ادم ریوی با فشار منفی به‌خوبی اثبات شده است و شیوع آن به میزان ۱۲٪ در بیماران مبتلا به اپی گلوتیت که نیاز به لوله گذاری تراشه پیدا می‌کنند مشاهده می‌شود. (۱۵ و ۱۶)

معمولاً ادم ایجاد شده به سرعت توسط درمان‌های کمکی

1- auto peep

2- butterfly

از دهان و ریه‌ها و افت اکسی‌متری و دیسترس شدید تنفسی، لوله‌گذاری مجدد انجام شد و مکرراً ساکشن گردید و تحت تهویه متناوب با فشار مثبت قرار گرفت. بیمار با رادیوگرافی‌ها و اندازه‌گیری‌های گازهای خون شریانی مکرر کنترل شد. با توجه به وجود لارنگواسپاسم، کورتون نیز تجویز گردید. بنابراین تشخیص به موقع و اقدام سریع و مراقبت مداوم از بیمار و اقدامات درمانی ذکر شده در کاهش مرگ و میر ناشی از سندرم آدم ریه با فشار منفی بسیار با اهمیت است.

مطلوب است. با اینکه اثرات مثبت کورتیکواستروئیدها ثابت نشده است ولی به نظر می‌رسد در راه هوایی تحریک‌پذیر و انقباض برونش مفید است و همچنین باعث شیفیت به راست منحنی جدایی اکسیژن و جلوگیری از تجمع لوکوسیت و پلاکت می‌گردد.^(۱۷)

بیمارانی که دچار اختلالات همودینامیک حاد یا دیسترس تنفسی باقی‌مانده می‌شوند باید به‌بخش مراقبت‌های ویژه منتقل گردند.

در بیمار مورد نظر با توجه به مقدار زیاد مایع ساکشن شده

● References

1. Oswald CE., Gates GA., Holmasrom FMG.: Pulmonary edema as a complication of acute airway obstruction. JAMA 1997; 238: 1833-1835
2. Lorch DG., Sahn SA.: Post - extubation pulmonary edema follwing anesthesia induced by upper airway obstruction: are certain patients at increased risk? Chest. 1986; 90: 802-805.
3. Anderson AF., Alfrey D., Lipscomb AB. Jr.: Acute pulmonary edema, an unusual complication following arthroscopy: a report of three cases
4. Lathan SR., Silverman ME., Thomas BL., et. al.: Postoperative pulmonary edema. South Med. J. 1999; 92: 313-315.
5. Anderson AF., Alfrey D., Lipscomb Jr.: Acute pulmonary edema, an unusual complication following arthroscopy: a report of three cases. Arthroscopy 1990; 6: 235-237.
6. Deepikas K., Kenaan CA., Barrocas AM., et. al.: Negative pressure pulmonary edema after acute upper airway obstruction. J Clin Anesth. 1997; 9: 403-408.
7. Peters J., Kindred MK., Bobotham JL.: Transient analysis of cardiopulmonary interactions: I. Diastolic events. J Appl Physiol 1988; 64: 1506-1517.
8. Moss G., Stein AA.: The cintrineurogenic etiology of the respiratory distress syndrome: induction by isolated cerebral hypoxemia and prevention by unilateral pulmonary denervation. Am J Surg. 1976; 132: 352-357.
9. Willams D., Shure D.: Pulmonary edema due to upper airway obstruction in adults. Chest. 94: 1090-1092.
10. Liu EJ., Hyh PS.: Negative pressure pulmonary oedema caused by biting and endotracheal tube occlusion: a case for oropharyngeal airways. Singapour Med J. 1999; 40: 174-175.
11. Guffin TN., Har - ElG., Saunders A., et. al.: Acute post - obstructive pulmonary edema. Otolaryngol Head Neck Surg. 1995; 112:235-37
12. Halow KD., Ford EG.: Pulmonary edema following post - operative laryngospasm: a case report and review of the literature. Am Surg J. 1993; 59: 443-447.
13. Lang SA., Duncan PG., Shephard DA., et. al.: Pulmonary oedema associated with airway obstruction. Can J Anaesth. 1990; 37: 210-218.
14. Kamal RS., Agha S.: Acute pulmonary edema: a complication of upper airway obstruction. Anaesthesia. 1984; 39: 464-467.
15. Kanter RK., Watch K. JF. Pulmonary edema associated with upper airway obstruction. Am J Dis Child. 1984; 138: 356-8.
16. Fouron JC. Pulmonary edema with upper airway obstruction. Am J Dis Child. 1985; 139: 331-4.
17. Nikolaus Gravensten, Robert R. Kirby: Complications in anesthesiology. WB Saunders; 1996-PP: 184-185.

SID



سرویس های ویژه



سرویس ترجمه تخصصی



کارگاه های آموزشی



بلاگ مرکز اطلاعات علمی



عضویت در خبرنامه



فیلم های آموزشی

کارگاه های آموزشی مرکز اطلاعات علمی جهاد دانشگاهی



PROPOSAL
پروپوزال

پروپوزال نویسی و پایان نامه نویسی

دکتره تهرانی

کارگاه آنلاین
پروپوزال نویسی و پایان نامه نویسی



روش تحقیق و مقاله نویسی علوم انسانی

دکتره تهرانی

کارگاه آنلاین
روش تحقیق و مقاله نویسی علوم انسانی



ISI
Scopus

آشنایی با پایگاه های اطلاعات علمی بین المللی و ترند های جستجو

دکتره تهرانی

کارگاه آنلاین آشنایی با پایگاه های اطلاعات علمی بین المللی و ترند های جستجو