

SID



سرویس های ویژه



سرویس ترجمه تخصصی



کارگاه های آموزشی



بلاگ مرکز اطلاعات علمی



سامانه ویراستاری STES



فیلم های آموزشی

کارگاه های آموزشی مرکز اطلاعات علمی جهاد دانشگاهی

دوره ترمین

کارگاه آنلاین
بررسی مقابله ای متون (مقدماتی)

دوره ترمین

کارگاه آنلاین
پروپوزال نویسی و پایان نامه نویسی

دوره ترمین

کارگاه آنلاین آشنایی با پایگاه های اطلاعات علمی بین المللی و ترند های جستجو

گزارش یک مورد:

استفاده از تهویه جهشی میان تراشه‌ای در یک بیمار با راه هوایی و مشکل

حسن لعل دولت آبادی .M.D.

آدرس مکاتبه: دانشگاه علوم پزشکی بقیه... «ع» - گروه بیهوشی - تهران - ایران

خلاصه

مواجهه با راه هوایی مشکل یکی از چالش‌های متخصص بیهوشی می‌باشد. با استفاده از percutaneous transtracheal jet ventilation (PTJV) برونکوسکوپ فیبراپتیک می‌توان جان بیمار را نجات داد. این تحقیق گزارش یک مورد می‌باشد.

بیمار ۸۰ ساله‌ای با انسداد راه هوایی بیش از ۸۰ درصد در اثر تومور لوزه کاندید جراحی رادیکال تونسیلکتومی چپ شده بود. در مشاوری‌های قلب، گوش و حلق و بینی و بیهوشی، بیمار ASA CLASS IV، با ریسک بالا (high risk) برای بیهوشی و جراحی و توصیه به انجام تراکتوستومی قبل از عمل کرده بودند. با استفاده از بی‌حسی موضعی (PTJV)، سپس بیهوشی عمومی و لوله‌گذاری با برونکوسکوپ فیبراپتیک جراحی بدون نیاز به تراکتوستومی با موفقیت و بدون عارضه انجام شد.

واژه‌های کلیدی: راه هوایی مشکل، برونکوسکوپ فیبراپتیک، PTJV

مقدمه

در صورتی که نتوان بیمار با راه هوایی مشکل را به حد کافی اکسیژنه و تهویه نمود، ممکن است موقعیت‌های تهدیدکننده حیات به وجود آید. در این موقعیت‌ها می‌توان با استفاده از PTJV با کارگذاری یک کاتتر بزرگ از طریق غشاء کریکوتیروئید و داخل تراشه جان بیمار را نجات داد [۲، ۳] و تا زمانی که لوله‌گذاری تراشه ممکن شود این روش را ادامه داد [۴، ۵]. البته PTJV عوارضی نیز دارد که توضیح داده خواهد شد.

نمی‌شود و توده همچنان بزرگ می‌گردد، به طوری که بیمار در حالت خوابیده دچار انسداد راه هوایی و تنگی نفس می‌شود. با مراجعات مکرر تشخیص تومور لوزه چپ داده می‌شود و بیمار کاندید جراحی رادیکال تونسیلکتومی چپ می‌گردد.

سابقه پزشکی

بیمار ۸ سال قبل دچار سکته قلبی شده در CCU بستری و تحت درمان دارویی قرار گرفته و هنگام مراجعه همچنان از داروهای انالاپرین و نیتروگلیسرین استفاده می‌کرد.

بررسی‌های پاراکلینیکی

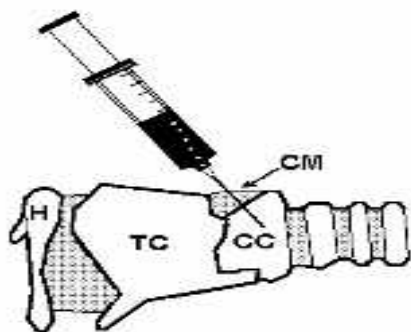
آزمایشات خون و الکترولیت‌های سرم در حد نرمال بوده است. در

معرفی بیمار

بیمار مرد ۸۰ ساله‌ای است که به دنبال احساس توده در حلق خود از سه ماه قبل به پزشک مراجعه کرده و با تشخیص عفونت لوزه تحت درمان با آنتی‌بیوتیک قرار می‌گیرد ولی درمان مؤثر واقع

معاینه

در معاینه قبل از عمل دهان و حلق بیمار، تقریباً تمام فضای حلق توسط توده اشغال شده و انتوباسیون شده و لارنگوسکوپ غیرممکن بود و بیمار در گروه بیماران با لوله گذاری مشکل قرار گرفت. با توجه به CT Scan که نشان می داد. ناحیه گлот و ساب گлот با توده درگیر نبودند و برای اجتناب از تراکتوستومی پس از برقراری مانیٹورینگ استاندارد (ECG, NIBP, Pulse oxymetre,) مانیٹورینگ (Precordial stethoscope, Capnographie, Temperature) و با تزریق بی حسی (لیدوکائین) زیر جلد و داخل تراشه توسط کاتتر ۱۳ G از غشای کریکو تیروئید مطابق شکل ۲ PTJV برقرار

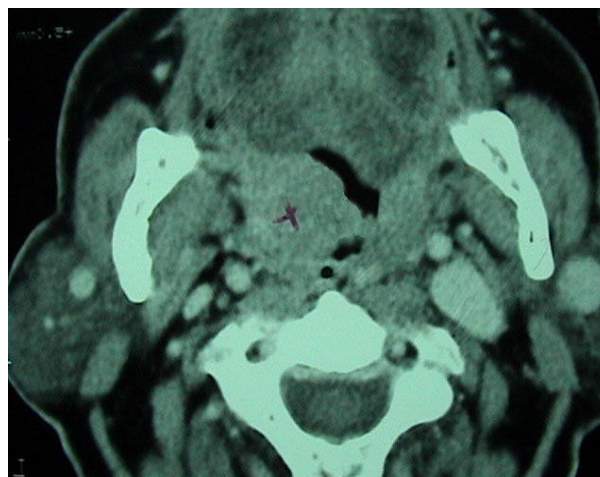


شکل ۲- تزریق داخل تراشه ها نشان داده شده است نام گذاری قسمت های مختلف شکل ۲ به این قرار است.

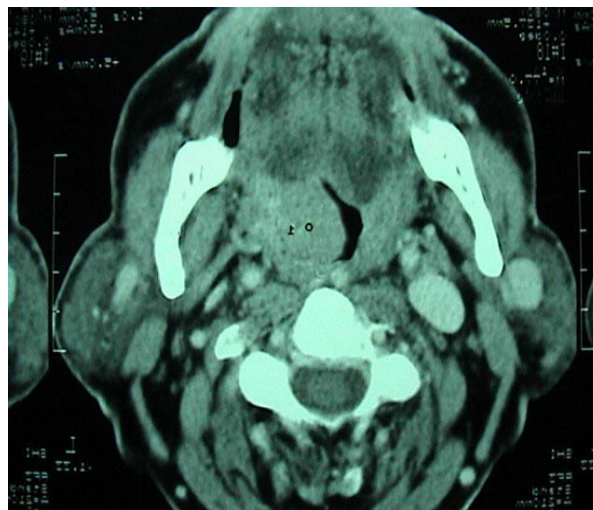
TC= thyroid cartilage
CC= cricoid cartilage
CM= cricothyroid membrane

سپس با تجویز $30 \mu\text{g}/\text{kg}$ میدازولام و $3 \text{mg}/\text{kg}$ فنتانیل و 700cc مایع رینگر به عنوان پریمدیکاسیون و چهار دقیقه Preoxygenation بیهوشی عمومی وریدی (TIVA) با پروپوفول $2 \text{mg}/\text{kg}$ و آتراکوریوم $0.5 \text{mg}/\text{kg}$ داده شد و با برونکوسکوپ فیبراپتیک از راه دهان پس از عبور از کنار توده بزرگ، راه هوایی را یافته و انتوباسیون صورت گرفت از شروع لقا بیهوشی تا پایان لوله گذاری تراشه با برونکوسکوپ فیبراپتیک تهویه بیمار توسط (PTJV) به مدت ۵ دقیقه انجام شد در این زمان $\text{Sao}_2 = 100 \text{ mmhg}$ ثابت ماند. در حین عمل انفوزیون وریدی پروپوفول $70 \text{ cc}/\text{hr}$ ادامه یافت و عمل جراحی رادیکال تونسیلکتومی چپ انجام شد. در پایان عمل پس از اطمینان از

ECG علایم ایسکمی قلبی وجود داشت. در CXR ریه ها پاک ولی اندازه قلب از حد نرمال بزرگتر بود. با توجه به بزرگی توده که موجب انسداد بیش از ۸۰ درصد ناحیه حلق بیمار شده بود. لارنگوسکوپی و بیهوشی ممکن نبود. در مشاوره بیهوشی و گوش و حلق و بینی بیمار را High risk و پیشنهاد تراکتوستومی قبل از عمل داده شده بود. در مشاور قلب نیز بیمار را High risk، ASA CLASS IV و توصیه مانیٹورینگ قلبی حین عمل و بعد از آن و اجتناب از تغییرات فشار خون و هیپوکسی را داده بود.



شکل الف



شکل ب

شکل ۱- گرافی های الف و ب وجود توده فضاگیر در حلق بیمار را نشان می دهند.

مدیاستن و پنوموتوراکس می‌باشد [۴، ۵].
تهویه بیماران در موارد اورژانسی (وجود توده فضاگیر در حلق، تروماهای نافذ و غیرنافذ در اثر اصابت گلوله یا پرتابه‌های جنگی به صورت فک فوقانی و تحتانی یا راه هوایی فوقانی که موجب ادم، زخم‌های خون‌ریزی دهنده و از هم‌گسیختگی آناتومی راه هوایی شود) که انتوباسیون تراشه مقدور نباشد. کریکوتیرتومی که موضوع جدیدی نمی‌باشد و اغلب در اورژانس و بخش مراقبت‌های ویژه توسط متخصصین گوش حلق و بینی و متخصصین بیهوشی صورت می‌گیرد، می‌تواند نجات جان بیمار را با به همراه داشته باشد. استفاده از PTJV وسیله‌ای بی‌خطر و ساده است اما نیازمند کمی تجربه می‌باشد [۵].

نتیجه‌گیری

مهمترین فایده PTJV ساده و در دسترس بودن و نیاز به حداقل زمان ممکن برای استفاده از آن و توانایی برقراری اکسیژناسیون و تهویه کافی می‌باشد. لذا می‌توان با تهیه وسیله فوق و کاتتر آن با استفاده از منبع اکسیژن موجود در اورژانس‌های صحرایی، عملیاتی، آمبولانس‌ها و آموزش کادر درمان جان بیمار را دچار تروماهای فک، صورت و راه هوایی فوقانی که لوله‌گذاری تراشه مشکل دارند، نجات داد. استفاده از روش‌های برونکوسکوپ فیبراپتیک و تراکتوستومی اورژانس در موارد راه هوایی مشکل به علت زمان‌بر بودن، جان بیمار را به خطر می‌اندازد. لذا، استفاده از PTJV توصیه می‌شود. موارد دیگر استفاده از PTJV در احیاء قلبی جراحی میکروسکوپی لارنژیال ذکر شده است [۶].

منابع

- 1- David I, Marel M, Pipkova R, Najbrt J, Vychodil P, Schutzner J, Pafko P (2001). Jet ventilation for fiberoptic bronchoscopy. *Anesthesiology*; 94(5): 930 – 2.
- 2- Baraka AS, Siddik SS, Taha SK, Jalbout MI, Massouh FM (2001). Low frequency jet ventilation for stent insertion in a patient with tracheal stenosis *Can J Anaesth*; 48(7): 701 - 4.
- 3- Benumof JL, Scheller MS (1989). The importance of transtracheal jet ventilation in the management of the difficult airway. *Anesthesiology*; 71: 769 - 778.

هوشیاری بیمار لوله تراشه خارج گردید و پس از اطمینان از تهویه کافی و خودبخودی بیمار کاتتر (PTJV) نیز خارج گردید.

نتیجه پاتولوژی

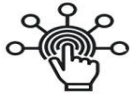نتیجه آزمایشات پاتولوژی نشان داد، Diffuse large cell lymphoma وجود دارد.

بحث

در موارد اورژانسی که تهویه بیمار با انتوباسیون تراشه مقدور نباشد کریکوتیرتومی موضوع جدیدی نمی‌باشد و اغلب در اورژانس و بخش مراقبت‌های ویژه توسط متخصصین گوش حلق و بینی و متخصصین بیهوشی صورت می‌گیرد و با گذاشتن یک کاتتر بیمار را تهویه و سپس تراکتوستومی اورژانس انجام می‌شود. استفاده از PTJV وسیله‌ای بی‌خطر و ساده است اما نیازمند کمی تجربه می‌باشد [۵]. در این روش پس از بی‌حسی موضعی یک آنژیوبکت بزرگ (۱۴G و ۱۳) از طریق غشای کریکوتیرونید داخل تراشه شده و پس از اطمینان از درست بودن محل آن، تهویه با دم به وسیله اکسیژن با فشار وارد تراشه شده و با زدم به صورت خودبه‌خود به وسیله Elastic Recoil ریه صورت می‌گیرد [۴، ۵].
در مطالعات انجام شده در صورتی که فشار اکسیژن PSI ۵۰ باشد کاتتر ۱۲G در هر ثانیه ۱۸۰۰cc حجم وارد ریه خواهد شد. لذا می‌توان با تعداد تنفس ۲۰ تا ۳۰ بار در دقیقه و زمان دم نیم ثانیه، تهویه کافی برای بیمار برقرار کرد. از عوارض (PTJV) تروما به دیواره خلفی تراشه و مری آمفیژم زیرجلدی،

- 4- Weymuller EA, Pavlin EG, Paugh D, et al (1987). Management of difficult airway problems with percutaneous transtracheal ventilation. *Ann Otol Rhinol Laryngol*; 96: 34 – 37.
- 5- Patel R.G, MD, FCCP Use of Percutaneous Transtracheal Jet Ventilation (PTJV) during Difficult Airway Management The Internet Journal of Emergency and Intensive Care Medicine TM ISSN 1092 - 4051.
- 6- Lanzenberger — Schragl E, Donner A, Grasl MC, Zimpfer M, Aloy A (2000). Superimposed high — frequency jet ventilation for laryngeal and tracheal surgery. *Arch Otolaryngol Head Neck Surg*; 126(1): 40 - 4 .

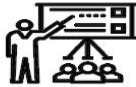SID



سرویس های ویژه



سرویس ترجمه تخصصی



کارگاه های آموزشی



بلاگ مرکز اطلاعات علمی



سامانه ویراستاری STES



فیلم های آموزشی

کارگاه های آموزشی مرکز اطلاعات علمی جهاد دانشگاهی

توجه: بررسی مقاله ای متون (مقدماتی)

کارگاه آنلاین
بررسی مقابله ای متون (مقدماتی)

PROPOSAL
پروپوزال

توجه: پروپوزال نویسی و پایان نامه نویسی

کارگاه آنلاین
پروپوزال نویسی و پایان نامه نویسی

ISI
Scopus

توجه: آشنایی با پایگاه های اطلاعات علمی بین المللی و ترند های جستجو

کارگاه آنلاین آشنایی با پایگاه های اطلاعات علمی بین المللی و ترند های جستجو