

SID



سرویس های ویژه



سرویس ترجمه تخصصی



کارگاه های آموزشی



بلاگ مرکز اطلاعات علمی



عضویت در خبرنامه



فیلم های آموزشی

کارگاه های آموزشی مرکز اطلاعات علمی جهاد دانشگاهی



مباحث پیشرفته یادگیری عمیق؛
شبکه های توجه گرافی
(Graph Attention Networks)



کارگاه آنلاین آموزش استفاده از
وب آو ساینس



کارگاه آنلاین مقاله روزمره انگلیسی

بررسی اثر مترونیدازول بر بافت بیضه و تولید اسپرم در موش صحرائی نر بالغ

دکتر داود سهرابی^۱، شهلاطاهری^۲

خلاصه

سابقه هدف: با توجه به مصرف روزانه‌ی مقادیر زیادی از داروها جهت کنترل بیماری‌ها و افزایش طول عمر، توجه افراد به اثرات جانبی این مواد بر سیستم‌های مختلف بدن معطوف شده است. مترونیدازول به عنوان یکی از داروهای پر مصرف همواره از نظر ایجاد عوارض خاص مورد توجه بوده است. به منظور بررسی اثرات احتمالی این دارو با مقادیر معمولی مصرف آن در انسان بر سیستم تناسلی نر، مطالعه‌ی حاضر بر روی موش‌های صحرائی نر در دانشگاه علوم پزشکی زنجان در سال‌های ۱۳۸۱ تا ۱۳۸۲ انجام گرفت.

مواد و روش‌ها: این پژوهش به روش تجربی در محیط آزمایشگاهی بر روی ۲۴ موش صحرائی نر بالغ در سه گروه ۸ تایی شامل دو گروه تجربی و یک گروه شاهد انجام گرفت. به گروه شاهد به مدت ۶۰ روز آب آشامیدنی معمولی و به گروه اول تجربی روزانه ۲۰۰ میلی گرم به ازای هر کیلو وزن بدن و به گروه دوم تجربی روزانه ۴۰۰ میلی گرم به ازای هر کیلو وزن بدن پودر مترونیدازول محلول در آب به مدت ۶۰ روز داده شد. در پایان، بعد از بی‌هوشی موش‌ها در هر سه گروه، عمل خارج کردن بیضه‌ها انجام و مقاطع بافتی تهیه شده پس از رنگ آمیزی هماتوکسیلین و اتوزین مورد مطالعه‌ی بافت شناسی قرار گرفتند.

یافته‌ها: نتایج نشان داد که در گروه‌های تجربی وزن بیضه‌ها کاهش معنی داری رادر مقایسه با گروه کنترل نشان داد ($P < 0/001$). کاهش سلول‌های دودمان اسپرم در گروه‌های تجربی نسبت به گروه کنترل معنی دار بود ($P < 0/001$). کاهش سلول‌های لیدینگ فقط در گروه دوم تجربی معنی دار بود ($P < 0/001$). تفاوت تعداد سلول‌های سرتولی در هیچ‌یک از گروه‌های تجربی نسبت به گروه کنترل معنی دار نبود. **نتیجه‌گیری و توصیه‌ها:** مترونیدازول بر بافت بیضه تاثیر گذاشته و موجب تضعیف عملکرد بیضه می‌شود. از این رو پیشنهاد می‌شود این دارو با احتیاط بیشتری تجویز شده و در صورت امکان در مردان از داروهای جایگزین استفاده شود.

واژگان کلیدی: مترونیدازول، اسپرماتوژنز، بیضه

مقدمه

واژن در حاملگی نیز مصرف می‌شود (۲). مطالعات نشان می‌دهد که ترکیبات مترونیدازول به سرعت در بیضه و پروستات منتشر می‌شود (۳). بررسی بر روی حیوانات با دوزهای بسیار بالای مترونیدازول (۳۰ برابر بیشتر از دوز خوراکی در انسان) نشان داده است که مترونیدازول می‌تواند موجب عقیمی و اختلال در عملکرد بیضه شود. این گزارش می‌گوید مترونیدازول اسپرماتوژنز را در مرحله‌ی اسپرماتوسیت اولیه متوقف می‌کند (۴). یافته‌ها حاکی از آن است که مترونیدازول متابولیت‌های فعالی را تشکیل می‌دهد که با دی‌ان‌آ ترکیب شده و مولکول آن را می‌شکند (۵). مترونیدازول در برخی از سیستم‌های آزمایشگاهی باکتری‌ها، مولد موتاسیون قلمداد (۶) و در برخی حیوانات آزمایشگاهی به عنوان کارسینوژن

تحولات علمی در استفاده از داروهای مختلف منجر به کنترل بیماری‌ها، افزایش طول عمر و کاهش میزان مرگ و میر در بسیاری از کشورهای در حال توسعه شده است. اما در موارد متعددی نیز این داروها و مواد شیمیایی اثرات زیان بار خود را بر روی سلول‌های انسان نشان داده اند. مترونیدازول با فرمول شیمیایی $C_6H_9N_3O_3$ از گروه ۵-نیتروایمیدازول به عنوان یک داروی ضد میکروبی شناخته می‌شود که در درمان عفونت‌های تک یاخته ای مانند تریکوموناس و آمیبیاز و تعدادی از عفونت‌های باکتریایی بی‌هوازی موثر است (۱). مترونیدازول همراه برخی دارو ها به عنوان یک راه‌کار در کاهش خطرات زایمان زودرس و درمان عفونت‌های باکتریایی

^۱ متخصص بافت شناسی، استادیار دانشگاه علوم پزشکی زنجان

^۲ کارشناس ارشد بافت شناسی، مربی دانشگاه علوم پزشکی زنجان

شناخته شده است (۷). عقایدی نیز در مورد تراژون بودن آن وجود دارد که می‌گوید مترونیدازول نباید در سه ماهه‌ی اول حاملگی مصرف شود (۸). در سال ۱۹۸۲ مادری که در طول هفته‌های ۵ تا ۷ حاملگی با مترونیدازول درمان شده بود، نوزادی با نقایص مادرزادی صورت به دنیا آورد (۹). با توجه به اثرات شناخته شده‌ی مترونیدازول بر دی ان ا، می‌توان انتظار داشت اثرات آن در بافت‌های با تکثیر بیشتر و سریع‌تر هم‌چون بافت بیضه بارزتر باشد. گرچه در بعضی نقاط دنیا اثرات زیان آور مترونیدازول بر روی دستگاه تناسلی نر به صورت محدود بررسی شده است، اما با توجه به این که اثرات زیان بار این دارو به طور مستقیم بر روی بافت بیضه در ایران مورد بررسی قرار نگرفته و حتی در کشورهای دیگر نیز پژوهش‌ها به صورت محدود و پراکنده به طور عمده بر روی پروستات واپی دیدیم انجام شده است، مطالعه‌ی حاضر به منظور بررسی اثرات احتمالی مصرف طولانی مدت این دارو بر روی بافت بیضه و اسپرماتوژنز در موش‌های نر طی سال‌های ۱۳۸۱ تا ۱۳۸۲ در دانشگاه علوم پزشکی زنجان طراحی شد.

مواد و روش‌ها

این مطالعه به روش تجربی در محیط آزمایشگاهی طراحی شد. مترونیدازول به صورت پودر سفید رنگ و خالص از شرکت دارویی سبحان تهیه و در آب آشامیدنی مورد مصرف موش‌های صحرائی نر حل شد. موش‌های صحرائی نر نابالغ از نژاد ویستار^۱ از سرم سازی حصارک تهیه و در اتاق حیوانات قرار داده شدند تا با محیط جدید سازش پیدا کنند. دمای اتاق در حدود ۲۱ تا ۲۳ درجه سانتی‌گراد فراهم بود و موش‌ها در شرایط ۱۲ ساعت تاریکی و ۱۲ ساعت روشنایی و شرایط غذایی یکسان قرار گرفتند. رطوبت اتاق در محدوده‌ی ۵۰ تا ۷۰ درصد بود. موش‌های نر با سنین ۱۰ تا ۱۲ هفتگی و به صورت تصادفی در سه گروه ۸ تایی انتخاب شدند. به گروه شاهد (کنترل) آب آشامیدنی معمولی داده می‌شد. با

توجه به نتایج سایر تحقیقات (۴، ۱۰) حداکثر دوز کشنده روزانه (۴۰۰ میلی‌گرم در کیلوگرم) و حداقل دوز کشنده (۲۰۰ میلی‌گرم در کیلوگرم) در گروه‌های تجربی مورد استفاده قرار گرفت.

به گروه اول تجربی روزانه به مقدار ۲۰۰ میلی‌گرم و به گروه دوم تجربی روزانه مقدار ۴۰۰ میلی‌گرم به ازای هر کیلوگرم وزن بدن مترونیدازول محلول در آب داده می‌شد. این تجربه مدت ۶۰ روز ادامه پیدا کرد و در پایان ۶۰ روز، موش‌ها با اتر محصول شرکت مرک آلمان بی‌هوش شده، بیضه‌های آن‌ها از بدن خارج و در مایع تثبیت کننده یعنی فرمالین ۱۰ درصد قرار داده شد. بعد از تثبیت و سایر مراحل پاساژ بافت، مقاطع بافتی ۳-۴ میکرونی تهیه و به روش هماتوکسیلین وائوزین رنگ آمیزی شدند. با میکروسکوپ نوری مطالعات بافت شناسی و مورفومتریکی انجام گرفت. برای مقایسه‌ی گروه‌ها از آزمون‌های آماری تی و کای دو استفاده شد.

یافته‌ها

نتایج حاصل از بررسی مورفومتریکی لوله‌های اسپرم‌ساز در گروه شاهد و گروه‌های تجربی تفاوت معنی داری بین میانگین تعداد سلول‌های ژرمینال در گروه‌های تجربی نسبت به گروه شاهد را نشان داد، به طوری که تعداد سلول‌های ژرمینال در گروه تجربی با دوز روزانه ۲۰۰ میلی‌گرم بر کیلوگرم ($P < 0/001$) و گروه تجربی با دوز روزانه ۴۰۰ میلی‌گرم بر کیلوگرم در مقایسه با گروه شاهد ($P < 0/01$) کاهش معنی داری داشت (جدول ۱).

میانگین تعداد سلول‌های لیدینگ در گروه تجربی با دوز روزانه ۲۰۰ میلی‌گرم بر کیلوگرم در مقایسه با گروه شاهد کاهش معنی داری نشان نداد. اما کاهش تعداد سلول‌های لیدینگ در گروه تجربی با دوز روزانه ۴۰۰ میلی‌گرم بر کیلوگرم در مقایسه با گروه شاهد معنی دار بود ($P < 0/001$) (جدول ۲). کاهش میانگین تعداد سلول‌های سرتولی در گروه‌های تجربی در مقایسه با گروه شاهد معنی دار نبود

^۱Wistar

جدول ۱ - تعداد سلول‌های دودمان اسپرم در ۲۴ موش صحرایی نر پس از دو ماه مصرف مترونیدازول، زنجان ۱۳۸۱-۸۲

گروه‌ها	تعداد سلول‌ها (انحراف معیار ± میانگین)		
	اسپرماتوگونی	اسپرماتوسیت	اسپرماتید
گروه شاهد	۱۲۹ ± ۱۷/۲	۹۳/۸ ± ۸/۷	۱۰۱/۲ ± ۱۳/۵
گروه تجربی ۱ +	۹۰/۶ ± ۱۰/۸ *	۸۰/۴ ± ۱۲/۹ *	۸۶/۱ ± ۸/۱ *
گروه تجربی ۲ ++	۵۸/۳ ± ۱۳/۲ *	۵۵/۹ ± ۳۷/۲ *	۵۲/۶ ± ۱۷/۸ *

*(P < ۰/۰۰۱)

+ مصرف مترونیدازول روزانه به میزان ۲۰۰ میلی گرم بر کیلو گرم
++ مصرف مترونیدازول روزانه به میزان ۴۰۰ میلی گرم بر کیلو گرم

اول با دوز روزانه‌ی ۲۰۰ میلی گرم بر کیلوگرم مترونیدازول گرچه روند اسپرماتوژنز کند شده بود ولی هنوز اسپرماتوزوئید در بعضی لوله‌های اسپرم‌ساز دیده می‌شد. در صورتی که در گروه تجربی دوم با دوز روزانه‌ی ۴۰۰ میلی گرم بر کیلو گرم اسپرماتوژنز به طور کامل دچار اختلال و تقریباً متوقف شده بود و اسپرم بالغی دیده نمی‌شد. در این گروه در ساختمان لوله‌های اسپرم‌ساز بی‌نظمی و عدم سازمان دهی وجود داشت که می‌تواند به عوامل ثانویه مانند استفاده از مترونیدازول ارتباط داشته باشد (شکل ۱ و ۲).

(جدول ۲). کاهش وزن بیضه در گروه‌های تجربی در مقایسه با گروه شاهد معنی‌دار بود (P < ۰/۰۰۱). به طوری که وزن بیضه‌ها در گروه شاهد ۰/۸ ± ۷/۹ گرم بود و در گروه تجربی اول به ۰/۹ ± ۳/۴ گرم و در گروه تجربی دوم به ۰/۶ ± ۲/۲ گرم کاهش یافت. مشاهدات بعد از کالبد شکافی موش‌ها نشان دهنده‌ی کوچک‌تر بودن بیضه در گروه تجربی نسبت به گروه شاهد بود و این کاهش حجم به ویژه در گروه با دوز روزانه ۲۰۰ میلی گرم بر کیلو گرم محسوس‌تر بود، به طوری که بیضه‌ها آتروفیه به نظر می‌رسیدند. در مطالعات هیستوپاتولوژیک در گروه شاهد لوله‌های اسپرم‌ساز دارای اسپرماتوزوئید فراوان بودند. در گروه تجربی

جدول ۲ - تعداد سلول‌های سرتولی و لیدیگ در ۲۴ موش صحرایی نر پس از دو ماه مصرف مترونیدازول، زنجان ۱۳۸۱-۸۲

گروه‌ها	تعداد سلول‌ها (انحراف معیار ± میانگین)	
	سرتولی	لیدیگ
گروه شاهد	۲۶/۲ ± ۴/۸	۵۲/۸ ± ۹/۴
گروه تجربی ۱ +	۲۶/۳ ± ۳/۹	۴۲/۱ ± ۱۰/۵
گروه تجربی ۲ ++	۲۹/۳ ± ۵/۴	۳۰/۲ ± ۷/۷**

*(P < ۰/۰۰۱)

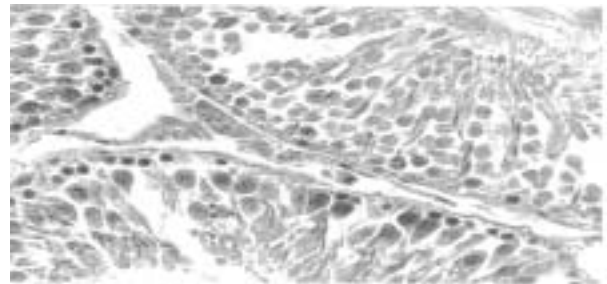
+ مصرف مترونیدازول روزانه به میزان ۲۰۰ میلی گرم بر کیلو گرم
++ مصرف مترونیدازول روزانه به میزان ۴۰۰ میلی گرم بر کیلو گرم

بحث

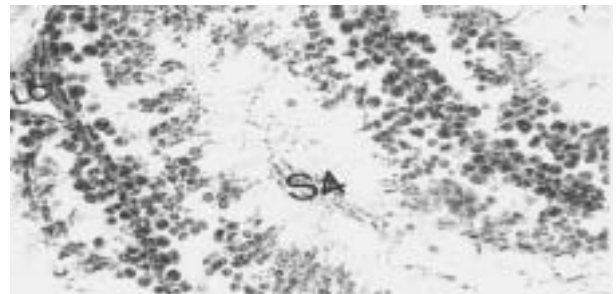
نتایج این مطالعه در خصوص اثرات مصرف بلند مدت مترونیدازول بر روی موش صحرائی نر بالغ نشان داد که در اثر مترونیدازول کاهشی در تعداد سلول‌های اجدادی سازنده‌ی اسپرم در لوله‌های اسپرم ساز دیده می‌شود و دوز بالا بیشترین اثر کاهنده را القا می‌کند.

مک کلین و هم‌کاران (۱۹۸۹) اثرات مترونیدازول بر موش صحرائی نر را مطالعه کرده و گزارش دادند که مترونیدازول با دوز بالا موجب کاهش وزن بیضه واپی دیدیم می‌شود. اپی‌تلیوم لوله‌های اسپرم ساز دژنره می‌شود و سلول‌های ژرمینال در لوله‌های مذکور کاهش شدیدی را نشان می‌دهند و حتی باروری موش صحرائی نیز به صورت چشم‌گیری کاهش می‌یابد (۴). مطالعه‌ی حاضر کاملاً موافق یافته‌های مذکور است. گروور و هم‌کاران در سال ۲۰۰۱ در مطالعه‌ی اثرات مترونیدازول بر روی اسپرماتوژنز و هورمون تستوسترون در موش صحرائی گزارش دادند که با دوز روزانه ۴۰۰ میلی‌گرم بر کیلوگرم مترونیدازول، غلظت تستوسترون در خون کاهش می‌یابد و به دنبال آن نیز اسپرماتوژنز کند می‌شود (۱۰).

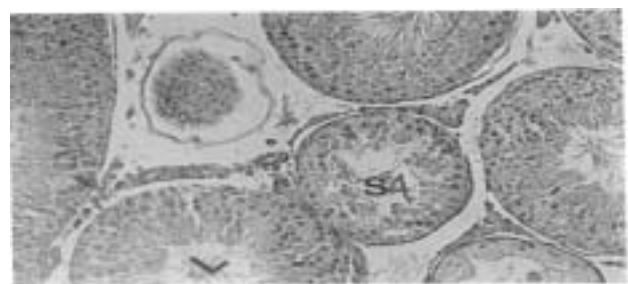با توجه به این که حضور تستوسترون برای حفظ و بقای اسپرماتوژنز لازم و ضروری است و در مطالعه‌ی کنونی نیز روند کند شدن اسپرماتوژنز در گروه‌های تجربی دیده می‌شود. از آنجا که منبع اصلی هورمون تستوسترون از سلول‌های لیدیگ است (که کاهش تعداد آنها در این مطالعه دیده می‌شود)، می‌توان نتیجه گرفت که مترونیدازول قادر است از راه مستقیم و از طریق تاثیر بر روی سلول‌های ژرمینال و مهار فعالیت فیزیولوژیک آنها و هم‌چنین اختلال در روند تقسیم سلولی و نیز از راه غیر مستقیم از طریق تخریب سلول‌های لیدیگ و کاهش هورمون تستوسترون اثر خود را بر تکامل طبیعی سلول‌های زاینده نشان دهد.



شکل ۱ - فوتومیکروگراف مقطع بیضه‌ی موش صحرائی در گروه شاهد: لوله‌ی اسپرم ساز در برش عرضی دیده می‌شود. اسپرماتوگونی‌ها و اسپرماتوسیت‌های اولیه و اسپرم‌های بالغ و سلول‌های سرتولی به وضوح و به صورت طبیعی دیده می‌شوند. (بزرگ‌نمایی ۳۴۰۰ و رنگ آمیزی هماتوکسین و ائوزین)



شکل ۲ - فوتومیکروگراف مقطع بیضه‌ی موش صحرائی پس از مصرف مترونیدازول روزانه ۲۰۰ میلی‌گرم بر کیلوگرم کاهش قطر لوله‌های اسپرم ساز (L) مشهود است و اختلال در روند اسپرماتوژنز وجود دارد، از تعداد اسپرم‌های بالغ (S4) به وضوح کم شده است و لوله‌های اسپرم ساز تخلیه شده‌اند. (بزرگ‌نمایی ۷۰۰، رنگ آمیزی هماتوکسین و ائوزین)



شکل ۳ - فوتومیکروگراف مقطع بیضه در موش صحرائی پس از مصرف مترونیدازول روزانه ۴۰۰ میلی‌گرم بر کیلوگرم در روز: لوله‌های اسپرم ساز با بافت بینابینی دیده می‌شود. پیکنوز در سلول‌های لیدیگ (LC) دیده می‌شود. کاهش تعداد اسپرماتوزوئیدها (S4) نیز واضح است. (بزرگ‌نمایی ۲۱۰۰)

تشکر و قدردانی

دانشکده‌ی پزشکی جهت تهیه امکانات و به ویژه تقبل بودجه‌ی این طرح پژوهشی نهایت تشکر و سپاس را داریم.

از معاونت پژوهشی دانشگاه علوم پزشکی زنجان و

منابع

- 1- Anonymous: Metronidazole (Flagyls). *Med Lett Drugs Ther* 1979; 21: 89-90.
- 2 - Morales WJ, Schorrs S, Albrithon J. Effect of metronidazole in patients with preterm birth in preceding pregnancy and bacterial vaginosis: a placebo controlled, double-blind study. *Am J Obstet Gynecol* 1994; 171:345-9.
- 3 - Vitanen J. Concentration of metronidazole and tinidazole. *Am J Obstet Gynecol* 1996; 94:350-3.
- 4 - McClain RM, Dowing JC, Edgcomb JE. Effect of metronidazole on fertility and testicular function in male rats. *Fundam Appl Toxicol* 1989;12(3): 386-96.
- 5 - Bost RG. Metronidazole: toxicology and teratology in fine gold: metronidazole proceeding of the international metronidazole conference. *Montrale Quebec Canada* 1977, Quebec; 1977.
- 6 - Voogd CE. The mutagenic action of nitrometronidazole: 1-metronidazole, nimorazole, dimetridazole and ronidazole: *Mutant Res* 1977; 26:483-7.
- 7- Roe FJC. Toxicologic evaluation of metronidazole with particular reference to carcinogenic, mutagenic and teratogenic potential. *Surgery* 1983; 93:158-74.
- 8 - Legator MS. Detection of mutagenic activity of metronidazole and niradazole and in body fluid of humans and mice. *Science* 1975; 188:118-9.
- 9- Cantu JM, Garcia Cruz D. Midline facial defect as a teratogenic effect of metronidazole. *Birth Defects* 1982;18:85-8.
- 10 - Grover JK, Vats V, Srinivas M, et al. Effect of metronidazole on spermatogenesis and FSH, LH and testosterone level of prepubertal rats. *Indian J Exp Biol* 2001; 39(11):1160-2.

SID



سرویس های
ویژه



سرویس ترجمه
تخصصی



کارگاه های
آموزشی



بلاگ
مرکز اطلاعات علمی



عضویت در
خبرنامه



فیلم های
آموزشی

کارگاه های آموزشی مرکز اطلاعات علمی جهاد دانشگاهی



مباحث پیشرفته یادگیری عمیق؛
شبکه های توجه گرافی
(Graph Attention Networks)



کارگاه آنلاین آموزش استفاده از
وب آوساینس



کارگاه آنلاین مقاله روزمره انگلیسی