

بررسی ارتباط عیار سرمی پروژسترون و استروژن با یافته های سونوگرافیک کیست های تخمدانی گاو شیری



آریا بدیعی^۱، اورنگ عطایی عمارلویی^{۱*}، مهران فرهودی مقدم^۱، سعید نظری^۲، علیرضا باهنر^۳

۱- گروه علوم درمانگاهی دانشکده دامپزشکی دانشگاه آزاد اسلامی واحد کرج

۲- دانش آموخته دانشکده دامپزشکی دانشگاه آزاد اسلامی واحد کرج

۳- گروه بهداشت و مواد غذایی دانشکده دامپزشکی دانشگاه تهران

* نویسنده مسئول: ataee@kiau.ac.ir

JOURNAL OF VETERINARY CLINICAL RESEARCH

سال اول، شماره اول، زمستان ۱۳۸۸
صفحات ۳۷-۲۹

چکیده:

کیستهای تخمدانی در گاوهای شیری ساختارهای فولیکولی هستند که بیش از ۲/۵ سانتی متر قطر داشته و حداقل به مدت ۱۰ روز در غیاب جسم زرد باقی مانده باشند. میزان وقوع کیستهای تخمدانی بر طبق گزارشات از ۶٪ تا ۱۹٪ می باشند. تخمدان کیستیک یک ناهنجاری مهم در تولیدمثل گاوهای شیری می باشد و تشخیص به موقع عارضه و درمان آن از ضررهای اقتصادی جلوگیری می نماید. در این بررسی میزان ارتباط بین عیار سرمی پروژسترون و استروژن و یافته های سونوگرافیک در دو نوع کیست فولیکولار و لوتئال مورد ارزیابی قرار گرفت. برای رسیدن به این هدف تعداد ۳۲ مورد کیست تخمدانی که از طریق تصاویر سونوگرافیک با مبدل ۵ مگاهرتز تشخیص داده شده بودند بر اساس میزان پروژسترون آنها که به روش الایزا اندازه گیری شده بود به چهار گروه تقسیم شدند. تجزیه و تحلیل آماری نتایج این بررسی، فقط ارتباط مستقیم بین عیار سرمی پروژسترون با قطر دیواره در کیستهای لوتئال را نشان داد و بیانگر آن است که تشخیص نوع کیست بر مبنای مقادیر پروژسترون بیشتر از ۱ یا ۲ نانوگرم در میلی لیتر با اطمینان بیشتری نسبت به قطر دیواره آن صورت می پذیرد.

واژه های کلیدی: کیست تخمدانی، سونوگرافی، پروژسترون، استرادیول



JOURNAL OF VETERINARY CLINICAL RESEARCH

[J.Vet.Clin.Res.1\(1\)29-37,2010](#)

A Study on the Correlation between Serum Progesterone-Estradiol Concentration and Sonographic Findings of Ovarian Cysts in Dairy Cow

Badiee, A.¹, Ataee, O.*¹, Farhoodi Moghaddam, M¹, Nazari, S.², Bahonar, A.³

1-Department of Clinical Science, Faculty of Veterinary Medicine, Islamic Azad University, Karaj branch, Iran

2-Graduated from Faculty of Veterinary Medicine, Islamic Azad University, Karaj branch, Iran

3-Department of Epidemiology, Faculty of Veterinary Medicine, University of Tehran, Iran

**Corresponding Author: ataee@kiaau.ac.ir*

Ovarian cysts in dairy cattle are generally defined as follicular structures with diameter greater than 2.5 cm which remains at least for 10 days in the absence of corpus luteum. Prevalence of ovarian cysts is reported to be 6% - 19%; thus, cystic ovary is a main reproduction disorder in dairy cattle with heavy economic losses.

This study was conducted to evaluate correlation between ovarian sonographic findings and serum estradiol and progesterone concentration of ovarian cyst in dairy cow.

32 dairy cows with ovarian cysts were diagnosed with sonography and categorized to four groups according to serum concentration of progesterone.

Serum concentration of progesterone and estradiol was monitored by ELISA and cyst mapping included wall diameter, cyst diameter and cyst volume was evaluated by ultrasound set with 5 mega hertz probe.

Statistical analysis of the results showed a direct relation between progesterone concentration and the diameter of luteal cysts wall.

The results showed that it might be better to differentiate ovarian cysts on the basis of the amount of progesterone greater than 1 or 2 nanogram per milliliter instead of the diameter of the cyst wall.

Key words: *Ovarian Cyst, Sonography, Progesterone, Estradiol*

مقدمه:

پذیرفت. سیستم نگهداری این گله به روش Stall Free و تغذیه به شیوه TMR بود.

در طی ۹ ماه بررسی هفتگی بر روی دامهای تازه زا و گاوهایی که در ابتدای دوره پس از زایمان قرار داشتند (10 ± 45 روز پس از زایش) تعداد ۳۲ مورد کیست تخمدانی بدون در نظر گرفتن نوع آنها تشخیص داده شد. ابعاد کیست‌ها پس از تشخیص و لمس راست روده‌ای با دستگاه سونوگراف (France, Agrosan) توسط پروب ۵ مگاهرتز اندازه‌گیری و ثبت می‌گردید. پارامترهای مورد نظر شامل مساحت سطح مقطع (A)، مساحت توده کیست که در اینجا کروی در نظر گرفته شده است (C)، حجم کیست (V)، ارتفاع، طول کیست و قطر دیواره آن بودند. همزمان به منظور اندازه‌گیری دوهورمون استرادیول و پروژسترون توسط لوله خلاء از ورید دمی خونگیری به عمل می‌آمد که در کنار یخ به آزمایشگاه انتقال می‌یافت. سرم نمونه‌ها در همان روز توسط دستگاه سانتریفوژ طی ۵ دقیقه و در $3000 \times g$ دور با دقت جدا می‌گردید. نمونه‌های سرم در ظرفهای پلاستیکی مخصوص با ذکر شماره دام و تاریخ به فریزر $20^\circ C$ - انتقال می‌یافت تا به طور همزمان مورد بررسی آزمایشگاهی قرار گیرند.

نمونه‌های سرمی ابتدا در دمای $4^\circ C$ ذوب می‌شدند و سپس به دمای اتاق انتقال می‌یافتند تا بدین وسیله از شکسته شدن پروتئینهای سرمی آنها جلوگیری شود.

سرمها تحت ۲ آزمایش الایزای رقابتی برای اندازه‌گیری استرادیول و پروژسترون قرار می‌گرفتند. اندازه‌گیری پروژسترون با کیت ۹۲ گوده‌ای الایزای پروژسترون (Biovet، ایتالیا) و اندازه‌گیری هورمون استروژن با استفاده از کیت الایزای استروژن (DRG، آمریکا) که کیت اختصاصی به منظور اندازه‌گیری استرادیول ۱۷ بتا می‌باشد صورت پذیرفت. در این کیت نیز ۴ سرم کنترل، ۹۲ گوده برای قراردادن نمونه‌ها وجود داشت. کلیه نتایج توسط اسپکتروفتومتر خوانده شد و در نهایت در نرم افزار Excel آماده تجزیه و تحلیل آماری به روش آنالیز واریانس و رگرسیون خطی توسط نرم افزار SAS گردیدند.

کیست تخمدان یکی از مهمترین علل کاهش باروری در گاوهای شیری به شمار می‌رود که با ایجاد وقفه در سیکل جنسی و افزایش فاصله زمانی زایمان و آبستنی باعث تحمیل ضررهای اقتصادی فراوانی به تولیدکنندگان شیر می‌گردد. فولیکولهای کیستیک را ساختارهایی می‌دانند که قطر آنها حداقل $2/5$ سانتی متر بوده و به مدت ۱۰ روز در غیاب جسم زرد در بافت تخمدانی باقی بمانند (۷۸،۲۱). اما محققین دیگری نشان داده اند که فولیکولها در اندازه‌ای کوچکتر از مقدار یاد شده نیز می‌توانند ساختاری کیستیک باشند (۴،۱۹). فولیکولهای کیستیک ساختارهایی دینامیک هستند که توانایی جابجایی با کیستهای جدید را دارند (۱۳).

عوامل موثر در دینامیسم بازگشت کیست هنوز نامشخص بوده (۱۸،۲۱) ولی تغییرات غلظت LH در این فرایند موثر می‌باشد (۱۳). یافته‌های سونوگرافیک نشان داده اند که کیستهای فولیکولار دارای دیواره ای نازک با قطر کمتر از ۳ میلی متر بوده که اطراف مایع فولیکولی ناپژواک را فرا گرفته است در حالیکه کیستهای لوتئال دیواره ضخیم تری (بیش از ۳ میلی‌متر) داشته و ساختارهای شبکه‌ای در داخل این نوع کیست‌ها قابل مشاهده می‌باشد (۹،۱۵).

در حال حاضر معاینه توسط اولتراسوند برای تمایز بین این دو ساختار کیستیک بسیار مفید بوده و توان تشخیص تفریقی آنها را تا ۹۰٪ افزایش میدهد (۹،۱۴).

این مطالعه با هدف یافتن روشی دقیق تر برای تشخیص کیستهای تخمدانی، مبتنی بر اندازه‌گیری هورمون‌های استروئیدی و یافتن پارامترهای دیگری علاوه بر قطر دیواره کیست انجام شده است.

مواد و روش کار:

این طرح در یکی از دامداری‌های صنعتی شهرستان ماهدشت با ۲۸۰ راس گاو شیری و تولید متوسط روزانه ۳۰ لیتر شیر طی مدت ۹ ماه در فصل‌های پاییز تا اواخر بهار انجام

در این تحقیق نوع کیست ها بر اساس یافته های سونوگرافیک و قطر دیواره آنها مشخص گردید. بدین ترتیب که کیست هایی با قطر کمتر از ۳ میلی متر به عنوان کیست فولیکولار و با قطر بیش از آن بعنوان کیست لوتئال در نظر گرفته شد (۲۲، ۱۰). در نهایت با توجه به مقادیر پروژسترون، نمونه ها به ۴ گروه به شرح ذیل تقسیم شدند:

نتایج:

۱- کیست های فولیکولار با عیار سرمی پروژسترون کمتر از ۱ نانوگرم در میلی لیتر
 ۲- کیست های فولیکولار با عیار سرمی پروژسترون کمتر از ۲ نانوگرم در میلی لیتر

جدول ۱: درصد فراوانی کیست های تخمدانی بر اساس روزهای شیردهی کمتر و بیشتر از ۴۵ روز

ردیف	نوع کیست	درصد فراوانی	
		کمتر از ۴۵ روز تعداد (%)	بیشتر از ۴۵ روز تعداد (%)
۱	کیست های فولیکولار با عیار سرمی پروژسترون کمتر از ۱ نانوگرم در میلی لیتر	۳ (۲۵)	۹ (۷۵)
۲	کیست های فولیکولار با عیار سرمی پروژسترون کمتر از ۲ نانوگرم در میلی لیتر	۴ (۳۰/۴)	۹ (۶۹/۹)
۳	کیست های لوتئال با عیار سرمی پروژسترون بیشتر از ۱ نانوگرم در میلی لیتر	۵ (۳۸/۵)	۸ (۶۱/۸)
۴	کیست های لوتئال با عیار سرمی پروژسترون بیشتر از ۲ نانوگرم در میلی لیتر	۴ (۳۳/۳)	۸ (۶۶/۸)
	جمع	۸ (۳۲)	۱۷ (۶۸)

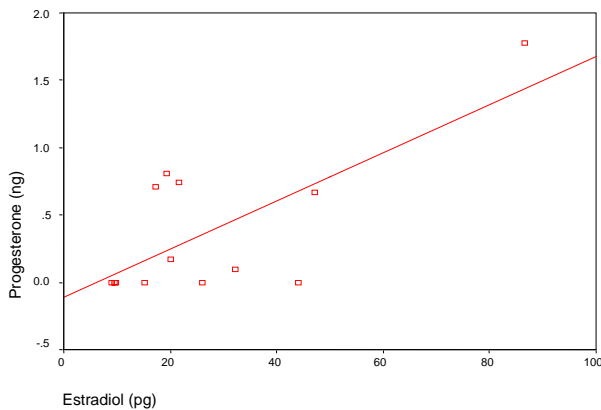
مقایسه یافته های سونوگرافیک با عیار سرمی دو هورمون استروژن و پروژسترون و تجزیه و تحلیل آماری آنها در گروه های مختلف این تحقیق به شرح ذیل می باشد.

دیواره کیست، و حجم کیست رابطه معکوس داشت. همچنین

عیار سرمی استرادیول از نظر عددی با مساحت کل کیست (C)، مساحت مقطع کیست و حجم آن رابطه مستقیم، ولی با قطر دیواره و حجم بافت لوتئال رابطه معکوس نشان داد. بر اساس همین نتایج عیار سرمی پروژسترون و استرادیول در کیستهای فولیکولار با قطرهای متفاوت دیواره اختلاف معناداری را نشان نداد. ($P > 0.05$)

گروه اول: کیست های فولیکولار با مقادیر پروژسترون کمتر از ۱ نانوگرم در میلی لیتر

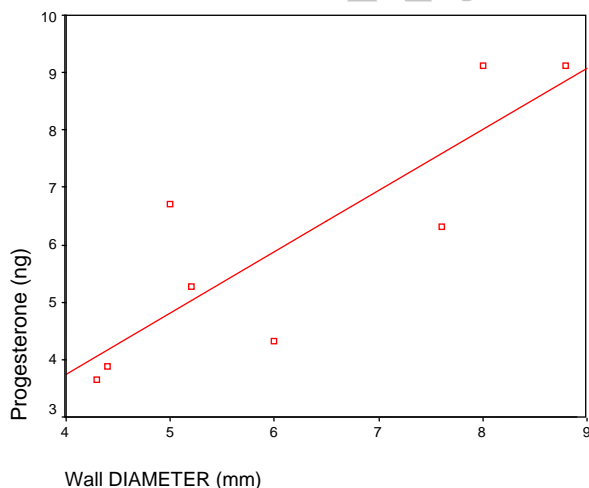
در این گروه مقدار پروژسترون با مقادیر استرادیول، قطر



گروه سوم: کیست های لوتئال با مقادیر پروژسترون بیشتر از ۱ نانوگرم در میلی لیتر

در این گروه تجزیه و تحلیل داده ها نشان دادند که با ضریب همبستگی ۰/۸۵، تغییرات مقادیر پروژسترون و قطر دیواره کیست ارتباط مستقیم و معناداری را با یکدیگر دارند ($P > 0.05$).

نمودار ۳: پراکنش مربوط به ارتباط سرمی پروژسترون و قطر دیواره کیست در کیست های لوتئال با پروژسترون بیشتر از ۱ نانوگرم در میلی لیتر سرم



در این گروه میزان تغییرات پروژسترون با حجم بافت لوتئال نیز تنها از نظر عددی ارتباط مستقیمی را نشان دادند. مقادیر سرمی استرادیول نیز با قطر دیواره، ارتفاع و حجم

در این گروه با توجه به داده های موجود، دو فرمول زیر به منظور پیش بینی میزان پروژسترون و استروژن بر اساس یافته های سونوگرافیک پیشنهاد گردید.

$$\text{Stradiol} = (1.091 * C) - (1.457 * A) + (0.758 * V)$$

$$\text{Progesteron} = (5.135 * C) - (5.152 * A) + (0.036 * V)$$

گروه دوم: کیست های فولیکولار با مقادیر پروژسترون کمتر از ۲ نانوگرم در میلی لیتر

در این گروه تغییرات دو هورمون استروژن و پروژسترون ارتباط مستقیمی در سطح اطمینان ۹۹٪ را با یکدیگر نشان دادند. بدین معنا که با افزایش میزان پروژسترون میزان استرادیول نیز افزایش یافت.

همچنین با افزایش مقادیر ارتفاع، قطر دیواره، حجم بافت لوتئال، مساحت کروی، سطح و حجم کیست مقدار پروژسترون سرم نیز از نظر عددی افزایش یافت. در مقابل همراه با افزایش طول کیست کاهش عیار پروژسترون بروز کرد که هیچیک از نظر آماری معنادار نبودند ($P > 0.05$) مقادیر استرادیول نیز با مقادیر قطر دیواره و حجم بافت لوتئال نسبت معکوس داشت ولی با مقادیر مساحت، طول، ارتفاع، مساحت کروی و حجم کیست رابطه مستقیم نشان داد که هیچیک از نظر آماری معنادار نبودند ($P > 0.05$).

نتایج این تحقیق نشان دادند که عیار سرمی پروژسترون و استرادیول در کیستهای فولیکولار با قطرهای متفاوت دیواره اختلاف معناداری را نشان نمی دهند.

در گروه دو با توجه به داده های موجود دو فرمول زیر به منظور پیش بینی عیار سرمی دو هورمون پروژسترون و استروژن بر اساس یافته های سونوگرافیک پیشنهاد گردید.

$$\text{Stradiol} = (0.186 * C) - (0.371 * A) + (0.632 * V)$$

$$\text{Progesteron} = (2.313 * C) - (2.337 * A) + (0.304 * V)$$

با توجه به نتایج بدست آمده می توان اظهار داشت که مقدار پروژسترون و استرادیول در کیستهای لوتئال این گروه با قطر دیواره کمتر و یا بیشتر از ۳ میلی متر تفاوت معناداری را نشان نمی دهند ($P > 0.05$).

در گروه چهارم نیز با توجه به داده های موجود دو فرمول زیر به منظور پیش بینی میزان پروژسترون و استروژن سرمی بر اساس یافته های سونوگرافیک پیشنهاد گردید.

$$\text{Stradiol} = (-0.842 * C) - (6.403 * A) + (5.462 * V)$$

$$\text{Progesteron} = (-0.086 * C) - (3.34 * A) + (3.142 * V)$$

تجزیه و تحلیل داده ها نشان داد که میانگین میزان استرادیول در کیست های فولیکولار برابر با ۲۷/۵۲ پیکو گرم در میلی لیتر و در کیست های لوتئال برابر با ۵۱/۱۴ پیکو گرم در میلی لیتر بود. که البته با توجه به مقدار بدست آمده (۰/۸۹۹) و سطح معناداری آن (۰/۳۸۴) این تفاوت از نظر آماری معنا دار نبود ($P > 0.05$).

در همین گروه از کیست های تخمدانی، میانگین میزان پروژسترون در کیستهای فولیکولار برابر با ۰/۳۸۳ پیکو گرم در میلی لیتر و در کیستهای لوتئال برابر با ۶/۵۳۳ پیکو گرم در میلی لیتر بود. اختلاف میانگین این دو ۶/۱۵ می باشد که بیانگر بیشتر بودن میزان پروژسترون در کیست های لوتئال است. با توجه به مقدار بدست آمده (۸/۴۶) و سطح معناداری آن (۰/۰۰۱) این تفاوت از نظر آماری در سطح اطمینان ۹۹ درصد معنا دار بود و بدین معنا است که مقدار پروژسترون در کیستهای لوتئال در حدود اطمینان ۹۹٪، بیشتر از مقدار پروژسترون در کیستهای فولیکولار بوده است.

همچنین تجزیه و تحلیل داده ها در کیست های فولیکولار با پروژسترون کمتر از ۱ نانوگرم در میلی لیتر، میانگین میزان استرادیول در کیستهای فولیکولار برابر ۲۲/۶۰ پیکو گرم در میلی لیتر و در کیستهای لوتئال با پروژسترون بیش از ۱ نانوگرم در میلی لیتر برابر با ۵۳/۶۷ پیکو گرم در میلی لیتر بود.

بافت لوتئال رابطه معکوسی را از نظر عددی نمایان ساختند. همچنین مشاهده شد که بدنبال افزایش حجم کیست غلظت سرمی استرادیول نیز افزایش می یابد که از نظر آماری معنادار نبود ($P < 0.001$).

با توجه به داده های بدست آمده نتیجه گیری می شود که تغییرات مقادیر سرمی دو هورمون پروژسترون و استرادیول در کیستهای لوتئال با قطر های متفاوت دیواره اختلاف معناداری را نشان نمی دهند.

در گروه سوم به دنبال تجزیه و تحلیل داده ها دو فرمول زیر به منظور پیش بینی میزان پروژسترون و استروژن بر اساس یافته های سونوگرافیک پیشنهاد گردید.

$$\text{Stradiol} = (0.75 * C) - (6.367 * A) + (5.522 * V)$$

$$\text{Progesteron} = (1.765 * C) - (2.689 * A) + (4.214 * V)$$

گروه چهارم: کیست های لوتئال با مقادیر پروژسترون بیشتر از ۲ نانوگرم در میلی لیتر

نتایج بدست آمده نشان داد که ضریب همبستگی بین میزان پروژسترون و قطر دیواره کیست ۰/۸۵ می باشد که بیانگر ارتباط مستقیم بین این دو متغیر در گاوهای با کیست های لوتئال در این گروه میباشد ($P = 0.008$) این ارتباط مستقیم در حدود اطمینان ۹۹ درصد معنادار بود.

تجزیه و تحلیل نتایج نشان دادند که در این گروه همراه با افزایش حجم بافت لوتئال مقادیر پروژسترون نیز افزایش و همراه با افزایش طول، ارتفاع، مساحت کروی، مساحت مقطع و حجم کیست از اندازه پروژسترون کاسته می شود. هیچیک از این ارتباطات از نظر آماری معنادار نبودند ($P < 0.05$).

در این گروه همچنین همراه با افزایش طول کیست، مساحت کروی، مساحت و حجم آن غلظت سرمی استرادیول نیز افزایش یافت و در مقابل تغییرات مقادیر استرادیول با مقادیر ارتفاع، قطر دیواره و حجم بافت لوتئال رابطه معکوس را نشان داد که هیچیک از نظر آماری معنادار نبودند ($P < 0.05$).

و استرادیول با طول و ارتفاع کیست نیز از نظر آماری معنی دار نبوده و از نظر بررسی بالینی نیز قابل توجه نمی باشد. مقایسه میزان ترشح پروژسترون در کیست های فولیکولار با قطر دیواره اختلاف معناداری را نشان نداد که با توجه به میزان کم ترشح پروژسترون وبافت لوتئال ناچیز آن در کیست های فولیکولار توجه پذیر می باشد.

در بررسی ارتباط بین روزهای شیردهی و رخداد کیست های فولیکولار با پروژسترون کمتر از ۲ نانوگرم در میلی لیتر، اختلاف اندکی میان نظریات محققین دیگر با نتایج بدست آمده در این مطالعه وجود دارد که این اختلاف می تواند با نوع مدیریت گله ها در چگونگی درمان کیست ها مرتبط باشد.

نتایج نشان دادند که ارتباطی مستقیم با سطح اطمینان ۹۹٪ میان میزان ترشح هورمون پروژسترون و قطر دیواره در کیستهای لوتئال با مقدار پروژسترون بیشتر از ۲ نانوگرم در میلی لیتر وجود دارد که نشان دهنده حضور بافت لوتئال بر روی دیواره کیست ها و ترشح بیشتر این هورمون به موازات افزایش قطر کیست می باشد. اطلاعات بدست آمده مشابه نتایجی است که دیگر محققین همچون گاروریک ، کالدر و همکاران و اون هولدر و همکاران در تحقیقات خود بدست آورده اند (۶،۱۱،۲۰).

در خصوص ارتباط وقوع کیست لوتئال و روز شیردهی، با توجه به اینکه در این تحقیق رخدادهای کمتر یابیشتر از ۴۵ روز مورد بررسی قرار گرفته اند و مطالعات دیگر بر روزهای ۶۰ تا ۹۰ روز تأکید بیشتری داشته اند، نتایج حاصله محدوده ی دقیقتری را در خصوص زمان احتمال وقوع کیست های تخمدانی مشخص می نماید.

در مقایسه مقادیر استرادیول میان دو نوع کیست تخمدانی، مانند مطالعات اودور، کالدر و بائو، مقدار معین و تعیین کننده ای برای تمایز دو نوع کیست تخمدانی به دست نیامد (۲،۶،۱۷).

نتایج حاصله از مقایسه ی مقادیر پروژسترون در بین ۲ نوع کیست تخمدانی، نشان داد که هر دو مقدار پروژسترون بالای

اختلاف میانگین این دو ۳۱/۰۷ است که بیانگر بیشتر بودن میزان استرادیول در کیست های لوتئال می باشد ولی با توجه به مقدار t بدست آمده (۰/۲۸۹) و سطح معناداری آن (۰/۲۱۹) این تفاوت از نظر آماری معنا دار نبود. ($p > 0.05$)

در این گروه نیز، میانگین میزان پروژسترون در کیست های فولیکولار برابر با ۰/۲۶۶ نانوگرم در میلی لیتر و در کیست های لوتئال برابر ۶/۱۹۴ نانوگرم در میلی لیتر بود. اختلاف میانگین این دو ۵/۹۲ است که بیانگر بیشتر بودن میزان پروژسترون در کیست های لوتئال می باشد و با توجه به مقدار t بدست آمده ۷/۹۳ و سطح معناداری آن ۰/۰۰۰۱ این تفاوت از نظر آماری در سطح اطمینان ۹۹ درصد پذیرفته می باشد.

بحث :

در بررسی کیست های فولیکولار با پروژسترون کمتر از ۲ نانوگرم در میلی لیتر مشاهده شد که ارتباط مستقیم میان ترشح دو هورمون استروژن و پروژسترون وجود دارد که بیانگر ترشح همزمان این دو هورمون می باشد. نتایج دیگر محققین نشان داده است که با روند رو به رشد فولیکول، مقادیر مترشحه استرادیول نیز افزایش پیدا می کند و در مقابل با توجه به گسترش کیست، ترشح هورمون پروژسترون هم بالاتر می رود. در نهایت ترشح استرادیول شروع به کاهش می نماید ولی روند رو به رشد پروژسترون همچنان ادامه می یابد. (۲۲)

نتایج بدست آمده مشابه نتایج مطالعات گاروریک، بوث و ناکائو بوده (۵،۱۱،۱۶) و نشان می دهد که ارتباط معکوسی میان ترشح استرادیول و قطر دیواره و ارتباطی مستقیم میان ترشح استرادیول و حجم کیست وجود دارد. در مورد اول افزایش قطر دیواره به معنای حضور بافت لوتئال در دیواره کیست می باشد که نشان دهنده روند لوتئینه شدن کیست می باشد. در نتیجه از میزان استرادیول کاسته شده و میزان ترشح پروژسترون افزایش می یابد. ارتباط مستقیم میان ترشح استرادیول و حجم کیست نیز با نظریات کالدر و همکاران، بیم و همیلتون مطابقت دارد (۳،۶،۱۲). ارتباط مستقیم پروژسترون

منابع:

- 1- Amer H., and Badr A. (2007) Hormonal profiles associated with treatment of cystic ovarian disease with GnRH and PGF2 α with and without CIDR in dairy cows. The Internet Journal of Veterinary Medicine. Volume 3 Number 1
- 2- Bao B., Kumar N., Karp R.M., Garverick H.A. and Sundaram K. (2000) Estrogen receptor- expression in relation to the expression of luteinizing hormone receptor and cytochrome P450 enzymes in rat ovarian follicles. Biol Reprod,63: 1747-1755.
- 3- Beam S.W. (1995)Follicular development in postpartum cattle: effects of energy balance and dietary lipid. PhD dissertation, Cornell University, 124-136
- 4- Bleach E.C.L., Glencross R.G. and Knight P.G. (2004) Association between ovarian follicle development and pregnancy rates in dairy cows undergoing spontaneous oestrous cycles. Reproduction, 127: 621 – 629
- 5- Booth J.M.(1988) The milk progesterone test as an aid to the diagnosis of cystic ovaries in dairy cows. Vet Rec., 123: 437-439.
- 6- Calder M.D., Manikkam M., Salfen B.E., Youngquist R.S., Lubahn D.B., Lamberson W.R. and Garverick H.A. (2001) Dominant bovine ovarian follicular cysts express increased levels of messenger RNAs for luteinizing hormone receptor and B-hydroxysteroid dehydrogenase isomerase compared to normal dominant follicles. Biol Reprod., 65: 471-476
- 7- Day N. (1991)The treatment and prevention of cystic ovarian disease. Vet. Med., 86:761-766.
- 8- Day N.(1991)The diagnosis, differentiation and pathogenesis of cystic ovarian disease. Vet. Med. 86:753- 760
- 9- Dobson H., Ribadu A.Y., Noble K.M., Tebble J.E. Ward W.R.(2000) Ultrasonography and hormone profiles of adeno-corticotrophic hormone (ACTH) – induced persistent ovarian follicles (cysts) in cattle. J Reprod Fertil., 120: 405- 410.
- 10- Garverick, H. A.(1999). Ovarian follicular dynamics and endocrine profiles in cows with ovarian follicular cysts. in Current Veterinary Therapy, Food Animal Practice. J. L.Howard

۱ نانوگرم در میلی لیتر و یا ۲ نانوگرم در میلی لیتر با اطمینان ۹۹٪ به منظور تأیید کیست لوتئال قابل بهره گیری بوده که این نتایج مشابه نتایج بدست آمده در مطالعات آمر و هاتلر و همکاران می باشد (۱،۱۲). با این وجود و با توجه به اینکه میزان پروژسترون با قطر دیواره و حجم بافت لوتئال ارتباط مستقیمی دارد می توان اینگونه نتیجه گرفت که نقطه ۲ نانوگرم در میلی لیتر نسبت به نقطه ۱ نانوگرم در میلی لیتر نقطه دقیقتری برای تقسیم بندی کیستهای تخمدانی می باشد. در تقسیم بندی کیستها براساس میزان پروژسترون نیز مشاهده گردید که در نقطه ۲ نانوگرم در میلی لیتر ارتباط مستقیم و معناداری میان ترشح استروژن و پروژسترون وجود دارد که با نتایج بدست آمده توسط هاتلر و همکاران همخوانی دارد (۱۲).

با توجه به تعریف کیستهای تخمدانی، نظر به اینکه قطر دیواره بیشتر از ۳ میلی متر، به صورت قطعی نشان دهنده میزان پروژسترون بالا نیست، چنین برداشت میشود که قطر دیواره به تنهایی معیار تشخیص و تفریق کیستهای تخمدانی نخواهد بود چرا که در مواردی از کیست های لوتئال با قطر دیواره بالای ۳ میلی متر شاهد ترشح مقادیر پایین پروژسترون خواهیم بود. اینگونه موارد را می توان به غیر فعال و غیر مترشحه بودن بافت لوتئال کیست نسبت داد. طبیعتاً در این نوع کیست ها به علت ترشح پایین هورمون های استروئیدی بخصوص پروژسترون، امکان بروز فحلی و حتی بارداری همچون شرایط طبیعی وجود خواهد داشت.

در مقابل شاید بتوان پارامتر حجم بافت لوتئال (که در این تحقیق همواره ارتباط مستقیم با میزان پروژسترون نشان داده است) را با انجام تحقیقات با تعداد نمونه های بیشتر، به عنوان معیاری مطمئن تر برای تفریق کیستهای لوتئال و فولیکولار معرفی کرد. هر چند بهتر است در تشخیص کیست های تخمدانی گاو همواره از سونوگرافی تخمدان به همراه میزان پروژسترون سرم خون بهره جست.

40:460-469.

21- Youngquist R.S.(1986) Cystic follicular degeneration in the cow. In: Morrow D, Current therapy in Theriogenology, 2nd ed, WB Saunders Co., p 243-246.

22- Youngquist R.S. And Threlfall W.R.(2007) Current Therapy in Large Animal Theriogenology. Second edition, WB Saunders Co, Philadelphia USA. P 379-382

and R. A. Smith, ed. W. B. Saunders Company, Philadelphia, PA. P 577-580

11- Garverick H.A.(1997) Ovarian follicular cysts in dairy cows. J. Dairy Sci. 80: 995-1004.

12- Hamilton S. A., Garverick H.A., Keisler D.H., Xu Z.Z., Loos K., Youngquist R.S. and Salfen B.E. (1995) Characterization of ovarian follicular cysts and associated endocrine profiles in dairy cows. Biol Reprod, 53: 890-898.

13- Hanzen C., Pieterse M., Scenzi O. and Drost M.(2000) Relative accuracy of the identification of ovarian structures in the cow by ultrasonography and palpation per rectum. Vet. J. 159: 161-170.

14- Hatler T.B., Hayes S.H., Laranja d. Fonseca L.F. and Silvia W.J.(2003) Relationship between endogenous progesterone and follicular dynamics in lactating dairy cows with ovarian follicular cysts. Biol. Reprod. 69: 218-223.

15- Jeffcoate I.A. and Ayliffe T.R.(1995) An ultrasonographic study of bovine cystic ovarian disease and its treatment. Vet. Rec.136: 406-410.

16- Nakao T., Sugihashi A., Saga N., Tsunoda N. and Kawata K.(1983) Use of milk progesterone enzyme immunoassay for differential diagnosis of follicular cyst, luteal cyst, and cystic corpus luteum in cows. Am. J. Vet. Res., 44: 888-890.

17- Odore R., Re G., Badino P., Donn A., vigo D., Biolatti B. and Girardi C.(1999) Modifications of receptor concentrations for adrenaline, steroid hormones, prostaglandin and gonadotropins in hypophysis and ovary of dairy cows with ovarian cysts. Pharmacol. Res., 39: 297-304.

18- Peter A.T.(2004) An update on cystic ovarian degeneration in cattle. Reprod. Domest. Anim., 39: 1-7.

19- Savio J.D., Boland M.P. and Roche J.F. (1990) Development of dominant follicles and length of ovarian cycles in post partum dairy cows. J. Reprod. Fertil., 88:581 – 591

20- Vanholder T., Leroy J.L.M.R., Dewulf J., Duchateau L., Coryn M. and Kruif A.(2005) Hormonal and metabolic profiles of high-yielding dairy cows prior to ovarian cyst formation or first ovulation post partum. Reprod. Domest. Anim.,