

SID



سرویس های ویژه



سرویس ترجمه تخصصی



کارگاه های آموزشی



بلاگ مرکز اطلاعات علمی



عضویت در خبرنامه



فیلم های آموزشی

کارگاه های آموزشی مرکز اطلاعات علمی جهاد دانشگاهی



مباحث پیشرفته یادگیری عمیق؛
شبکه های توجه گرافی
(Graph Attention Networks)



کارگاه آنلاین آموزش استفاده از
وب آو ساینس



کارگاه آنلاین مقاله روزمره انگلیسی

گزارش یک مورد توده لگنی همراه با آسیت و افزایش سطح سرمی CA-125 در پريتونیت ميلياری سل

میترا محیط (M.D.) * نرگس ایزدی (M.D.) ** محمود خانیکي (M.D.) **

چکیده

توده لگنی همراه با آسیت و افزایش سطح سرمی CA-125 از علایم پیشنهاد کننده سرطان پیشرفته تخمدان هستند. پريتونیت ناشی از سل ميلياری پدیده‌ای نادر است که می‌تواند همین علایم را تقلید کند و در تشخیص افتراقی سرطان تخمدان باید در نظر گرفته شود. هدف از گزارش این مورد جالب و نادر، جلب توجه همکاران به این تشخیص افتراقی، قبل و در حین عمل جراحی است.

بیمار ما خانم جوان ۲۸ ساله که سابقه یک بار حاملگی داشته و یک بچه زنده داشت (G₁L₁) با آسیت و سطح سرمی CA-125 بیش از ۵۰۰ واحد در میلی لیتر بوده است. در سونوگرافی و سی تی اسکن وی، توده لگنی گزارش شد و با تشخیص احتمالی سرطان پیشرفته تخمدان مورد لاپاراتومی قرار گرفت. بررسی بیوپسی‌های منجمد و نتیجه نهایی پاتولوژی، گرانولوماهای متعدد نکروزه و کازئوس سلی را نشان داد که قویاً مطرح کننده سل بود. با شروع درمان ضد سل، سطح سرمی CA-125 در حد طبیعی (کمتر از ۳۵ واحد در میلی لیتر) گزارش شد و دیگر آسیت ایجاد نشد. سل صفاقی می‌تواند دقیقاً علایم تومور تخمدانی پیشرفته را تقلید کند. در زمان جراحی نیز کاشته‌های گسترده ميلياری سطوح صفاقی می‌تواند با سرطان پیشرفته تخمدان یا کارسینوم اولیه صفاقی اشتباه شود. از این رو در حین عمل جراحی، به ویژه در زنان جوان، جراحی قطعی بایستی پس از اطمینان از وجود بدخیمی انجام شود تا بیمار از باروری و فعالیت اندوکرینی تخمدان‌ها محروم نگردد. این موضوع به خصوص در جوامع در حال رشد مانند کشور ما که سل شایع تر است باید مدنظر قرار گیرد.

واژه های کلیدی : پريتونیت سلی، CA-125 آسیت

مقدمه

از پیچیده‌ترین مسایلی هستند که انکولوژیست زنان با آن روبروست بیش از دو سوم سرطان‌های اپی تلیال تخمدان به علت نامحسوس بودن علامت بیماری در

سرطان تخمدان شایع‌ترین علت مرگ و میر ناشی از سرطان‌های زنان در جوامع پیشرفته است (۲،۱).
تومورهای اپی تلیال تخمدان به لحاظ تشخیص و درمان

✉ تهران - خیابان کریم‌خان زند - خیابان استاد نجات‌الهی شمالی، بیمارستان میرزا کوچک خان

* استادیار دانشگاه علوم پزشکی مازندران، گروه زنان و مامایی

** استادیار دانشگاه علوم پزشکی تهران، گروه پاتولوژی

فرد مبتلا یا مشکوک به بیماری‌های مزمن ریوی را ذکر نمی‌کرد. در معاینه، حال عمومی بیمار خوب بود و فقط کمی رنگ پریده به نظر می‌رسید. تب نداشت. شکم کمی برجسته، به طور واضح دارای مایع، ولی نرم و غیر دردناک بود. در لمس شکم، توده‌ای به دست نمی‌خورد. در بررسی، لنفادنوپاتی وجود نداشت. در معاینه لگنی، توده‌ای در لگن لمس نمی‌شد. در بررسی‌های پاراکلینیک، شمارش گلبول‌های سفید 5600 در میلی‌متر مکعب با 65 درصد پلی‌مورفونوکلئو هموگلوبین 11 گرم در دسی‌لیتر و آزمون‌های کبدی و کلیوی طبیعی بودند. پرتونگاری قفسه سینه، ندول ریوی کوچکی در پاراکاردیاک راست، پائین‌تر از ناف ریه دیده شد که در پرتونگاری لترال قفسه سینه، معادلی نداشت. β -hCG سرم منفی بود. در سی‌تی اسکن شکم و لگن، مایع فراوان با توده‌ای به ابعاد 5×4 سانتی‌متر در آدنکس چپ، دارای قسمت‌های جامد گزارش گردید. سونوگرافی نیز وجود توده‌ای کیستیک با قسمت‌های جامد در آدنکس چپ با همین ابعاد و نیز توده کیستیک کوچک تخمدان راست را گزارش نمود. بیمار با تشخیص احتمالی تومور پیشرفته تخمدانی لاپاراتومی شد. بیش از 4 لیتر آسیت زرد شفاف در شکم وجود داشت. تمامی سطوح پریتونال، سرور رحم، کلدوساک، سطح روده‌ها، امتوم، سطح کبد و زیردیافراگم، به طور گسترده از کاشته‌های ریز و فراوان پوشیده شده بود. تخمدان‌ها هر دو و به خصوص در سمت چپ، کمی بزرگ بودند. سطح هر دو تخمدان پوشیده از ندول‌های ریز متعدد بود. لگن و کلدوساک و نیز لوله‌های رحم، جز کاشته‌های ریز سطوح سرورال، طبیعی و بدون چسبندگی بودند. تخمدان چپ کمی بزرگتر و سفت‌تر از تخمدان سمت راست و تعداد کاشته‌های سطح آن بیشتر بود. ابتدا بخشی از امتوم و سطحی به ابعاد 3×4 سانتی‌متر از صفاق دارای کاشته‌های

مراحل پیشرفته تشخیص داده می‌شوند (۱). وجود توده لگنی همراه با آسیت و افزایش سطح سرمی CA-125 از علایمی است که پزشک را مشکوک به سرطان پیشرفته تخمدان می‌کند. هرچند بیماری‌های خوش‌خیم به خصوص در سنین قبل از یائسگی می‌توانند این علایم را ایجاد کنند. پریتونیت سلی یکی از موارد خوش‌خیمی است که می‌تواند آسیت و دردهای شکمی ایجاد کند و افزایش CA-125 نیز در این بیماری گزارش شده است (۳، ۴ تا ۹) پریتونیت سلی در کشورهای پیشرفته بسیار ناشایع است ولی هنوز در جوامع در حال رشد و فقیر دیده می‌شود. این پریتونیت به دو شکل مرطوب (Wet) و خشک (Dry) دیده می‌شود. پریتونیت مرطوب سلی به صورت کاشته‌های صفاقی بی‌شمار و ریز بر روی تمامی سطوح سرورال همراه با آسیت تظاهر می‌کند. در پریتونیت خشک یا چسبیده سلی، چسبندگی بسیار شدید احشاء همراه با آبسه‌های لگنی دیده می‌شود (۲). در این گزارش زن جوانی با سطح بسیار بالای CA-125، آسیت و توده دو طرفه لگنی که علایم قبل از عمل و نیز یافته‌های حین جراحی آن همانند تومور پیشرفته تخمدانی بوده است معرفی می‌گردد.

گزارش بیمار

بیمار خانم ۲۸ ساله G_1L_1 است که با شکایت بزرگ شدن شکم و دردهای خفیف شکمی در چند هفته اخیر مراجعه نمود. بیمار از کاهش وزن در حد ۲ تا ۳ کیلوگرم در یک ماه اخیر، خستگی زودرس و سردرد گاه به گاه شکایت داشت. در شرح حال وی یافته‌هایی مانند تب، لرز، سرفه، مشکلات گوارشی و اختلالات قاعدگی وجود نداشت. و تنها سابقه هیپوتیروئیدی در ۶ سال قبل وجود داشت که به مدت یک سال با لووتیروکسین درمان شده بود. در خانواده بیمار سابقه ابتلا به سرطان وجود نداشت و خود بیمار سابقه تماس با

قسمت‌های جامد و سیتومدار باشد، لاپاراتومی و در صورت لزوم مرحله بندی دقیق بدخیمی تخمدانی ضروری است. در مواردی چون بیمار ما، با توجه به علائم بالینی تیپیک و یافته‌های ماکروسکوپییک حین عمل که کاملاً مشابه یک کارسینوماتوز صفافی اولیه بود، خطر انجام یک جراحی وسیع غیر ضروری و ایجاد ناباروری و یائسگی زودرس برای بیمار جوان وجود دارد. Straughn و همکاران (۲۰۰۰) یک مورد پریتونیت مرطوب سلی را گزارش کردند که علائم و یافته‌های حین جراحی کاملاً مشابه بیمار ما بود (۹). در این گزارش جراح با دیدن علائم ماکروسکوپی سرطان پیشرفته تخمدان، بررسی فرزند هیستریکتومی کامل و مرحله بندی انجام داد البته نادر بودن سل در جوامع پیشرفته فکر جراح را به طور کلی از این احتمال دور نموده بود. Geisler و همکاران (۲۰۰۰) از ایندیانا خانم ۳۱ ساله‌ای را معرفی کردند که همراه با کاشته‌های گسترده صفافی و آسیت، چسبندگی بسیار شدید در لگن، هیدروسالپنکس و توده دوطرفه لگنی نیز وجود داشت و نمونه منجمد، ضایعات گرانولوماتوز نکروزه و توبرکولوز را نشان داد (۱۰). نباید فراموش کرد که با اپیدمی ایدز و افزایش بیماران دچار ضعف سیستم ایمنی، سل در جوامع پیشرفته نیز خود را به عنوان عفونت جدی مطرح نموده است و در دهه اخیر دوباره مورد توجه قرار گرفته است (۲،۱). در بررسی متون تا آنجا که ما یافتیم تاکنون ۱۰ مورد سل گسترده صفافی همراه با افزایش CA-125 گزارش شده است (۴،۳ تا ۱۱). افزایش CA-125 در جهت بررسی ماهیت توده‌های لگنی در زنان قبل از یائسگی به میزان زیادی مثبت کاذب بوده و ارزش تشخیصی ناچیزی دارد. در این سنین، موارد خوش خیم ژنیکولوژیک و غیر ژنیکولوژیک بسیاری باعث افزایش سطح CA-125 می‌گردند از این رو در در سنین قبل از یائسگی، در

فراوان ناحیه گاتر چپ برای انجماد ارسال شد. واحد پاتولوژی، واکنش‌های التهابی بدون اثری از بدخیمی را گزارش نمود. با توجه به شک قوی به بدخیمی، تخمدان چپ که بزرگتر بود برداشته شد و برای انجماد ارسال گردید. پاتولوژیست این بار، وجود گرانولوماهای متعدد و احتمال سل را مطرح نمود. در بررسی غدد لنفاوی، دو غده لنفاوی بزرگ به ابعاد ۱×۳ سانتی متر در زنجیره ایلیاک خارجی چپ لمس شد که برداشته شد. در بررسی پاتولوژی تمامی نمونه‌های ارسال شده، گرانولوماهای متعدد مزمن کازئوس همراه با سلول‌های غول آسای چند هسته‌ای و مناطق متعدد Caseation دیده شد که یافته‌ها قویاً سل را مطرح می‌نمود (تصویر شماره ۱). دید مستقیم از نظر باسیل کخ منفی بود و برای بیمار PPD انجام شد که منفی بود. نمونه‌های خلط و آنالیزهای صفافی نیز برای باسیل اسید فاست منفی بود درمان چهار دارویی سل با ایزونیاژید، ریفامپیسین، اتامبتول، پیرازینامید به همراه استروئید برای بیمار شروع شد. شش روز پس از عمل جراحی، بیمار با حال عمومی خوب تحت نظر متخصص عفونی ترخیص شد. در پیگیری شش ماهه بیمار در حال ادامه درمان ضد سل بوده و معاینه کاملاً طبیعی بود. آسیت ایجاد نشده و سطح سرمی CA-125 به حد طبیعی و کمتر از ۳۵ واحد در میلی‌لیتر کاهش یافت.

بحث

علائم بالینی بیمار ما برای سرطان تخمدان کاملاً تیپیک بود، هر چند سرطان‌های اپی‌تلیال تخمدان در سن زیر ۳۰ سالگی کمتر دیده می‌شوند (۱). آسیت به همراه توده لگنی همیشه توجه ما را به سوی بدخیمی‌ها جلب می‌کند، ولی آسیت می‌تواند در موارد دیگری حتی به همراهی توده تخمدانی (مانند سندروم میجرز)، در حالات خوش خیم ژنیکولوژیک نیز دیده شود. با کشف توده لگنی که از لحاظ ساختاری پیچیده و شامل

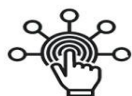بیمار ما هیچ‌گونه شرح حالی از تماس با موارد سل یا شواهدی از ضعف سیستم ایمنی و سوء تغذیه نداشت و از موقعیت اجتماعی و اقتصادی نسبتاً بالایی برخوردار بود. اگر بیمار علائم عمومی چون تب و لرز می‌داشت شاید بررسی‌های قبل از عمل ما را تا حدی به تشخیص نزدیکتر می‌نمود. ضایعه ریوی مشکوک در پرتونگاری قفسه سینه بیمار با توجه به تابلوی بیماری ما رانگران متاستاز ریوی نمود که طبیعی بودن پرتونگاری لترال و سی‌تی اسکن ریه وجود متاستاز را رد نمود. به طور کلی هدف مهم ما از گزارش این مورد این است که در برخورد با بیمارانی که کاشته‌های صفاقی متعدد و آسیت دارند، در تشخیص افتراقی تومورهای پیشرفته تخمدانی و کارسینوماتوز اولیه صفاقی باید پريتونيت ناشی از سل میلیاری را در نظر داشت. این موضوع به خصوص در زنان جوان با توجه به لزوم حفظ باروری و تخمدان‌ها اهمیت بیشتری دارد. از آنجا که در این سنین تومورهای اپی‌تلیالی تخمدان و کارسینوماتوز اولیه صفاقی نادر هستند، جراح زنان در برخورد با این تابلوی غلط انداز، هیچ‌گاه نباید عجولانه وبدون اثبات بدخیمی اقدام به هیستریکتومی نماید، به ویژه که سل هنوز در جوامع در حال رشد از شیوع بالایی برخوردار است.

تفسیر سطوح افزایش یافته CA-125 بایستی محتاط بود. ارزش تشخیصی مثبت شدن تست CA-125 برای پی بردن به بدخیمی‌ها، در زنان پس از یائسگی تا ۹۵ درصد افزایش می‌یابد(۱). در موارد تومورهای پیشرفته تخمدانی، ۹۰ درصد موارد سطح CA-125 افزایش می‌یابد(۱۲). Ronay و همکاران (۱۹۸۹) دو مورد افزایش سطح CA-125 در پريتونيت سلی با بررسی ایمنو هیستوشیمی را گزارش نمودند(۸). در رابطه با علت افزایش CA-125 در پريتونيت سلی، توضیح احتمالی می‌تواند پرولیفراسیون مزوتلیال در اثر واکنش التهابی باشد و بررسی ایمنو هیستوشیمی تجمع آنتی‌ژن CA-125 را در اطراف گرانولوماهای سلی نشان داده است. البته تشابه آنتی‌ژن‌های عشای سلولی میکوباکتریوم توبرکولوزیس با CA-125 نیز ممکن است مطرح باشد(۸). قبل از جراحی قطعی، اثبات وجود بدخیمی با استفاده از نمونه منجمد شده، ضروری است. هر چند اثبات سل در بررسی هیستولوژیک نمونه منجمد شده می‌تواند دشوار باشد، فقدان سلول‌های بدخیم، کارسینوماتوز صفاقی را که از لحاظ ماکروسکوپی یافته‌های مشابهی دارد منتفی می‌سازد. در بیمار ما نمونه منجمد شده، ضایعه گرانولومایی التهابی را نشان داد.

فهرست منابع

- 1- Disaia PJ, Creasman WT. *Clinical gynecology oncology*. Sixth edition. Mosby Inc; 2002.
- 2- Hoskins WJ, Perez CA, Young RC. Principles & practice of gynecology oncology 3rd ed. 2000.
- 3- Candocia SA, Locker GY. Elevated serum CA-125 secondary to tuberculous peritonitis. *Cancer*. 1993; 72(6): 2016-2018.
- 4- Imai A, Iton T, Niwa K, Tamaya T. Elevated CA-125 serum levels in a patient with tuberculous peritonitis. *Arch Gynecol Obstet*. 1991; 248(): 157-159.
- 5- Klein M, Marczewski A, Rosen A, Beek A. High CA-125 values in military tuberculosis and ascitis. *Wien kin Wochensher*. 1989; 101(24): 870, Abstract on PubMed.
- 6- Landis S, Murray T, et al. Cancer statistics. *Cancer J Clin*. 1998; 48:6-29.
- 7- Penna L, Manyonda I, Amias A. Intra-abdominal military tuberculosis presenting as disseminated ovarian carcinoma with ascitis and raised CA-125. *Br J Obstet Gynecol*. 1993; 100(11): 1051-1053.
- 8- Ronay G, Jager W, Tulusan AH. Immunohistochemical and serologic detection of CA-125 in patients with peritoneal tuberculosis and ascitis. *Geburtshilfe Frauenheilkd*. 1989; 49(1): 61-63, English Abstract on pub Med.
- 9- Straughn JM, Robertson MW, Partridge EE. A Patient presenting with a pelvic mass, elevated CA-125 and fever *Gynecol Oncol*. 2000; 77(2): 471-472.
- 10- Geisler JP, Crook DE, Kay k, Moore DK, Fraiz J. The great imitator: military peritoneal tuberculosis mimicking stage III ovarian carcinoma. *Eur J Gynaecol Oncol*. 2000; 21(2): 115-116.
- 11- Yashihiro T, Okamura H. peritoneal tuberculosis with elevated CA-125 levels: a case report. *Gynecol Oncol*. 1987; 28(3): 342-344.
- 12- Jacobs I, Bast Rc JR. The CA-125 tumor-associated antigen: a review of the literature. *Hum Reprod* 1984; 4(1): 1-12.

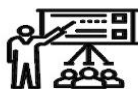SID



سرویس های
ویژه



سرویس ترجمه
تخصصی



کارگاه های
آموزشی



بلاگ
مرکز اطلاعات علمی

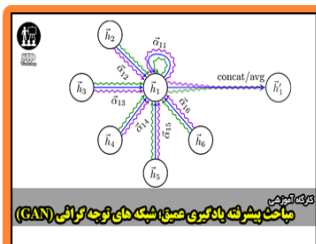


عضویت در
خبرنامه



فیلم های
آموزشی

کارگاه های آموزشی مرکز اطلاعات علمی جهاد دانشگاهی



مباحث پیشرفته یادگیری عمیق؛
شبکه های توجه گرافی
(Graph Attention Networks)



کارگاه آنلاین آموزش استفاده از
وب آوساینس



کارگاه آنلاین مقاله روزمره انگلیسی