

# SID



سرویس های ویژه



سرویس ترجمه تخصصی



کارگاه های آموزشی



بلاگ مرکز اطلاعات علمی



عضویت در خبرنامه



فیلم های آموزشی

## کارگاه های آموزشی مرکز اطلاعات علمی جهاد دانشگاهی



مباحث پیشرفته یادگیری عمیق؛  
شبکه های توجه گرافی  
(Graph Attention Networks)



کارگاه آنلاین آموزش استفاده از  
وب آو ساینس



کارگاه آنلاین مقاله روزمره انگلیسی

پژوهش در پزشکی (مجله پژوهشی دانشکده پزشکی)  
دانشگاه علوم پزشکی و خدمات بهداشتی درمانی شهید بهشتی  
سال ۲۷، شماره ۳، صفحات ۲۵۵ تا ۲۵۷ (پاییز ۸۲)

## سرطان توام تخمدان و مثانه از نوع سلولهای ترانزیشنال

دکتر بهروز شفقی<sup>۱</sup>، دکتر معصومه فلاحیان<sup>۲</sup>، دکتر مهران قاضی مقدم<sup>۳</sup>

<sup>۱</sup> گروه پاتولوژی، دانشگاه علوم پزشکی شهید بهشتی

<sup>۲</sup> گروه زنان و زایمان، دانشگاه علوم پزشکی شهید بهشتی

<sup>۳</sup> دانشگاه علوم پزشکی شهید بهشتی

### چکیده

تومورهای تخمدان از نوع سلولهای ترانزیشنال نسبتاً نادر هستند ولی توام بودن سرطان مثانه و تخمدان، از نوع ترانزیشنال بسیار نادرتر می باشد. در متون پزشکی سه مورد سرطان توام مثانه و تخمدان از نوع ترانزیشنال گزارش شده است گرچه اولیه یا ثانویه بودن سرطان تخمدان جای بحث و تردید دارد. بیماری که معرفی می شود خانم هفتاد و هشت ساله ای است که دوازده سال قبل مبتلا به سرطان مثانه از نوع ترانزیشنال بوده است و در حال حاضر مبتلا به سرطان تخمدان از همین نوع سلول می باشد. جهت درمان سرطان مثانه به دفعات رزکسیون تومور از راه اورترا (TUR) و برای درمان سرطان تخمدان با توجه به اینکه در مرحله ۳ (stage III c) قرار داشته است Optimal cytoreductive surgery صورت گرفت. بعد از عمل، شیمی درمانی انجام شد و در پیگیری ۶ ماهه باقیمانده تومور مشاهده نشد. در مقالات حساس تر بودن این نوع تومور به شیمی درمانی عنوان شده است.

**واژگان کلیدی:** سرطان سلولهای ترانزیشنال، تخمدان، مثانه

### مقدمه

تومورها دیر تشخیص داده می شوند و مهاجم تر هستند در نتیجه با بقای پایینتر بیمار همراه خواهند بود (۲،۱). گزارش موارد توام سرطان مثانه و تخمدان در متون پزشکی بسیار نادر بوده و با مرور مقالات موجود سه مورد سرطان توام مثانه و تخمدان از نوع ترانزیشنال گزارش شده است. این در حالیست که افتراق اولیه یا ثانویه بودن تومور مشکل است (۵،۴). تومورهای سلولهای ترانزیشنال در مقایسه با سایر تومورها به شیمی درمانی حساس تر هستند (۶،۷).

عنوان شدن تومور تخمدان از نوع ترانزیشنال نشان دهنده وجود پاتولوژی با سلولهایی کاملاً شبیه به تومور ترانزیشنال مثانه و متشکل از لایه های سلولی ترانزیشنال (Transitional Cell Carcinoma (TCC)) بدون وجود تومور با مشخصات Brenner است (۱).

شباهتهای سلولی فراوانی بین تومورهای برنر بدخیم و سلولهای ترانزیشنال و حتی همراه بودن با تومور ترانزیشنال در برخی موارد، لزوم توجه به تفاوت عمده این دو نوع تومور را مشخص می سازد. در تومور برنر بدخیم رده های سلولی خوش خیم، بینابینی و بدخیم دیده می شوند ولی در تومورهای نوع ترانزیشنال همه رده های سلولی بدخیم هست (۲،۳). بعلاوه این نوع

## معرفی بیمار

خانم ۷۸ ساله ای که در بررسیهای سونوگرافیک تومور تخمدان برای ایشان مطرح شده بود، با تشخیص تومور تخمدان بستری شد. ایشان سابقه سرطان مثانه از نوع TCC را از دوازده سال قبل ذکر می کند که به دفعات TUR (رزکسیون تومور از راه مجرای ادرار) برای او انجام شده است.

در لاپاراتومی عدم وجود آسیت، رحم با اندازه طبیعی و یک توده کیستیک solid با ابعاد ۷/۵x۴/۵x۳/۵cm گزارش شد. در بررسی امنتوم و روده باریک seeding تومورال وجود داشت. غدد لنفاوی پارائورتیک بزرگ بودند. لاواژ صفاقی منفی گزارش گردید. جهت بیمار optimal cystoreductive surgery انجام شد و جواب پاتولوژی سرطان تخمدان با سلولهای transitional گزارش شد.

بیمار با حال عمومی خوب یک هفته بعد از عمل مرخص گردید و شیمی درمانی با Melphalan خوراکی شروع شد. در پیگیری ۶ ماه بعد، در سونوگرافی و سی تی اسکن شکم و لگن اثری از تومور دیده نشد. مارکر CA125 بیمار از ابتدا بالا نبود و از این تومور مارکر برای پیگیری استفاده نشد.

## بحث

TCC اولیه تخمدان قابل افتراق از برنر خوش خیم، متاپلاستیک و یا پرولیفراتیو بوده و دو زیر گروه دارد:

۱- پاپیلری ۲- شبه برنر بدخیم

این تومورها خصوصیات تهاجمی تری نسبت به برنر دارند ولی در مقایسه با سایر تومورهای اپی تلیالی به شیمی درمانی حساس تر می باشند. برای مقایسه پیش آگهی و بقا تومورهای TCC و آدنوکارسینوم بعد از درمان با داروهای حاوی Cisplatin، پاسخ کامل به درمان در نوع TCC، ۳۷٪ و در آدنوکارسینومهای دیگر ۱۱٪ است. بقا در TCC، ۵۲٪ ماه و در آدنوکارسینوم ۲۲ ماه می باشد (۶،۷).

درکل در تومورهای حاوی TCC چنانچه بیش از ۵۰ درصد تومور با TCC اشغال شده باشد، پیش آگهی بهتر و حساسیت به شیمی درمانی بیشتر است (۷).

موضوع اولیه یا ثانویه بودن TCC تخمدان بحث و گفتگوهای بسیاری را برانگیخته است. می دانیم که افتراق نوع اولیه یا ثانویه سرطان تخمدان از نوع TCC با توجه به شباهتهای مورفولوژیک و ریشه های مشترک جنینی اهمیت درمانی و همچنین از نظر پیش آگهی دارد. بدیهی است پیش آگهی سرطان تخمدان اولیه بهتر از ثانویه است (۵،۴).

در مرور مقالات، یک مورد متاستاز TCC از لگنچه به تخمدان گزارش شده است. همچنین سرطانهای توام مثانه و تخمدان در چهار مورد گزارش شده است. در سه مورد که سرطان تخمدان از نوع TCC بوده است اولیه و نوعی که تومور تخمدان کروموسومال گزارش شده است، ثانویه بوده است (۵).

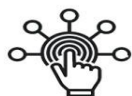در بیمار معرفی شده، سابقه دوازده ساله سرطان مثانه از نوع TCC، متاستاز تخمدانی را محتمل مینماید ولی از سوی دیگر تومورهای متاستاتیک تخمدان معمولاً پیش آگهی بدتری دارند و seeding تومورال پیریتوان و آسیت شایعتر است. بیمار فوق الذکر بعد از برداشتن تخمدان مبتلا و با حداقل باقیمانده تومورال به شیمی درمانی پاسخ داده است و در سونوگرافی و سی تی اسکن کنترل ۶ ماه بعد توموری در شکم و لگن مشاهده نشد. پاسخ خوب درمانی به جراحی و شیمی درمانی ممکن است به دلیل اولیه بودن تومور تخمدان باشد که حاکی از مولتی سنتریک بودن TCC مثانه و بیدارشدن تومور در محل تخمدان بوده است. بهر حال ممکن است با بررسیهای سیتوزنتیک و PCR این ابهام را برطرف نمود. در پایان ذکر دو نکته زیر الزامی است:

- نوع سلولهای تومورال TCC قابل افتراق از برنر بدخیم است.
- اولیه یا ثانویه بودن سرطان تخمدان نسبت به تومور مثانه، گرچه مقالات پزشکی در این مورد اکثراً اولیه بودن تومور تخمدان را خاطر نشان می سازند ولی بدون بررسی دقیق تر با PCR و مطالعات سلولی نمی توان در این مورد اظهار نظر نمود.

**REFERENCES**

1. Berek JS, Hacker F. Ovarian cancer. In: Berek JS, Adashi EY, Hillard PA, eds. *Novak's Gynecology*. 12<sup>th</sup> ed. Baltimore: Williams & Wilkins. 1996. p. 1161-2.
2. Silva EG, Robey Cafferty SS, et al. Ovarian carcinomas with transitional cell carcinoma pattern. *Am J Clin Pathol* 1990;93:457-64.
3. Roth Lm, Gersell DI, Ulbright TM. Ovarian Brenner tumors and transitional cell carcinoma. *Int J Gynecol Pathol* 1993;12:128-33.
4. Hsiu JG, Kemp GM, Singer GA, Rawls WH, Siddiky MA. Transitional cell carcinoma of the renal pelvis with ovarian metastasis. *Gynecol Oncol* 1991;41:178-81.
5. Young RH, Scully RE. Urothelial and ovarian carcinomas of identical cell types: problems in interpretation. *Int J Gynecol Pathol* 1988;7:197-211.
6. Gershenson DM, Silva EG, Mitchell MF, Atkinson EN, Wharton JT. Transitional cell carcinoma of the ovary, a matched control study of advanced stage patients treated with cisplatin based chemotherapy. *Am J Obstet Gynecol* 1993;68:178-81.
7. Robey SS, Sival EG, et al. Transitional cell carcinoma in high grade stage ovarian carcinoma: an indication of favorable response to chemotherapy. *Cancer* 1989;63:839-47.

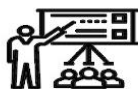# SID



سرویس های  
ویژه



سرویس ترجمه  
تخصصی



کارگاه های  
آموزشی



بلاگ  
مرکز اطلاعات علمی

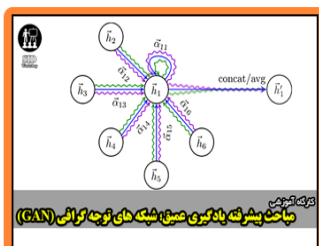


عضویت در  
خبرنامه



فیلم های  
آموزشی

## کارگاه های آموزشی مرکز اطلاعات علمی جهاد دانشگاهی



مباحث پیشرفته یادگیری عمیق؛  
شبکه های توجه گرافی  
(Graph Attention Networks)



کارگاه آنلاین آموزش استفاده از  
وب آوساینس



کارگاه آنلاین مقاله روزمره انگلیسی