

SID



سرویس های ویژه



سرویس ترجمه تخصصی



کارگاه های آموزشی



بلاگ مرکز اطلاعات علمی



عضویت در خبرنامه



فیلم های آموزشی

کارگاه های آموزشی مرکز اطلاعات علمی جهاد دانشگاهی



مباحث پیشرفته یادگیری عمیق؛ شبکه های توجه گرافی (GAN)

مباحث پیشرفته یادگیری عمیق؛
شبکه های توجه گرافی
(Graph Attention Networks)



آموزش استفاده از وب آو ساینس

کارگاه آنلاین آموزش استفاده از
وب آو ساینس



کارگاه آنلاین مکالمه روزمره انگلیسی

لاپاروسکوپیک هر نیوپلاستی در فتق‌های اینگوینال دو طرفه به کمک مش عینکی شکل در ۵۴ بیمار

چکیده

محمد طالب‌پور*

یعقوبی

موسی زرگر

گروه جراحی لاپاروسکوپیک
دانشگاه علوم پزشکی تهران

زمینه و هدف: عمل جراحی فتق به‌روش لاپاروسکوپیک امروزه روشی استاندارد محسوب می‌شود که با اقبال نسبی بیماران و جراحان همراه شده است. با این روش فتق‌های دوطرفه را نیز می‌توان جراحی نمود. هدف این مطالعه بررسی میزان موفقیت انجام فتق‌های دوطرفه به‌روش لاپاروسکوپیک با کمک مش عینکی شکل می‌باشد. **روش بررسی:** در این مطالعه ۵۴ بیمار طی مدت چهار سال با فتق‌های دوطرفه مورد بررسی قرار گرفتند. در کلیه این بیماران تکنیک مورد نظر انجام گرفت. بیماران مورد مطالعه بدون هیچگونه انتخابی وارد مطالعه شدند یعنی در صورتی که شرایط عمومی را برای عمل باز داشتند، در کلیه موارد شامل فتق‌های بزرگ و کوچک، فتق مستقیم یا غیر مستقیم و یا فمورال و نیز موارد عود کرده و یا اولیه تحت این جراحی قرار گرفتند. **یافته‌ها:** در تمامی بیماران تکنیک عمل بخوبی انجام گرفت. در ۱۲ مورد از آنجا که ساک فتق بسیار بزرگ بود و امکان بیرون کشیدن همه ساک به بیرون نبود از روش پل زدن در گردن ساک استفاده شد. در ۲۳ مورد بعد از عمل در محل ساک سروما ایجاد شد که بتدریج و بدون نیاز به اقدام اضافه به‌طور متوسط بعد از سه هفته خودبه‌خود جذب شد. در یک مورد واکنش شدید به مش و پروتک مشاهده شد که تمامی مش و پروتک‌ها بعد از حدود سه ماه صبر و درمان‌های حمایتی خارج شد و ترمیم نسجی از قدام صورت گرفت. در یک بیمار بعد از حدود دو ماه از عمل فتق مستقیم بزرگ، عود فتق مشاهده شد که علت آن جابجایی مش در محل تعبیه شده بود. زمان متوسط بستری بعد از عمل ۱/۳ روز بود. کلیه بیماران بعد از ۴۸ ساعت از عمل بدون درد واضح و ناراحتی تحرک و فعالیت را آغاز نمودند. **نتیجه‌گیری:** انجام هر نیوپلاستی دوطرفه به‌کمک لاپاروسکوپیک با استفاده از مش پرولن به شکل عینک یک روش مناسب بخصوص در درمان فتق‌های غیر مستقیم می‌باشد.

کلمات کلیدی: هر نیوپلاستی، لاپاروسکوپیک، فتق، مش.

*نویسنده مسئول: تهران، میدان حسن آباد، بیمارستان سینا، بخش جراحی لاپاروسکوپیک

تلفن: ۸۷۱۲۷۲۱ - ۶۶۷۰۱۰۴۱

email: mmahkk@yahoo.com

مقدمه

ورود به فضای شکمی در این بیماران رخ نداده است. در واقع اگر چه این خطر بالقوه وجود دارد ولی عملاً^۱ در صورت رعایت استانداردهای ایجاد پنوموپریتون و کاربرد تروکارهای مناسب این خطر به صفر رسیده است.^{۲-۳} امروزه انجام هر نیوپلاستی به‌روش لاپاروسکوپیک عملی استاندارد محسوب می‌شود که در مقایسه با روش باز دارای محاسن و معایب خاصی می‌باشد. محاسن لاپاروسکوپیک شامل درد کمتر بعد عمل؛ توانایی فعالیت سریع‌تر و ترخیص زودتر از بیمارستان، نتایج مناسب‌تر و از نظر زیبایی ریسک پائین‌تر عفونت در محل عمل می‌باشد.^۴ از جمله معایب آن نیاز به

به‌دنبال گزارش نتایج قابل قبول جراحی به‌روش لاپاروسکوپیک در بیماری‌هایی نظیر کله سیستکتومی، فوندوپلیکاسیون و غیره، یافتن جایگاه لاپاروسکوپیک در بیماری فتق نیز مورد توجه خاص قرار گرفت. در بعضی مراکز در همه فرم‌های فتق کشاله ران روش لاپاروسکوپیک اجرا می‌شود که با توجه به لزوم انجام بیهوشی و ورود به فضای شکمی منطقی بودن انجام این‌کار در مطالعات فراوانی بررسی شده است. گزارشات بسیاری وجود دارد که علیرغم انجام تعداد زیاد جراحی به این روش هیچ‌گونه عارضه و یا مشکلی به‌علت

روش بررسی

در این مطالعه که به صورت Case series انجام شده است تمامی بیماران مبتلا به فتق دوطرفه مغبنی مراجعه‌کننده به کلینیک بیمارستان امام خمینی و سینا از سال ۸۱ تا ۸۶ به روش لاپاروسکوپی تحت عمل جراحی قرار گرفتند. در این زمینه هیچگونه گزینشی صورت نگرفته و عملاً همه بیمارانی که اجازه عمل از لحاظ شرایط عمومی پیدا می‌کردند به این روش عمل می‌شدند. بدین صورت که زیر بیهوشی عمومی و با زدن گاز CO₂ با فشار حدود ۸ mmHg نظیر فتق‌های معمولی در ابتدا از روی محل ساک، پرتوآن با هلالی کوچک باز شده ساک فتق به داخل شکم آزاد شده و فضایی مناسب از ناحیه رتروپرتوآن را آزاد می‌کنیم تا جایی که لیگامان کوپر به خوبی مشخص شود سپس از قسمت قدام لیگامان کوپر مسیر دایسکشن ادامه یافته تا به سمت مقابل برسیم و عملاً فضای دو طرف در ناحیه خلف صفاق به هم برسد. سپس مش پرولن با ابعاد حدود ۲۲ × ۸ سانتیمتر و به شکل عینک به داخل شکم وارد شده و از فضای رابط بین دو طرف مش را به گونه‌ای رد می‌کنیم که هر قسمت چشمی مش در یک طرف قرار گیرد. در این حالت به کمک پروتک و یا زدن بخیه مش را در محل فیکس کرده و پرتوآن روی آنرا نیز به کمک پروتک و یا بخیه می‌دوزیم.

یافته‌ها

از بین ۵۴ بیماری که به این روش تحت عمل جراحی قرار گرفتند هفت مورد خانم و بقیه مرد بودند. در هفت مورد فتق مستقیم و در چهار مورد فتق فمورال (خانم) وجود داشت و بقیه موارد فتق‌ها غیر مستقیم بودند. سن متوسط بیماران ۳۸/۴ سال بود و در پنج مورد ریسک بیهوشی متوسط گزارش شده بود. ابعاد فتق در مورد فتق‌های فمورال و مستقیم در دو طرف تقریباً برابر بود. در ۴۳ مورد فتق غیر مستقیم، در ۲۸ مورد فتق در یکی از سمت‌ها بسیار کوچک‌تر از سمت مقابل بود که در ۲۰ مورد سمت چپ خیلی کوچک‌تر بود. بزرگترین سایز فتق حدود ۱۰×۶×۸ سانتی‌متر بود (غیرمستقیم) و ابعاد متوسط فتق‌ها به‌طور کلی ۷/۱×۴/۱×۲/۸ سانتی‌متر بود. در مورد فتق‌هایی که ابعاد محل دیفکت بعد از آزادسازی کامل پرتوآن بیش از دو سانتی‌متر بود به‌کمک سوتورهای داخل شکمی قبل از گذاشتن مش ترمیم انجام می‌شد که عملاً از پنج بیمار مورد نظر در سه مورد این

انجام بیهوشی عمومی در عمده این بیماران و ورود به فضای داخل شکمی جهت انجام عمل فوق می‌باشد.^{۱-۵} در مورد ضرورت بیهوشی نیز اگر چه پنوموپرتوآن زیر بیهوشی عمومی به بهترین فرم قابل دستیابی است ولی از آنجا که فشار مورد نیاز جهت عمل هرنی حدود ۸ mmHg بیشتر نیست و محل عمل در محدوده ناف به پائین است عملاً از تکنیک‌های بیهوشی رژیونال نیز می‌توان استفاده کرد.^۶ تکنیک عمل لاپاروسکوپی از فضای پره پرتونال هیچیک از دو نقطه ضعف مذکور را ندارد اگر چه به اندازه روش لاپاروسکوپی متداول و رایج نیست.^۷ امروزه انجام عمل لاپاروسکوپی هرنیوپلاستی در دو گروه از بیماران بیشتر توصیه می‌شود:^۲

۱- در بیمارانی که دچار عود فتق متعاقب جراحی قبلی شده‌اند از آنجا که آناتومی ناحیه طی عمل قبلی به هم ریخته شده است و امکان یافتن لایه‌های آناتومیک کمتر می‌باشد این روش توصیه می‌شود.
۲- بیماران با فتق دو طرفه زیرا میزان دیسکسیون در عمل باز دو برابر می‌شود حال آنکه در روش لاپاروسکوپی تعداد و محل تروکارها هیچ تفاوتی با عمل یکطرفه ندارد. استفاده از مش در ترمیم فتق‌های جداره شکمی امروزه با کمترین احتمال عود روشی انتخابی محسوب می‌شود چرا که در محل هیچگونه کشیدگی ایجاد نمی‌شود و ضعف نسبی نسوج عملاً در نتیجه کار تاثیرگذار نیست. در لاپاروسکوپی نیز ترمیم ناحیه فتق به کمک مش امکان‌پذیر می‌باشد.^{۸،۹} ترمیم فتق‌های دوطرفه به‌روش معمول و به‌صورت همزمان با کشیدگی زیاد نسوج و احتمال عود بیشتر همراه است. استفاده از مش از قدام نیز در دو طرف با ریسک بالای عفونت در مقایسه با روش لاپاروسکوپی همراه است.^۷ احتمال عود در تکنیک مش‌گذاری به‌روش لاپاروسکوپی در مقایسه با روش باز مشاهده شده است که تفاوتی نمی‌کند. انجام هرنیوپلاستی دوطرفه به‌روش لاپاروسکوپی به دو صورت امکان‌پذیر می‌باشد: (۱) نظیر فتق‌های یکطرفه، جراحی در هر دو طرف انجام شود. (۲) با متصل نمودن دو طرف از پشت فضای پرتونال از یک مش برای هر دو طرف استفاده شود. از این جهت که در روش دوم پایداری مش در محل بیشتر خواهد بود روش دوم ارجح می‌باشد. در مطالعه موجود ضمن انجام پنجه و چهار مورد هرنیوپلاستی دو طرفه به‌روش لاپاروسکوپی با مش‌های یک دست عینکی شکل نتایج مربوطه از لحاظ میزان موفقیت ارائه می‌شود.^{۱۰}

بودند عارضه قلبی ریوی حین و یا پس از عمل مشاهده نشد. تروما به احشای داخل شکمی و یا عوارض دیگر مربوط به لاپاروسکوپي در این بیماران مشاهده نشد. در واقع بر اساس نتایج این مطالعه عوارض احتمالی مذکور برای لاپاروسکوپي در صورت رعایت احتیاط و کاربرد وسایل و ابزار جدید که ضریب اطمینان را در عمل بالا می‌برد صرفاً جنبه تاریخی پیدا نموده است. دوران استراحت بعد از عمل بخصوص زمان شروع به فعالیت‌های روزمره در این روش به طرز معنی‌داری کوتاه‌تر از روش‌های باز می‌باشد. (لاپاروسکوپي دو روز، باز با مش هفت روز، باز با ترمیم سه هفته). مدت زمان عمل در این روش در صورت کسب مهارت کافی توسط جراح و مهیا بودن وسایل لاپاروسکوپي در مقایسه با روش باز در فتق‌های دوطرفه کوتاه‌تر است (لاپاروسکوپي کلا ۶۶ دقیقه، با پروتک ۳۷ دقیقه، باز پرپریتونئال ۶۱ دقیقه، باز دو طرفه ۷۵ دقیقه).^{۱۱} در این تکنیک در تمامی بیماران مش حداقل در دو نقطه فیکس شد. اگر چه مطالعات زیادی در مورد عدم نیاز به فیکس کردن مش در ابعاد کوچک فتق گزارش شده است^{۱۲} ولی به نظر مولف به همان دلیل که در عمل باز هیچ جراحی به خود اجازه رها کردن مش بدون فیکس کردن را نمی‌دهد در روش بسته نیز باید این مهم رعایت شود. مهارت لازم و زمان مورد نیاز جهت فیکس کردن مش دو نکته‌ای است که باید در این بیماران لحاظ شود. عملاً ترمیم فتق مغنبی و فمورال در این روش به طور یکسان انجام می‌شود چرا که مش در محدوده وسیعی که هر دو محل را همواره می‌پوشاند مورد استفاده قرار می‌گیرد. درصد عود در این روش (یک مورد) با روش‌های کلاسیک که حدود ۴-۱۰٪ ذکر می‌شود تطابق دارد. با توجه به جابجایی مش در فتق‌های بزرگ به نظر می‌رسد که باید از انجام این تکنیک در این بیماران اجتناب و یا اینکه مش را در نقاط متعدد فیکس نمود تا امکان جابجایی در این قبیل بیماران ایجاد نشود. عملاً ترمیم هرنی دو طرفه با مش به روش لاپاروسکوپي با استفاده از مش عینکی شکل با نتایج مناسب و جایگاه مورد تأیید در اعمال لاپاروسکوپي قرار گرفته است.

خلاصه: عمل جراحی فتق دوطرفه به روش لاپاروسکوپي در بیماران با فتق‌های غیرمستقیم و یا فمورال به کمک مش عینکی شکل بسیار مفید بوده و با نتایج خوب همراه است و در مورد فتق‌های مستقیم با رعایت احتیاط و کسب اطمینان از فیکس شدن مناسب مش قابل انجام می‌باشد.

کار انجام شد. در دو مورد دیگر مش در نقاط متعدد فیکس شد. در ۱۲ مورد به علت بزرگی بیش از حد ساک اقدام به پل زدن ساک و رها کردن قسمت دیستال ساک شد. اگر چه این کار با سختی بیشتری در مقایسه با خروج ساک همراه بود ولی از لحاظ زمانی به مراتب سریع‌تر قابل انجام بود. مدت زمان متوسط کنترل بیماران ۳۰ ماه بود (۴۸ ماه تا یک ماه) و در یک مورد عود دو طرفه فتق دو ماه متعاقب عمل مشاهده شد که بیمار مذکور که مبتلا به فتق مستقیم با ابعاد ۵ × ۴ × ۷ سانتیمتر بود مجدداً به روش باز و مجزا از هم ترمیم شد. علت عود جابجایی کامل مش به داخل فضای هرنی بود که ظاهراً به خوبی در محل فیکس نشده بود. در مورد بقیه بیماران عود مشاهده نشد. در ۲۳ بیمار بعد از عمل در واکنش به مش تجمع مایع در قسمت دیستال بخصوص زمانی که دیستال مش باقی مانده بود مشاهده شد. در تمامی بیماران در طول زمان سرومای مذکور جذب شد. (به طور متوسط بعد سه هفته) در یک مورد در واکنش به مش و پروتک استفاده شده درد و تورم شدیدی در محل عمل مشاهده شد که بعد از سه ماه صبر و درمان حمایتی با روش باز مش و کلیه پروتک‌ها خارج شده و به صورت ترمیم و بدون مش فتق بیمار درمان شد. مدت زمان متوسط عمل جراحی در این مطالعه ۴۶ دقیقه (۲۷ الی ۱۰۴ دقیقه) بوده است که بر حسب استفاده از پروتک و سایز ساک و لزوم پل زده ساک فتق تفاوت‌های چشمگیری در زمان عمل وجود دارد. از لحاظ دوران بعد عمل مدت متوسط بستری بعد از عمل ۱/۳ روز بوده و فعالیت فیزیکی سبک بیماران بدون وجود درد آزار دهنده بعد ۴۸ ساعت از عمل آغاز شده است. مراقبت‌های کلی بعد عمل از لحاظ پرهیز از فعالیت‌های سنگین نظیر بقیه بیماران توصیه می‌شود.

بحث

با توجه به زمان متوسط عمل توانایی انجام ترمیم فتق‌های دو طرفه با صرفاً یک برش ده میلیمتری و دو برش پنج میلیمتری برای بیمار در مقایسه با روش باز که حداقل دو برش هفت الی ده سانتیمتری نیاز دارد روشی با ارزش محسوب می‌شود. عدم وجود برش در ناحیه کشاله ران که کانونی با ریسک بالای عفونت زخم محسوب می‌شود از جمله مزایای دیگر این روش است. در تمام ۵۴ بیماری که با این روش عمل شدند علیرغم اینکه بیماران با ریسک متوسط قلبی نیز

References

1. Colak T, Akca T, Kanik A, Aydin S. Randomized clinical trial comparing laparoscopic totally extraperitoneal approach with open mesh repair in inguinal hernia. *Surg Laparosc Endosc Percutan Tech* 2003; 13: 191-5.
2. Mahon D, Decadt B, Rhodes M. Prospective randomized trial of laparoscopic (transabdominal preperitoneal) vs open (mesh) repair for bilateral and recurrent inguinal hernia. *Surg Endosc* 2003; 17: 1386-90.
3. Andersson B, Hallén M, Leveau P, Bergenfelz A, Westerdahl J. Laparoscopic extraperitoneal inguinal hernia repair versus open mesh repair: a prospective randomized controlled trial. *Surgery* 2003; 133: 464-72.
4. EU Hernia Trialists Collaboration. Repair of groin hernia with synthetic mesh: meta-analysis of randomized controlled trials. *Ann Surg* 2002; 235: 322-32.
5. Memon MA, Cooper NJ, Memon B, Memon MI, Abrams KR. Meta-analysis of randomized clinical trials comparing open and laparoscopic inguinal hernia repair. *Br J Surg* 2003; 90: 1479-92.
6. Liem MS, van der Graaf Y, van Steensel CJ, Boelhouwer RU, Clevers GJ, Meijer WS, et al. Comparison of conventional anterior surgery and laparoscopic surgery for inguinal-hernia repair. *N Engl J Med* 1997; 336: 1541-7.
7. Khoury N. A comparative study of laparoscopic extraperitoneal and transabdominal preperitoneal herniorrhaphy. *J Laparoendosc Surg* 1995; 5: 349-55.
8. Brooks DC. A prospective comparison of laparoscopic and tension-free open herniorrhaphy. *Arch Surg* 1994; 129: 361-6.
9. Juul P, Christensen K. Randomized clinical trial of laparoscopic versus open inguinal hernia repair. *Br J Surg* 1999; 86: 316-9.
10. McCormack K, Scott NW, Go PM, Ross S, Grant AM; EU Hernia Trialists Collaboration. Laparoscopic techniques versus open techniques for inguinal hernia repair. *Cochrane Database Syst Rev* 2003; 1: CD001785.

Laparoscopic hernioplasty by Eyeglass-Shaped Mesh in 54 patients with bilateral inguinal hernia

Talebpour M.*
Yagoobi A.
Zargar M.

1- Department of Laparoscopic
Surgery
Tehran University of Medical
Sciences

Abstract

Background: Laparoscopic hernioplasty is a standard technique with increasing interest of patients and surgeons. Bilateral hernioplasty can be performed by laparoscopy as well. The aim of this study is to show laparoscopic bilateral hernioplasty is an acceptable method and use of eye-shaped mesh getting the best result.

Methods: In 54 cases with bilateral inguinal hernia, under general anesthesia laparoscopic reconstruction with eye-shaped prolene mesh performed. All cases of recurrent, big, direct, indirect and femoral hernia were entered in the study.

Results: Seven of 54 cases were female. Four cases (male) had direct hernia, four female had femoral hernia and remaining of the study group had indirect form. Direct hernia 4 case (male), femoral hernia 4 (female) and remaining were indirect hernia. Operation performed without any complications in all cases. In 12 cases sac of hernia was too much enlarged so technique of bridge at the base of sac used. In five cases diameter of defect was more than 2 centimeter. In three of them defect repaired by suture before mesh insertion. Postoperative complications were seroma at distal of mesh in 23 cases (absorbed during 3 weeks spontaneously), reaction to mesh in one case (mesh and protack removed after 3 months of operation. Conservative management was ineffective and anterior repair performed), recurrence in one case (after 2 months of operation due to displacement of mesh in big direct hernia). Post operative hospital stay was 1.3 day (mean time). Painless movement and mobilization was obvious after 48 hours.

Conclusion: Laparoscopic bilateral hernioplasty using eye-shaped prolene mesh is an acceptable method with good results especially in indirect hernia. In direct hernia, repair of defect by suturing and fixation of mesh is preferred.

Keywords: Hernia, laparoscopy, hernioplasty, mesh.

* Corresponding author: Laparoscopic
Depart., Sina Hospital, Hasan abad
Sq., Tehran
Tel: +98-21-88712721, 66701041-9
email: mmahkk@yahoo.com

SID



سرویس های
ویژه



سرویس ترجمه
تخصصی



کارگاه های
آموزشی



بلاگ
مرکز اطلاعات علمی

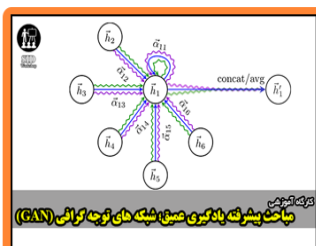


عضویت در
خبرنامه



فیلم های
آموزشی

کارگاه های آموزشی مرکز اطلاعات علمی جهاد دانشگاهی



مباحث پیشرفته یادگیری عمیق؛
شبکه های توجه گرافی
(Graph Attention Networks)



کارگاه آنلاین آموزش استفاده از
وب آوساینس



کارگاه آنلاین مقاله روزمره انگلیسی