

معرفی ۶۰ مورد اسپاسم شیرخواران از نظر اتیولوژی علائم بالینی، EEG، Brain CT Scan، در بیمارستان مفید در سال‌های ۷۷-۷۹

چکیده

در بین انواع مختلف سندرم‌های اپی لپتیک، اسپاسم شیرخواران یکی از بدخیم‌ترین آنها تلقی می‌شود، چراکه اثرات سوءترمیم ناپذیری بر مغز کودک اعمال می‌کند و هر قدر طول مدت اسپاسم شیرخواران بیشتر باشد نتایج مخرب آن هم وخیم‌تر است. اکثر مبتلایان به این بیماری، کودکان کمتر از یکسال هستند و فقط ۵ درصد موارد آن در سنین بالاتر از یکسال ظاهر می‌کند.

این مطالعه توصیفی بر روی ۶۰ کودک ۲۴-۲ ماهه مبتلا به اسپاسم شیرخواران که بین سالهای ۷۹-۱۳۷۷ به دپارتمان اعصاب کودکان بیمارستان مفید مراجعه کرده بودند، انجام گرفت. بیماران مورد بررسی ۳۶ پسر و ۲۴ دختر بودند.

از نظر اتیولوژی، ۴۸ مورد (۸۰٪) سمپتوماتیک و ۱۲ مورد (۲۰٪) کریپتوزنیک و ایدیوپاتیک بودند. از نظر تظاهرات بالینی، ۳۵ مورد (۵۸٪) از نوع فلکسور، ۶ مورد (۱۰٪) از نوع اکستنسور و ۱۹ مورد (۲۲٪) از نوع مخلوط بودند. در الکتروانسفالوگرافی به عمل آمده از بیماران، در همه موارد هیس آریمی دیده شد و سی‌تی‌اسکن مغزی بیماران در ۱۱ مورد (۲۰٪) آتروفی مغزی رانسان داد و بقیه موارد (۸۰٪) نرمال بود. بنابراین، در مطالعه ما نوع سمپتوماتیک و فلکسور شایعتر بود. هیس آریمی در الکتروانسفالوگرافی همه بیماران دیده شد و سی‌تی‌اسکن مغزی در بیشتر موارد نرمال بود.

واژگان کلیدی: اسپاسم شیرخواران / اپی لپسی / الکتروانسفالوگرافی

دکتر محمد مهدی تقدیری
استادیار دانشگاه علوم پزشکی همدان

دکتر مریم شکوهی
استادیار دانشگاه علوم پزشکی همدان

مقدمه

بیماران با تشخیص اسپاسم شیرخواران بستری و آزمایشات تکمیلی شامل Alkp,p,k,Na,Ca,BS,CBC، اسیدهای آمینه خون و ادرار و در موارد لزوم TORCH Study و تست‌های تیروئیدی برای آنها انجام شد. در ضمن، از تمام بیماران EEG و سی‌تی‌اسکن مغزی به عمل آمده بود.

یافته‌ها

متوسط سن بیماران ۹/۵ ماه با انحراف معیار ۴/۶۳ بود. از نظر اتیولوژی، ۴۸ مورد (۸۰٪) سمپتوماتیک (۲۰ شیرخوار سابقه آسفیسی، ۱۴ شیرخوار آنومالی ساختمانی مغزی، ۱۰ شیرخوار توبروز اسکروزیس، ۲ شیرخوار سندرم Aicardi و ۲ شیرخوار فینیل کتونوری داشتند) (نمودار ۱) و ۱۲ مورد کریپتوژنیک بودند.

از نظر علائم بالینی، ۳۵ مورد (۵۸٪) فلکسور، ۶ مورد (۱۰٪) اکستنسور و ۱۹ مورد (۳۲٪) میکس بوده‌اند (نمودار ۲). در EEG به عمل آمده از همه موارد هیپس آریتمی گزارش شده بود که ۱۰ مورد (۱۷٪) هیپس آریتمی خفیف و متوسط و ۵۰ مورد (۸۳٪) هیپس آریتمی شدید داشته‌اند (نمودار ۳). در سی‌تی‌اسکن مغزی، ۱۱ مورد (۲۰٪) آتروفی مغزی گزارش شده و بقیه موارد (۸۰٪) نرمال بوده است (نمودار ۴).

بمٹ و نتیجه‌گیری

در این مطالعه علائم بالینی، نمای EEG و سی‌تی‌اسکن مغزی و علل اتیولوژی مورد بحث و بررسی قرار گرفته‌اند. انواع کلینیکی تشنج اسپاسم شیرخوارگی نوع فلکسیون و بعد میکس و نادرترین اکستانسیون است که در مطالعه ما نیز این گونه بوده است و شیوع بارز نوع سمپتوماتیک به نوع کریپتوژنیک نیز با منابع معتبر مطابقت دارد (۸).

در مطالعه Gibbs و همکاران وجود هیپس آریتمی در همه شیرخواران تحت مطالعه مبتلا به I.S. مشاهده نشده است؛ این واقعیت مبین آن است که با نبودن هیپس آریتمی در EEG اسپاسم شیرخواران را نمی‌توان رد کرد (۹) اما در مطالعه ما در ۶۰ شیرخوار در EEG هیپس آریتمی مشاهده شده است.

از شایعترین آنومالی ساختمانی در این مطالعه دیسژنری کورپوس کالازوم بوده است و از نظر بیماری زمینه‌ای توبروز اسکروزیس در ۱۰ شیرخوار، سندرم Aicardi در ۲ شیرخوار

اسپاسم شیرخواران^(۱) یا سندرم West نوعی از بیماری تشنجی است که به صورت انقباض ناگهانی عضلات گردن، تنه و اندام‌ها مشخص می‌شود. معمولاً دو طرفه و سیمتریک بوده و در پسران بیشتر از دختران دیده می‌شود (۱). درصد بروز آن در نوزادان زنده متولد شده، بیست و پنج درصد است (۶). اغلب در سنین پایین‌تر از یکسال و فقط در ۵٪ موارد در کودکان بالاتر از یکسال بروز می‌کند (۲). حداکثر شیوع آن ۷-۳ ماهگی است و به دو دسته cryptogenic و symptomatic تقسیم‌بندی می‌شود که نوع کریپتوژنیک کمتر از ۱۵ درصد موارد اسپاسم شیرخواران را تشکیل می‌دهد. تا قبل از تشنج، نمودر مال بوده؛ تولد نیز نرمال بوده است و هیچ علتی برای تشنج مشخص نیست، اما در نوع symptomatic سری عوامل prenatal و perinatal مؤثر هستند (۳).

البته نوع ایدیوپاتیک که به طور نادر دیده می‌شود و در آن، نمو و تکامل نرمال بوده و پیش‌آگهی خوب است نیز توصیف شده است (۴). تشنج نوزادی یک precursor شایع است. هیپوگلیسمی نوزادی در ۱۸ درصد موارد دیده می‌شود (۵). در بقیه شیرخواران توبروزاسکروزیس (TS) یکی از فاکتورهای اتیولوژیک مهم به شمار می‌رود و در CT اسکن مغزی نیز در ۲۵ درصد موارد کلسیفیکاسیون مشخص می‌شود (۵).

اینفانتیل اسپاسم همچنین در نروفیروماتوزیس، آژنری کورپوس کالازوم و در بیماریهای متابولیک نظیر فینیل کتونوری و بیماری شربت افرا (MSUD) نیز دیده می‌شود (۷). در سال ۱۹۶۹ این نوع تشنجات در طبقه‌بندی بین المللی جزء تشنجات ژنرالیزه قرار گرفته است (۴). حملات اینفانتیل به سه شکل کلینیکی تظاهر می‌کند:

Flexure spasm-

Extenour spasm-

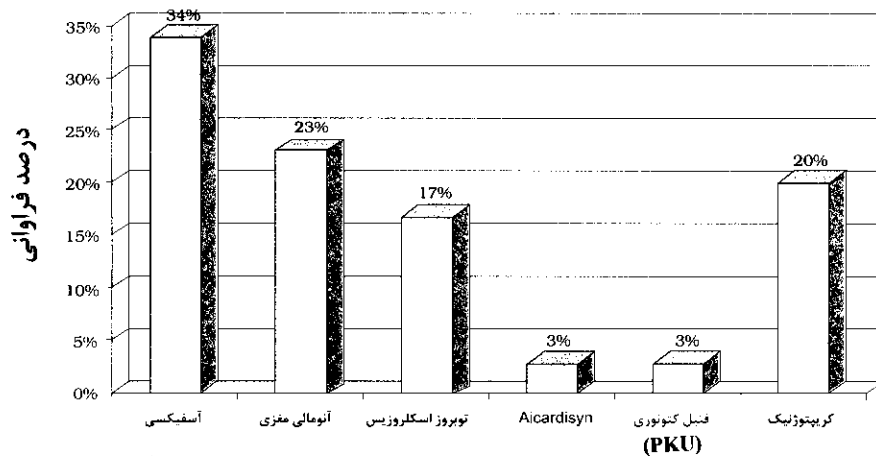
Mixed spasm-

مواد و روش تحقیق

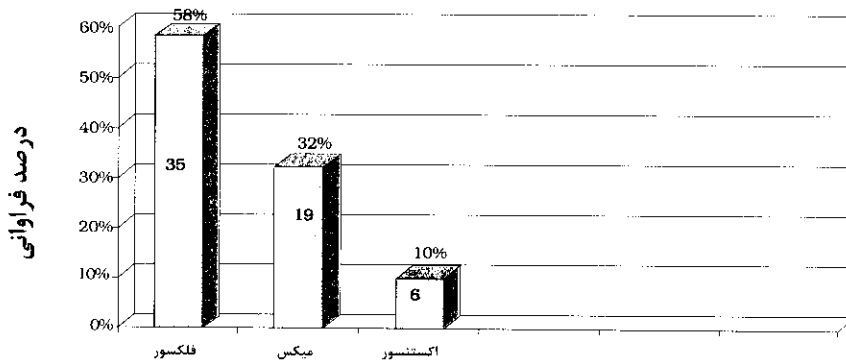
۶۰ شیرخوار (۲۴ دختر و ۳۶ پسر) که علائم اسپاسم شیرخواران را دارا بودند و سن ۲-۲۴ ماه را داشتند و در طی سالهای ۷۷-۷۹ به دپارتمان اعصاب کودکان بیمارستان مفید مراجعه کرده بودند، وارد مطالعه شدند. مطالعه توصیفی و با تکنیک مشاهده، مصاحبه، معاینه و استفاده از پرسشنامه انجام شد. این

Brain CT scan را غالباً نرمال گزارش داده‌اند و فقط در ۱۳ درصد موارد آتروفی مغزی ژنرالیزه گزارش شده است (۱۰). بنابراین، این مطالعه، با مطالعاتی که در سطح دنیا صورت گرفته است، تقریباً به صورت نسبی انطباق دارد، هرچند از نظر اتیولوژی، در مطالعه ما آسیفیکسی شایعترین علت ایجاد کننده I.S. است که با اقدامات پیشگیرانه از آسیفیکسی در زمان تولد می‌توانیم تا حدودی از عوارض آن، از جمله اسپاسم شیرخواران، جلوگیری کنیم.

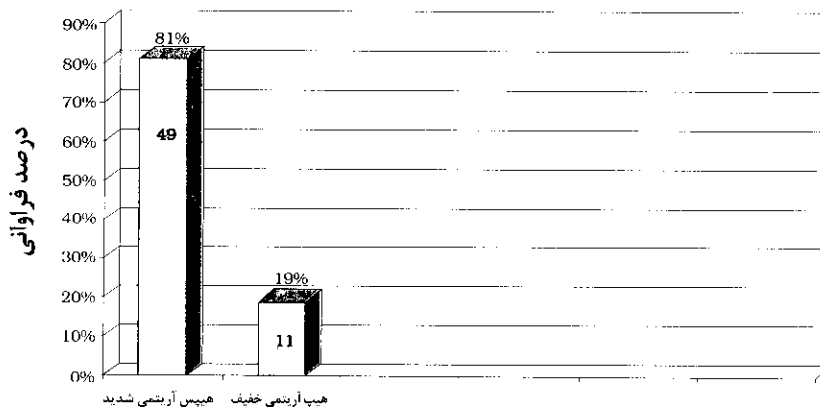
(کلوپوما + I.S. + دیس ژنری کروپوس کالازوم) که هر دو دختر بوده‌اند مشاهده شد. ۲ مورد از کل بیماران، بیماری متابولیک فنیل کتونوری داشته است که در مقالات و منابع همراهی I.S. با برخی اختلالات متابولیک نیز بیان شده است (۴). در بررسی ما بیش از ۸۰ درصد اسکن مغزی نرمال بوده است و فقط ۲۰ درصد آتروفی مغزی گزارش شده است و درصدی نیز دیس ژنری کروپوس کالازوم داشته‌اند که در MRI نیز این نکته به اثبات رسید. Glaze و همکاران نیز در سال ۱۹۸۶



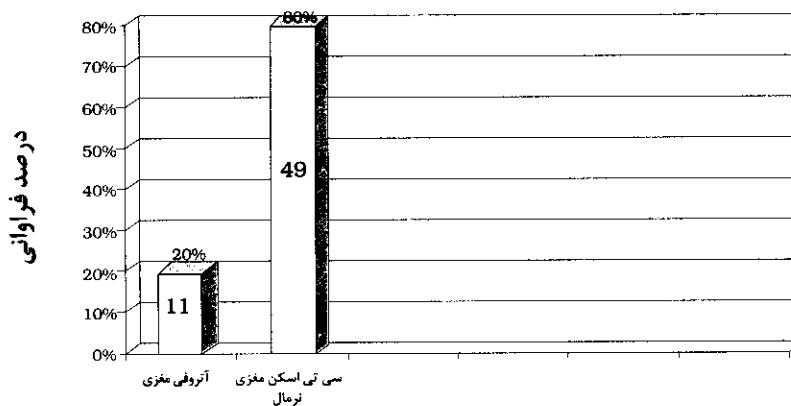
نمودار ۱ - علل I.S. در ۶۰ شیرخوار مورد مطالعه



نمودار ۲ - علائم بالینی I.S. در ۶۰ شیرخوار مورد مطالعه



نمودار ۳ - نمای EEG در ۶۰ شیرخوار مورد مطالعه



نمودار ۴ - نمای سی تی اسکن مغزی در ۶۰ شیبرخوار مورد مطالعه



- 1-Behraman Richard E, ed. Nelson textbook of pediatrics, 16th ed. Philadelphia: W.B. Saunders,2000: 1817-1818.
- 2-Aicardi J. Epilepsy in children, 2nd ed. NewYork: Raven, 1994: 18-22.
- 3-Menkes John H. Text book of child neurology, 5th ed. Los Angeles: Williams and Wilkins, 1995:745-748.
- 4-Swaiman Kenneth F. Pediatric Neurology principles and practice, 3rd ed. Boston: Mosby, 1999: 668-672.
- 5-Gomez MR. Tuberous sclerosis early onset of seizures and mental subnormality, neurology, 1998;32:604-606.
- 6-Fronz DN. Diagnosis and management of tuberous sclerosis complex, Seminars in Peiatric neurology, 1998 Dec; 5(4):243-245.
- 7-Fenichel GM. Clinical pediatric neurology. 3rd ed. philadelphia: W.B. Saunders, 1996:19-21.
- 8-Donohoe NVO. Epilepsies of childhood, 3rd ed. NewYork: Raven, 1994: 35-40.
- 9-Brett EM. paediatric neurology. 3rd ed. NewYork: Churchill livingstone, 1997:341-345.
- 10-Glaze DG. Computed tomography in I.S. Pediato Neurol 1986; 2:25-26.