

SID



سرویس های ویژه



سرویس ترجمه تخصصی



کارگاه های آموزشی



بلاگ مرکز اطلاعات علمی

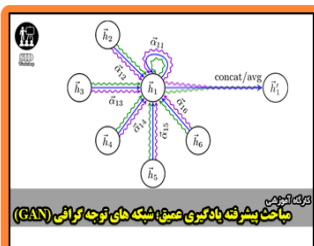


عضویت در خبرنامه



فیلم های آموزشی

کارگاه های آموزشی مرکز اطلاعات علمی جهاد دانشگاهی



مباحث پیشرفته یادگیری عمیق؛
شبکه های توجه گرافی
(Graph Attention Networks)



کارگاه آنلاین آموزش استفاده از
وب آو ساینس



کارگاه آنلاین مقاله روزمره انگلیسی

فیروتیک هیستوسیتوما بدخیم حفره بینی

* دکتر محمد علی دامغانی^۱، دکتر محمد حسن لاری زاده^۲، دکتر تورج رضا میر شکاری^۳

^۱استادیار گروه جراحی گوش، گلو و بینی، ^۲استادیار گروه پرتو درمانی و انکولوژی، ^۳متخصص پاتولوژی -

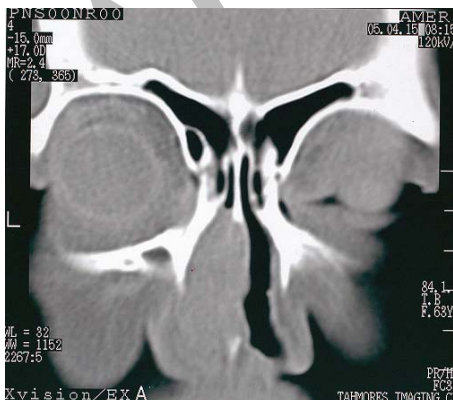بیمارستان شفا، دانشگاه علوم پزشکی کرمان

خلاصه

مقدمه: فیروتیک هیستوسیتوم بدخیم (MFH) در سر و گردن نادر است و ۱ تا ۳ درصد از کل این تومورها را شامل می شود.
گزارش مورد: ما یک بیمار خانم ۶۴ ساله مبتلا به فیروتیک هیستوسیتوم بدخیم در ناحیه حفره بینی در این مقاله گزارش می کنیم. این بیمار با انسداد بینی مراجعه کرد و تحت عمل جراحی برداشت وسیع با حاشیه منفی قرار گرفت. با گذشت ۳۶ ماه از جراحی بیمار خوب است و نشانه ای از بیماری در او نیست. جنبه های همه گیر شناسی، تشخیص بافت شناسی، درمان و نتیجه درمان این تومور بحث می شود.
واژه های کلیدی: فیروتیک هیستوسیتوم بدخیم، سارکوم بافت نرم، سر و گردن

مقدمه

چپ بینی دیده می شد، تغییر شکل ظاهری بینی به علت فشار ناشی از این توده وجود داشت. رادیوگرافی قفسه سینه طبیعی بود. آزمایشات پاراکلینیک و تست های کبیدی نرمال بودند. در سی تی کروئال سینوس های پارانازال یک دانسیته نسج نرم بدون تهاجم به غضروف و استخوان در سمت چپ بینی دیده می شد تصویر شماره (۱).



تصویر ۱- نمای کروئال سی تی اسکن قبل از عمل

MFH ناحیه سر و گردن نادر است و فقط موارد کمی از MFH این ناحیه در منابع انگلیسی وجود دارد (۱). ترتیب شیوع این بدخیمی به این صورت است: اندام تحتانی، اندام فوقانی، خلف صفاق و حفره شکم و در آخر ناحیه سر و گردن که ۱ تا ۳ درصد کل موارد را شامل می شود (۲، ۳). MFH با منشا بینی خیلی نادر است و ما یک مورد MFH با منشا حفره بینی را گزارش می کنیم.

گزارش مورد

یک خانم ۶۴ ساله با سابقه دو ماه گرفتگی بینی و سابقه یک ماه خونریزی خفیف بینی مراجعه نمود. او علائم دیگری مثل سرفه، تنگی نفس، درد استخوانی نداشت. همچنین هیچ سابقه پرتو درمانی و زمینه ارثی مساعد کننده به سارکوما نداشت. در معاینه فیزیکی یک توده غیر حساس به رنگ صورتی تا قرمز که سطح آن زخمی و پوشیده از دلمه بود در حفره

* آدرس مؤلف مسؤول: کرمان - بیمارستان شفا - گروه گوش، گلو و بینی

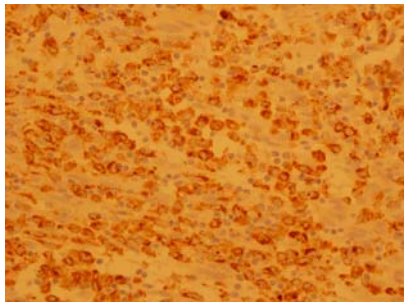
تلفن تماس: ۰۳۴۱-۲۱۱۵۷۸۰ Email: a_damghani@kmu.ac.ir

تاریخ وصول: ۸۵/۷/۳۰ تاریخ تایید: ۸۶/۴/۱۱

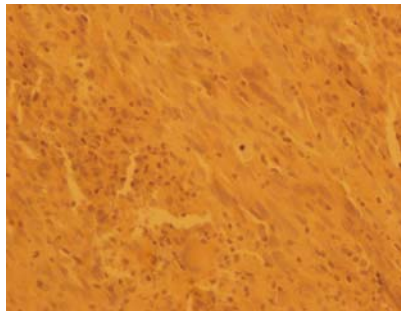
مطالعات ایمونوهیستوکمیستری (IHC) برای Vimentin ،
CD۶۸ و S۱۰۰ مثبت و برای کراتین، Desmin و Epithelial
membrane antigen منفی بود تصویر شماره (۴).



A



B

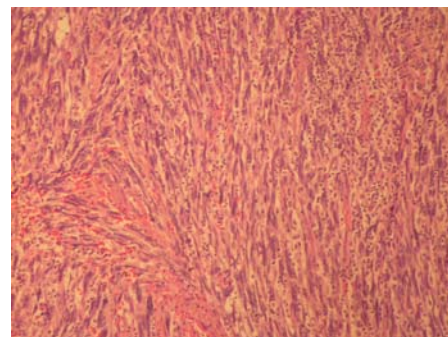


C

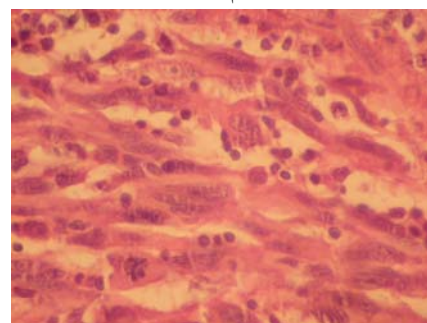
تصویر ۴- فتومیکروگراف با رنگ آمیزی ایمونوهیستوسیتی که
رنگ آمیزی مربوطه در مورد Vimentin (A)، (CD۶۸) (B)،
مثبت و در مورد سیتوکراتین (C) منفی بوده است (۴۰۰×).

برای به دست آوردن حاشیه سالم بیمار مجدداً تحت عمل
جراحی قرار گرفت و غضروف سپتوم و مخاط سمت چپ
سپتوم برداشته شد و مجدداً به آزمایشگاه پاتولوژی فرستاده شد
که گزارش آن برداشتن کامل ضایعه با حاشیه سالم بود. در
حال حاضر بعد از گذشت ۳۶ ماه هیچ علامتی از عود موضعی
یا متاستاز دور دست وجود ندارد.

تشخیص کلینیکی اولیه پیوژنیک گرانولوما بود و با این تشخیص
توده که پایه آن روی سپتوم بینی بود به طور کامل خارج گردید.
اندازه توده ۴ X ۲ X ۱ سانتی متر بود و در سطح مقطع آن
نواحی نکروتیک وجود داشت که به پاتولوژی فرستاده شد و
جواب آن MFH از نوع Pleomorphic Storiform بود.
از نظر میکروسکوپی تومور به صورت یک ضایعه با حدود
نامشخص که لایه سطحی آن پوششی از نوع سنگفرشی مطبق
و در زیر این پوشش نواحی تجمع سلول های دوکی با طرح
Storiform قرار گرفته بودند دیده می شد. نواحی تشکیل
شده از تجمع سلول های دوکی و سلول های شبه هیستوسیت
گرد چند تصویری و فعالیت میتوتیک بالایی را نشان می دادند
(بیش از ۱۰ تا در بزرگنمایی ۱۰ بدون آنتیبا). نواحی بزرگ
نکروتیک همراه با تعداد زیادی سلول های چند هسته ای ژانت
که مخلوط با سلول های مشابه فیروبلاست، لنفوسیت و پلاسما
سل همچنین دیده می شد تصویر های شماره (۳ و ۲).



تصویر ۲- فتومیکروگراف فیروتیک هیستوسیتوما بدخیم:
سلول های دوکی که در ناحیه فاستیل های کوچک و در اطراف عروق
با قطر کم قرار گرفته اند.



تصویر ۳- فتومیکروگراف با بزرگنمایی بیشتر (هماتوکسین انورین ۴۰۰×)

بحث

۵ زیر گروه بافتی توصیف شده است:

Myxoid, Giant cell, Inflammatory, Angiomatoid Storiform – pleomorphic (۷,۲). نمای Storiform – pleomorphic شایعترین نمای بافتی می باشد (۷). پلان درمانی برای تومورهای قابل برداشتن جراحی لوکال وسیع با حاشیه قابل قبول از بافت نرمال اولین روش درمانی است (۱۶-۱۳). در اکثر سارکوما ها که بینی درگیر است روش جراحی تفاوتی با دیگر بدخیمی های این ناحیه ندارد، برداشتن بینی با کام و احتمالاً برداشتن ماگزایلا یا اتموئید ممکن است برای به دست آوردن حاشیه سالم لازم شود (۱۱). تشخیص بدخیمی از ضایعات خوش خیم احتمالی قبل از عمل برای جلوگیری از جراحی وسیع این ناحیه خیلی مهم است. به این علت و به منظور جلوگیری از عمل مجدد بیوپسی با سوزن در این ناحیه در مقایسه با نواحی دیگر خیلی مفید است. بیوپسی با سوزن برای تایید وجود بدخیمی و تایید این که ضایعه مزانشیمال است یا خیر مفید است (۱۷). حساسیت بیوپسی با سوزن بیش از ۹۰ درصد و جواب مثبت کاذب برای سارکومای بافت نرم گزارش نشده است (۱۸). بر خلاف سارکومای نواحی انتهایی بدن، جراحی وسیع با حاشیه سالم در ناحیه سر و گردن همیشه مقدور نیست و از رادیوتراپی به عنوان درمان کمکی استفاده می شود (۱۱،۱۶،۱۹). در موارد زیر رادیوتراپی بعد از عمل استفاده می شود: ضایعات با Grade بالا، حاشیه جراحی مثبت، ضایعات با قطر بیش از ۵ سانتی متر و در عود ضایعات (۱۱). نتایج درمان کمکی با شیمی درمانی در درمان این تومورها نا امید کننده می باشد (۱۳). اطلاعات کمی درباره فاکتورهای پروگنوتیک و نتایج درمانی MFH سر و گردن وجود دارد (۱۴). در گزارشات اشاره شده که ۲۰ تا ۴۲ درصد افراد مبتلا به MFH ناحیه سر و گردن به علت مشکلاتی که در برداشتن وسیع تومور وجود دارد عود موضعی پیدا می کنند. حداقل ۲۵ تا ۳۵ درصد این بیماران متاستاز سیستمیک که اغلب به ریه است پیدا می کنند. در مجموع طول عمر ۵ ساله این بیماران ۲۵ تا ۶۰ درصد گزارش شده است (۸،۲). در این مورد با گذشت بیش از ۳۶ ماه از عمل دوم بیمار هیچ گونه علامتی از عود موضعی یا متاستاز دور دست وجود ندارد و در این بیمار از درمان های کمکی استفاده نشده است.

سارکومای بافت نرم تومورهای سفت نادری هستند و کمتر از ۱ درصد تمام بدخیمی ها تشکیل داده و در ناحیه سر و گردن خیلی غیر معمول هستند (۴). سارکومای بافت نرم ناحیه سر و گردن کمتر از ۵ درصد تمام سارکوما را تشکیل می دهد (۴). MFH به عنوان یکی از شایعترین سارکومای بافت نرم در بزرگسالان شناخته می شود ولی این تومور با منشا سر و گردن نادر است (۲،۵). اولین بار توسط OZZELO و همکاران در ۱۹۶۳ و O'BRIEM و STOUT در ۱۹۶۴ توصیف شد (۲،۶،۷). علت ناشناخته است و در مورد منشاء بافتی اختلاف نظر وجود دارد و نظریه های متفاوتی در مورد منشا ارائه شده است. از جمله منشا بافتی MFH را هیستیهوسیت های واقعی، فیبروبلاست، هم فیبروبلاست و هیستیهوسیت و یا سلول های مزانشیمال اولیه ذکر کرده اند (۲،۸،۹).

از پرتو درمانی، اسکار بعد از عمل جراحی یا سوختگی، زخم های مزمن، اجسام خارجی و انفارکت استخوان به عنوان عوامل مساعد کننده ذکر شده است (۵،۱۰). عمدتاً از بافت نرم منشامی گیرد و همچنین ممکن است از نواحی متافیزیال استخوان های بلند شروع شود (۸-۶). محل های شایع بروز این تومور اندام های انتهایی، خلف صفاق و تته می باشد (۶،۲). ۳ تا ۱۰ درصد تمام MFH در سر و گردن بروز می کند و MFH تقریباً ۵ درصد سارکومای سر و گردن را تشکیل می دهد (۱۱،۱۰،۸). در یک سری از ۱۲۱۵ سارکومای بافت نرم، ۱۲۸ تومور (۱۰/۵٪) MFH بوده که ۹ تومور (۷٪) در ناحیه سر و گردن بوده است (۷). در یک گروه که توسط Sabesan و همکاران گزارش شده ۳ مورد از ۵۴ مورد MFH ناحیه سر و گردن در حفره بینی بوده است (۲). در یک سری دیگر یک مورد از ۱۲ مورد MFH ناحیه سر و گردن در حفره بینی و سینوس اتموئید بوده است (۸). در یک گزارش دیگر سه مورد از ۲۲ مورد سارکومای بافت نرم سر و گردن MFH بوده اند و هیچ موردی در حفره بینی نبوده است (۴). نمای بافتی این تومور گوناگون بوده و نمای شاخصی در IHC ندارد و این تومور با نمای کلینیکی و مورفولوژیک مشخص می شود (۷،۱۲).

References

- 1- Ercihan G, Orhan G, Sulegman B, Ozlem M. Post irradiation Malignant Fibrous Histiocytoma of the larynx: A Case Report. American Journal of Otolaryngology 2002; 23(5): 293-296.
- 2- Sabesan T, Xuexi W, Yongfa Q, Pingzhang T, Ilankovan V. Malignant fibrous histiocytoma: Outcome of tumors in the head and neck compared with those in the trunk and extremities. British Journal of Oral and Maxillofacial Surgery 2005 (In Express).
- 3- Gibbs JF, Huang PP, Lee RJ et al. Malignant fibrous histiocytoma: an institutional review. Cancer Invest 2001; 41: 2250-66.
- 4- Pandey M, Chandramohan K, Thomas G, Mathew A et al. Soft tissue sarcoma of the head and neck region in adults. Int. J.Oral surg. 2003; 32: 43-48.
- 5- Takashi A, Masanori K, Makoto K, Nobutaka Y et al. Malignant fibrous histiocytoma originating at the site of a previous frontotemporal craniotomy. Journal of clinical Neuroscience 2002; 9(6):704-708.
- 6 -Olgun K, Niyazi G.Obstructing endobronchial malignant fibrous histiocytoma. European Journal of cardio-thoracic surgery 2001; 19: 716-718.
- 7- Bars J, Batsakis JG, Luna MA. Malignant fibrous histiocytoma of the oral Soft tissues. Oral surg 1987; 64: 57-67.
- 8- Leon B, Amal K. Malignant fibrous histiocytoma of the head and neck: A Report of 12 cases. Arch Otolaryngol Head Neck Surg 1988; 1149-1156.
- 9- Oda Y, Tamiya S, Oshiro Y, Hachitanda Y et al. Reassessment and clinicopathological prognostic factors of malignant fibrous histiocytoma of soft parts. Pathol Int 2002; 52:595-606.
- 10- Ilknur H, Erdal S, Muzeyyen A, Cavit O. Radiation induced malignant fibrous histiocytoma of the neck in a patient with laryngeal carcinoma. American Journal of Otolaryngology 2001; 22(2): 146-149.
- 11- Philip K, Alfio F, Patrick J, Ashok R, Alessandra R. Management of sarcomas of the head and neck in adults. Oral Oncology 2003; 39:2-12.
- 12- Daugaard S. Current soft-tissue sarcoma classifications. European journal of cancer 2004; 40: 543-548.
- 13-Snehel G, Ashok R, Jatin P. Soft Tissue sarcomas of the Head and Neck: An Update. American Journal of Otolaryngology 2001; 22:2-18.
- 14- Nicolas J, Christophe V, Eric L, Marie-Odile V, Jean T et al. Head and neck soft tissue sarcomas of adult: prognostic value of surgery in multimodal therapeutic approach. Oral Oncology 2004; 40: 890-897.
- 15- Chihiro K, Hiroshi H, Jingo K, Tadimitsu K. Synovial sarcoma arising in the mandibular bone. Oral Oncology Extra 2005; 41:45-48.
- 16- Timur A, Kaan O, Hakan B, Mustafa G et al. Leiomyosarcoma of the head and neck: Report of two cases and review of the literature. Auris Nasus Larynx 2005; 32:209-212.
- 17- Christopher F, Richard L, Sharon W. Recommendations for the reporting of soft tissue sarcomas. Hum Pathol 1999; 30:3-7.
- 18- Pandey M, Thomas G, Mathew A, Abraham EK et al. Sarcoma of the oral and maxillofacial soft tissue in adults. European Journal of Surgical Oncology 2000; 26: 145-148.
- 19- Murray FB, Samuel S, Robert GM, Brian O. Soft tissue sarcoma. In: Cancer, principles and practice of oncology. 7th edition. Philadelphia: Lippincott William and Wilkins; 2005.p. 1581-1637.

Abstract

Malignant fibrous histiocytoma arising from nasal cavity

Damghani MA. MD, Iarizadeh MH. MD, Mirshekari TR. MD

Introduction: Malignant fibrous histiocytoma is rare in the head and neck and it accounts for 1-3% of all cases.

Case report: We report a case of malignant fibrous histiocytoma of the nasal cavity in a 64-year-old woman. The patient referred with nasal obstruction and underwent wide surgical resection with negative margin. He is well with no evidence of disease for 36 months after surgery. The epidemiological aspects, histological diagnosis, treatment and outcome of this tumor are discussed.

Key words: Malignant fibrous histiocytoma, Soft tissue sarcoma, Head and Neck

SID



سرویس های
ویژه



سرویس ترجمه
تخصصی



کارگاه های
آموزشی



بلاگ
مرکز اطلاعات علمی



عضویت در
خبرنامه



فیلم های
آموزشی

کارگاه های آموزشی مرکز اطلاعات علمی جهاد دانشگاهی



مباحث پیشرفته یادگیری عمیق؛
شبکه های توجه گرافی
(Graph Attention Networks)



کارگاه آنلاین آموزش استفاده از
وب آوساینس



کارگاه آنلاین مقاله روزمره انگلیسی