

SID



سرویس های ویژه



سرویس ترجمه تخصصی



کارگاه های آموزشی



بلاگ مرکز اطلاعات علمی



سامانه ویراستاری STES



فیلم های آموزشی

کارگاه های آموزشی مرکز اطلاعات علمی



مقاله نویسی علوم انسانی



اصول تنظیم قراردادها



آموزش مهارت های کاربردی در تدوین و چاپ مقاله

بررسی عدم تقارن ضخامت لایه‌ی فیبر عصبی و ضخامت کل شبکیه در چشم راست و چپ افراد سالم با استفاده از ویژگی‌های استخراج‌شده از دستگاه OCT

طاهره محمودی^۱، راحله کافیه^۲، دکتر حسین ربانی^۳، دکتر علیرضا مهری دهنوی^۴،
دکتر محمدرضا اخلاقی^۵، دکتر خاطره اربابیان^۶، محمد احمدی^۷

مقاله پژوهشی

چکیده

مقدمه: تشخیص زود هنگام بیماری‌ها به دلایلی مانند رضایت‌بخش نبودن حساسیت دستگاه‌های تصویربرداری و متغیر بودن شاخص‌ها در بین افراد مشکل می‌باشد. آنالیز عدم تقارن ضخامت لایه‌ی فیبر عصبی شبکیه و ضخامت کل شبکیه در ناحیه‌ی ماکولا می‌تواند معیار مناسبی جهت تشخیص زود هنگام در اختیار پزشکان قرار دهد. در این مطالعه ضخامت فیبر عصبی شبکیه و کل شبکیه اندازه‌گیری شد.

روش‌ها: در این مطالعه داده‌های مربوط به ۵۰ نفر با ویژگی‌های تعیین‌شده برای چشم سالم، با استفاده از دستگاه 3D-OCT 1000 مدل تاپکن اخذ گردید. مراحل کار به ترتیب بخش‌بندی داده‌های OCT (Ocular coherence tomography)، استفاده از عملگر مقیاس، پیدا کردن اتوماتیک نقطه‌ی وسط ماکولا (Fovea)، تقسیم ناحیه‌ی اطراف ماکولا به ۹ بخش متمایز، محاسبه‌ی میانگین و واریانس ضخامت در هر بخش و سرانجام محاسبه‌ی حد آستانه‌ی عدم تقارن ضخامت لایه‌ی فیبر عصبی و ضخامت کل شبکیه بود.

یافته‌ها: ضخامت لایه‌ی فیبر عصبی شبکیه فقط در ناحیه‌ی Fovea بین چشم چپ و راست عدم تقارن طبیعی دارد ($P < 0/05$). حد آستانه‌ی تغییرات طبیعی در لایه‌ی فیبر عصبی شبکیه در ۹ ناحیه به ترتیب $0/99 \pm 1/16$ ، $1/57 \pm 2/43$ ، $2/08 \pm 3/96$ ، $1/09 \pm 1/11$ ، $1/66 \pm 2/83$ ، $1/39 \pm 3/09$ ، $1/97 \pm 4/91$ ، $1/25 \pm 0/82$ ، $1/63 \pm 3/31$ میکرومتر بود. ضخامت کل شبکیه هیچ گونه عدم تقارن طبیعی بین چشم راست و چپ نداشت ($P > 0/05$). حد آستانه‌ی تغییرات نرمال در کل شبکیه در ۹ ناحیه به ترتیب $2/75 \pm 9/84$ ، $2/74 \pm 3/60$ ، $3/23 \pm 4/82$ ، $1/76 \pm 3/33$ ، $3/69 \pm 6/51$ ، $1/30 \pm 3/23$ ، $2/62 \pm 5/96$ ، $1/42 \pm 2/79$ ، $2/57 \pm 6/72$ میکرومتر بود.

نتیجه‌گیری: با استفاده از آنالیز عدم تقارن می‌توان معیار مناسبی جهت تشخیص زود هنگام بیماری‌ها به دست آورد.

واژگان کلیدی: Ocular coherence tomography، شبکیه، آنالیز عدم تقارن

ارجاع: محمودی طاهره، کافیه راحله، ربانی حسین، مهری دهنوی علیرضا، اخلاقی محمدرضا، اربابیان خاطره، احمدی محمد. بررسی عدم تقارن ضخامت لایه‌ی فیبر عصبی و ضخامت کل شبکیه در چشم راست و چپ افراد سالم با استفاده از ویژگی‌های استخراج‌شده از دستگاه OCT. مجله دانشکده پزشکی اصفهان ۱۳۹۲؛ ۳۱ (۲۴۷): ۱۱۹۳-۱۱۸۵

* این مقاله حاصل پایان‌نامه‌ی دوره‌ی کارشناسی ارشد به شماره‌ی ۳۹۲۳۳۲ در دانشگاه علوم پزشکی اصفهان است.

۱- دانشجوی کارشناسی ارشد، گروه بیوالکترونیک و مهندسی پزشکی، دانشکده‌ی فناوری‌های نوین پزشکی و کمیته‌ی تحقیقات دانشجویی، دانشگاه علوم پزشکی اصفهان، اصفهان، ایران

۲- دانشجوی دکتری، گروه بیوالکترونیک و مهندسی پزشکی، دانشکده‌ی فناوری‌های نوین پزشکی و کمیته‌ی تحقیقات دانشجویی، دانشگاه علوم پزشکی اصفهان، اصفهان، ایران

۳- دانشیار، مرکز تحقیقات پردازش سیگنال و تصویر پزشکی، گروه بیوالکترونیک و مهندسی پزشکی، دانشکده‌ی فناوری‌های نوین پزشکی، دانشگاه علوم پزشکی اصفهان، اصفهان، ایران

۴- دانشیار، گروه بیوالکترونیک و مهندسی پزشکی، دانشکده‌ی فناوری‌های نوین پزشکی، دانشگاه علوم پزشکی اصفهان، اصفهان، ایران

۵- دانشیار، گروه چشم‌پزشکی، دانشکده‌ی پزشکی، دانشگاه علوم پزشکی اصفهان، اصفهان، ایران

۶- پزشک عمومی، کلینیک دیابت، بیمارستان فیض، اصفهان، ایران

۷- درمانگاه چشم‌پزشکی، بیمارستان فیض، اصفهان، ایران

Email: h_rabbani@mui.ac.ir

نویسنده‌ی مسؤول: دکتر حسین ربانی

مقدمه

بافت شبکیه‌ی چشم یک ساختار چند لایه‌ای است که با ساختاری مرکب از چندین لایه‌ی سلولی، بخش خلفی حفره‌ی چشم را در بر گرفته، مسؤوول تبدیل انرژی نورانی به سیگنال‌های عصبی برای تحلیل نهایی توسط مغز می‌باشد (۱). دو مورد از مهم‌ترین بیماری‌های مرتبط با شبکیه شامل بیماری آب سیاه و رتینوپاتی دیابتی هستند (۲-۳). بررسی دقیق شبکیه برای تشخیص این بیماری‌ها، نیازمند نوعی تصویرگیری دقیق از لایه‌های تشکیل‌دهنده‌ی آن می‌باشد. از قرن هجدهم میلادی به بعد، انواع دستگاه‌های تصویربرداری مانند: تصویربرداری با اشعه‌ی ایکس و (Magnetic resonance imaging) MRI، ابزارهای ضروری در بخش پزشکی و زیست‌شناسی بوده‌اند. اما دستگاه‌های مقطع‌نگاری مشکلاتی از قبیل قیمت بالا، ته‌اجمی بودن و رزولوشن (Resolution) پایین را دارا می‌باشند. بنابراین به منظور از بین بردن این مشکلات، بسیاری از محققین دستگاه تصویربرداری همدوست نوری (Optical coherence tomography یا OCT) را معرفی کردند. این تکنولوژی می‌تواند با استفاده از اصول اندازه‌گیری طول موج از طریق بررسی تداخل اشعه‌های نور (اینترفرومتری) تصاویر دو یا سه بعدی با رزولوشن بالا از مقطع آناتومیکی مورد نظر را ایجاد نماید (۴). تشخیص زودهنگام بیماری‌های ذکرشده، فرصت مناسبی برای درمان این بیماری‌ها می‌باشد. تشخیص زودهنگام بیماری‌ها در مراحل اولیه، بنا به برخی دلایل مشکل می‌باشد: ۱- حساس نبودن تست میدان بینایی به اندازه‌ی کافی برای تشخیص هر نوع آسیب، ۲- رضایت‌بخش نبودن حساسیت ابزارهای

تصویربرداری برای شناسایی تغییرات ساختاری ۳- متغیر بودن پارامترهای قابل اندازه‌گیری در بین افراد، در جهت تشخیص بیماری (۵). از آن جایی که اکثر عضوها به صورت متقارن در بدن وجود دارند، آنالیز عدم تقارن می‌تواند در تشخیص زودهنگام بیماری‌ها به پزشکان کمک کند. به دست آوردن حد آستانه‌ی عدم تقارن پارامترها، معیار مناسبی جهت تشخیص زودهنگام بیماری‌ها می‌باشد. از جمله کاربردهای آن می‌توان به آنالیز عدم تقارن در تشخیص سرطان سینه در مراحل اولیه‌ی بیماری (۶)، همچنین در نیمکره‌های مغز، جهت تشخیص افراد سالم از افراد مبتلا به مولتیپل اسکلروز و مرحله‌ی اولیه جنون (۷) و آنالیز عدم تقارن در تشخیص بیماری‌های مرتبط با چشم اشاره کرد. در سال ۲۰۰۵ آنالیز عدم تقارن ضخامت لایه‌ی فیبر عصبی شبکیه بین چشم چپ و راست افراد سالم، در منطقه‌ی دیسک نوری به دست آمد، البته در این تحقیق حد آستانه عدم تقارن محاسبه نشد (۸). پس از آن از آنالیز عدم تقارن قطب خلفی، جهت تشخیص زودهنگام بیماری گلوکوم استفاده شد. این مطالعه محدود به یک لایه بود و حد آستانه‌ی عدم تقارن نیز محاسبه نشد (۵). آنالیز عدم تقارن ضخامت لایه‌ی فیبر عصبی میان چشم چپ و راست افراد سالم را بررسی کرد. این مطالعه محدود به لایه‌ی فیبر عصبی شبکیه بود (۹). از آن جایی که در ناحیه‌ی ماکولا چندین لایه از سلول‌های گانگلیون وجود دارد، اگر در اثر بیماری فقط یک لایه از این سلول‌ها باقی بماند، تست میدان بینایی به صورت طبیعی می‌باشد (یعنی با از دست دادن پنج لایه از این سلول‌ها حدود ۳۰ میکرون دید طبیعی وجود دارد). با توجه به این

شد. داده‌های دو بعدی اخذشده از دستگاه OCT، تصویر رنگی فوندوس چشم بود. اندازه‌ی این تصاویر 1536×1612 پیکسل بود.

در تحقیقات قبلی صورت‌گرفته در مرکز پردازش سیگنال و تصاویر پزشکی دانشگاه علوم پزشکی اصفهان، داده‌های سه بعدی OCT، به ۱۲ مرز متفاوت برای جداسازی ۱۱ لایه‌ی شبکیه بخش‌بندی شده بودند (۱۰). بدین ترتیب که هر مرز به صورت یک صفحه در فضای ۳ بعدی مشخص شد و فضای مابین هر دو صفحه بیانگر اطلاعات مربوط به یک لایه بود. این داده‌ها به صورت ۱۲۸ برش (Slice) با اندازه‌ی 650×512 بودند. با توجه به این که انجام عمل بخش‌بندی برای ۱۲۸ اسلایس، کاری زمان‌بر بود. به همین خاطر عمل بخش‌بندی بر روی تعداد محدودی اسلایس انجام شد و سپس با استفاده از درونیابی دو بعدی به تمام ۱۲۸ اسلایس، تعمیم داده شد.

در این جا این مسأله حائز اهمیت بود که آیا ۱۲۸ اسلایس از تصاویر سه بعدی در حوالی ماکولا به طور کامل پشت سر هم بودند، یا با فاصله‌ی خاصی اسکن شده بودند؟ برای پی بردن به این مسأله می‌توان با ترکیب سطوح به تصویر مورد نظر رسید. برای این منظور روش‌های متعددی وجود دارد (۱۲-۱۱)، از جمله روش‌های میانگین‌گیری، بیشترین مقدار و کمترین مقدار که به ترتیب میانگین، بیشترین و کمترین مقدار هر ستون از فضای سه بعدی بین دو مرز و مقدار پیکسل در تصویر ۲ بعدی خروجی را تعیین می‌کند. در اینجا از ۱۲۸ اسلایس میانگین ستونی گرفته شد. تصویری که به دست آمد شامل ماکولا و رگ‌های خونی شبکیه بود. با مقایسه این تصویر و تصویر فوندوس داده‌ی متناظر (این تصویر

که در افراد سالم، تغییرات زیادی در اندازه‌ی ضخامت و در نتیجه‌ی آن متغیر بودن نسبت کاپ به دیسک وجود دارد (۵)، آنالیز عدم تقارن ضخامت لایه‌ی فیبر عصبی شبکیه، همچنین ضخامت کل شبکیه در ناحیه‌ی ماکولا می‌تواند کمک شایانی به پزشکان در جهت تشخیص زودهنگام بیماری کند. بنابراین به دست آوردن حد آستانه تغییر ضخامت می‌تواند قدم مهمی در این راه باشد.

روش‌ها

داده‌های این تحقیق از ۵۰ نفر با ویژگی‌های تعیین شده برای چشم سالم (۸)، با استفاده از دستگاه 3D-OCT 1000 مدل تاپکن اخذ گردید. ویژگی‌هایی که برای چشم سالم تعریف شد شامل موارد زیر بودند:

۱. عدم ابتلا به هر نوع بیماری چشمی و سیستمی از قبیل دیابت ملیتوس و فشار خون که بتواند روی لایه‌های شبکیه تأثیر گذارد.
۲. Visual acuity بالای ۰/۶
۳. توان کروی کمتر از $3 \pm$ دیوپتر
۴. نسبت Cup/disk کمتر از ۰/۶
۵. فشار چشم کمتر از ۲۱ میلی‌متر جیوه
۶. عدم وجود سابقه‌ی خانوادگی گلوکوم و جراحی چشمی
۷. محدوده‌ی سنی بین 10 ± 35

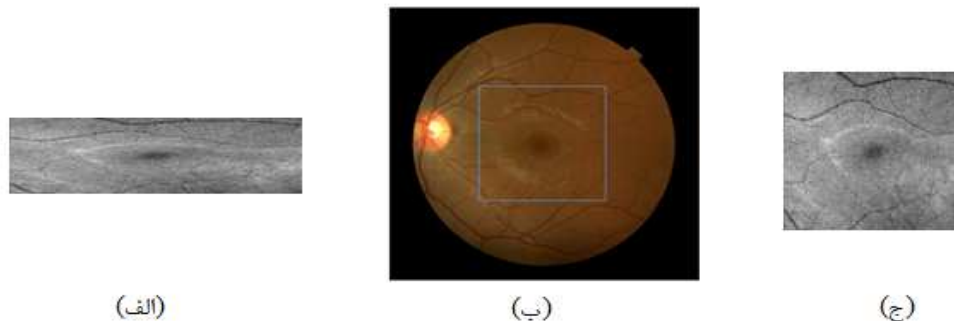
پس از معاینات کامل، داده‌ی مورد نیاز از ۵۰ نفر از افراد واجد شرایط اخذ گردید. داده‌های سه بعدی دارای سایز $650 \times 512 \times 128$ واکسل و رزولوشن مکانی $11/72 \times 46/88 \times 3/54$ میکرومتر بودند. از این داده‌ها برای کار بر روی لایه‌های شبکیه استفاده

الگوی مورد نظر در تصویر انتخاب شد و پس از به دست آوردن ناحیه‌ی ماکزیمم، با میانگین گرفتن از سطرها و ستونها، مرکز تصویر مطابق شکل ۲ که Fovea می‌باشد، به دست می‌آید.

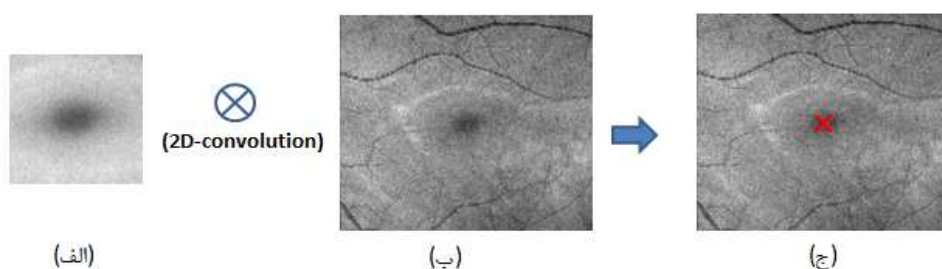
در این مرحله نقشه‌ی ضخامت لایه‌ی فیبر عصبی شبکیه و همچنین ضخامت کل شبکیه به دست آمد. نقشه‌ی ضخامت لایه‌های شبکیه برای تشخیص و نظارت بر تغییرات ضخامت لایه‌ها در بیماری‌های شبکیه مفید می‌باشد (۱۶-۱۵). با تفاضل مرز پایین از بالا در داده‌های بخش‌بندی شده و منظور کردن آن به صورت سه بعدی، نقشه‌ی ضخامت لایه‌ی فیبر عصبی و کل شبکیه برای تمام داده‌های چشم راست و چپ به دست آمد. در شکل ۳ نقشه‌ی ضخامت لایه‌ی فیبر عصبی و کل شبکیه برای یکی از داده‌ها در چشم راست و چپ آورده شده است.

نیز برای هر داده موجود می‌باشد) و پیدا کردن محدوده‌ی اسکن شده مطابق شکل ۱ مشخص شد که این اسلایس‌ها به دقت پشت سر هم نیستند و با فاصله‌ی خاصی گرفته شده‌اند. بنابراین با استفاده از عملگر مقیاس، اسلایس‌های حذف شده جبران شدند و اندازه‌ی تصویر به 512×512 رسید.

در مرحله‌ی بعد پیدا کردن مرکز ماکولا (Fovea) به طور اتوماتیک اهمیت داشت. چون هدف اصلی مقایسه‌ی ضخامت لایه‌ی فیبر عصبی و ضخامت کل شبکیه در اطراف ماکولا بود. روش‌های متعددی جهت این کار وجود دارد (۱۴-۱۳). در این تحقیق از تطبیق الگو جهت شناسایی نقطه‌ی وسط ماکولا استفاده شد. برای این منظور با استفاده از ده عدد داده، الگوی مناسب طوری انتخاب شد که Fovea در مرکز الگوها قرار داشته باشد. با کانولوشن دو بعدی،

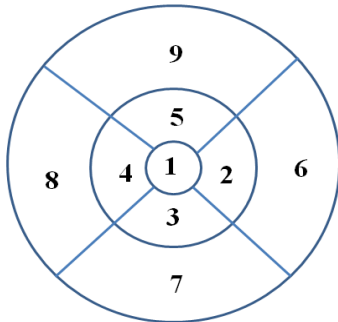


شکل ۱. الف) تصویر پروجکشن حاصل از میانگین‌گیری داده‌های OCT، ب) مقایسه‌ی این ناحیه با تصویر فوندوس همان داده و ج) تصویر پروجکشن بعد از درون‌یابی با اندازه‌ی 512×512



شکل ۲. الف) میانگین ده عدد الگوی انتخاب شده از ناحیه‌ی اطراف ماکولا ب) تصویر پروجکشن و ج) مشخص شدن نقطه‌ی وسط ماکولا

سپس حد آستانه‌ی عدم تقارن با کم کردن مقادیر چشم راست از چشم چپ برای هر بخش به دست آمد.

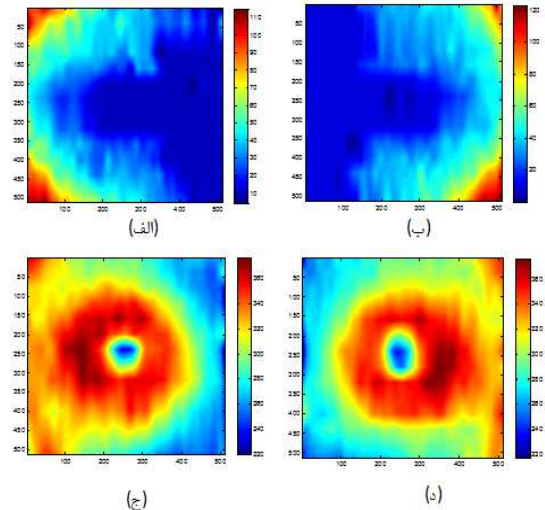


شکل ۴. تقسیم‌بندی ناحیه‌ی اطراف ماکولا به ۹ قسمت مختلف

یافته‌ها

جدول ۱ نتایج حاصل از ارزیابی ضخامت لایه‌ی فیبر عصبی شبکیه را نشان می‌دهد. همان‌طور که مشخص است بیشترین اندازه‌ی ضخامت در چشم راست و چپ در ناحیه‌ی ۶ یعنی (Parafoveal nasal) و کمترین این مقدار در هر دو چشم در منطقه‌ی ۱ یعنی Fovea بود. ضخامت لایه‌ی فیبر عصبی شبکیه فقط در ناحیه‌ی Fovea بین چشم چپ و راست عدم تقارن طبیعی داشت ($P < 0/05$). حد آستانه‌ی تغییرات طبیعی در لایه‌ی فیبر عصبی شبکیه در ۹ ناحیه به ترتیب $0/99 \pm 1/16$ ، $1/57 \pm 2/43$ ، $2/08 \pm 3/96$ ، $1/09 \pm 1/11$ ، $1/66 \pm 2/83$ و $1/39 \pm 3/09$ ، $1/97 \pm 4/91$ ، $1/25 \pm 0/82$ و $1/63 \pm 3/31$ میکرومتر بود.

ستون اول نشان‌دهنده‌ی بخش‌های مختلف در ناحیه‌ی اطراف ماکولا می‌باشد. ستون دوم میانگین و واریانس ضخامت در ناحیه‌های مشخص شده در چشم راست و ستون سوم، میانگین و واریانس ضخامت در ناحیه‌های مشخص شده در چشم چپ می‌باشند. در



شکل ۳. نقشه‌ی ضخامت لایه‌ی فیبر عصبی: (الف) در چشم چپ و (ب) در چشم راست. نقشه ضخامت کل شبکیه: (ج) در چشم چپ و (د) در چشم راست

در این قسمت پس از مشخص شدن مرکز ماکولا، اطراف ماکولا به ناحیه‌هایی تقسیم شد و ضخامت محاسبه گردید. برای این کار سه دایره مطابق شکل ۴ به شعاع‌های ۱، ۳ و ۶ میلی‌متر در اطراف Fovea نظر گرفته شدند و به ۹ بخش تقسیم گردیدند (۱۷). میانگین و انحراف معیار پیکسل‌ها در این ناحیه‌ها برای لایه‌های مورد نظر به دست آمد. این ناحیه‌ها به ترتیب، ناحیه‌ی ۱ (Fovea)، ناحیه‌ی ۲ (Parafoveal nasal)، ناحیه‌ی ۳ (Parafoveal inferior)، ناحیه‌ی ۴ (Parafoveal temporal)، ناحیه‌ی ۵ (Parafoveal superior)، ناحیه‌ی ۶ (Perifoveal nasal)، ناحیه‌ی ۷ (Perifoveal inferior)، ناحیه‌ی ۸ (Perifoveal temporal) و ناحیه‌ی ۹ (Perifoveal superior) بودند.

در این مرحله برای تمام داده‌ها در چشم راست و چپ میانگین و انحراف معیار پیکسل‌ها به دست آمد،

ستون چهارم حد آستانه‌ی عدم تقارن‌های طبیعی نشان داده شده است. در ستون آخر نیز ارزیابی جهت معنی دار بودن عدم تقارن‌های طبیعی آورده شده است. جدول ۲ ارزیابی ضخامت کل شبکیه را نشان می‌دهد. بیشترین اندازه‌ی ضخامت در چشم راست و چپ، در ناحیه‌ی ۲ یعنی Perifoveal nasal بود. کمترین این مقدار در منطقه‌ی ۱ یعنی Fovea بود.

ضخامت کل شبکیه بین چشم راست و چپ هیچ گونه عدم تقارن طبیعی نداشت ($P > 0.05$). حد آستانه‌ی تغییرات طبیعی در کل شبکیه در ۹ ناحیه به ترتیب $2/75 \pm 9/84$ ، $2/74 \pm 3/60$ ، $3/23 \pm 4/82$ ، $3/33 \pm 1/76$ ، $3/69 \pm 6/51$ ، $3/23 \pm 1/30$ ، $5/96 \pm 2/62$ ، $2/79 \pm 1/42$ ، $6/72 \pm 2/57$ میکرومتر بود.

جدول ۱. نتایج حاصل از ارزیابی ضخامت لایه‌ی فیر عصبی در چشم راست و چپ

مقدار P	حد آستانه‌ی عدم تقارن	میانگین و واریانس ضخامت در چشم چپ	میانگین و واریانس ضخامت در چشم راست	ناحیه‌ها
< 0.01	$0/99 \pm 1/16$	$0/85 \pm 10/83$	$1/36 \pm 10/00$	۱
0.47	$1/57 \pm 2/43$	$5/86 \pm 17/12$	$5/87 \pm 17/00$	۲
0.41	$2/08 \pm 3/96$	$6/68 \pm 18/04$	$6/97 \pm 17/61$	۳
0.28	$1/09 \pm 1/11$	$2/11 \pm 11/71$	$1/84 \pm 11/39$	۴
0.29	$1/66 \pm 2/83$	$7/23 \pm 20/73$	$6/87 \pm 19/65$	۵
0.44	$1/39 \pm 3/09$	$11/50 \pm 39/65$	$11/88 \pm 39/20$	۶
0.37	$1/97 \pm 4/91$	$10/92 \pm 33/80$	$11/22 \pm 32/78$	۷
0.24	$1/25 \pm 0/82$	$2/81 \pm 11/78$	$2/15 \pm 11/28$	۸
0.41	$1/63 \pm 3/31$	$11/14 \pm 33/42$	$11/40 \pm 32/69$	۹

جدول ۲. نتایج حاصل از ارزیابی ضخامت کل شبکیه در چشم راست و چپ

مقدار P	حد آستانه‌ی عدم تقارن	میانگین و واریانس ضخامت در چشم چپ	میانگین و واریانس ضخامت در چشم راست	ناحیه‌ها
0.29	$2/75 \pm 9/84$	$19/65 \pm 268/87$	$18/91 \pm 265/87$	۱
0.29	$2/74 \pm 3/60$	$17/24 \pm 343/48$	$15/17 \pm 340/78$	۲
0.35	$3/23 \pm 4/82$	$15/79 \pm 335/52$	$16/41 \pm 333/77$	۳
0.40	$1/76 \pm 3/33$	$12/00 \pm 333/49$	$11/46 \pm 332/67$	۴
0.14	$3/69 \pm 6/51$	$14/31 \pm 343/35$	$16/03 \pm 338/73$	۵
0.44	$1/30 \pm 3/23$	$15/17 \pm 330/81$	$15/24 \pm 330/45$	۶
0.44	$2/62 \pm 5/96$	$21/45 \pm 308/94$	$23/03 \pm 308/01$	۷
0.40	$1/42 \pm 2/79$	$21/07 \pm 295/68$	$21/42 \pm 294/13$	۸
0.46	$1/63 \pm 3/31$	$11/14 \pm 33/42$	$20/87 \pm 310/33$	۹

بحث

در این مقاله، با استفاده از آنالیز عدم تقارن معیار مناسبی جهت تشخیص زودهنگام بیماری آب سیاه به دست آمد. جهت تحقق این امر با استفاده از داده‌های سه بعدی OCT حد آستانه‌ی تغییر ضخامت لایه‌ی فیبر عصبی شبکیه و کل شبکیه در ناحیه‌ی ماکولا با استفاده از جمعیت مورد مطالعه ایرانی محاسبه شد. نتایج نشان داد که ضخامت لایه‌ی فیبر عصبی شبکیه فقط در ناحیه‌ی Fovea بین چشم چپ و راست عدم تقارن طبیعی داشت ($P < 0/05$). حد آستانه‌ی تغییرات طبیعی در لایه‌ی فیبر عصبی شبکیه در ۹ ناحیه به ترتیب $0/99 \pm 1/16$ ، $1/57 \pm 2/43$ ، $2/08 \pm 3/96$ ، $1/09 \pm 1/11$ ، $1/66 \pm 2/83$ ، $1/39 \pm 3/09$ ، $1/97 \pm 4/91$ ، $1/25 \pm 0/82$ ، $1/63 \pm 3/31$ میکرومتر بود. همچنین ضخامت کل شبکیه بین چشم راست و چپ هیچ گونه عدم تقارن طبیعی نداشت ($P > 0/05$). حد آستانه‌ی تغییرات

طبیعی در کل شبکیه در ۹ ناحیه به ترتیب $2/75 \pm 9/84$ ، $2/74 \pm 3/60$ ، $3/23 \pm 4/82$ ، $1/76 \pm 3/33$ ، $3/69 \pm 6/51$ ، $1/30 \pm 3/23$ ، $2/62 \pm 5/96$ ، $1/42 \pm 2/79$ ، $2/57 \pm 6/72$ میکرومتر بود. حد آستانه‌ی به دست آمده می‌تواند معیار مناسبی جهت تشخیص افراد سالم از بیمار باشد. ذکر این نکته حائز اهمیت می‌باشد که می‌توان با تطابق داده‌های OCT چشم راست و چپ به نتایج دقیق‌تری رسید، بنابراین می‌توان آن را به عنوان پیشنهاد برای کارهای آینده در نظر گرفت.

تشکر و قدردانی

بدین وسیله از زحمات استادان محترم گروه مهندسی پزشکی (بیوالکترونیک) دانشگاه علوم پزشکی اصفهان که ما را در انجام این طرح تحقیقاتی یاری نمودند، کمال تشکر و قدردانی را می‌نمایم.

References

- Masland RH. The fundamental plan of the retina. *Nat Neurosci* 2001; 4(9): 877-86.
- Kingman S. Glaucoma is second leading cause of blindness globally. *Bull World Health Organ* 2004; 82(11): 887-8.
- Merimee TJ. Diabetic retinopathy. A synthesis of perspectives. *N Engl J Med* 1990; 322(14): 978-83.
- Huang D, Swanson EA, Lin CP, Schuman JS, Stinson WG, Chang W, et al. Optical coherence tomography. *Science* 1991; 254(5035): 1178-81.
- Asrani S, Rosdahl JA, Allingham RR. Novel software strategy for glaucoma diagnosis: asymmetry analysis of retinal thickness. *Arch Ophthalmol* 2011; 129(9): 1205-11.
- Qi H, Head JF. Asymmetry Analysis using automatic segmentation and classification for breast cancer detection in thermograms. *Proceedings of the 23rd Annual International Conference of the IEEE Engineering in Medicine and Biology Society*; 2001 Oct 25-28; Istanbul, Turkey.
- Haller S, Borgwardt SJ, Schindler C, Aston J, Radue EW, Riecher-Rössler A. Can cortical thickness asymmetry analysis contribute to detection of at-risk mental state and first-episode psychosis? A pilot study. *Radiology* 2009; 250(1): 212-21.
- Park JJ, Oh DR, Hong SP, Lee KW. Asymmetry analysis of the retinal nerve fiber layer thickness in normal eyes using optical coherence tomography. *Korean J Ophthalmol* 2005; 19(4): 281-7.
- Budenz DL. Symmetry between the right and left eyes of the normal retinal nerve fiber layer measured with optical coherence tomography (an AOS thesis). *Trans Am Ophthalmol Soc* 2008; 106: 252-75.
- Kafieh R, Rabbani H, Abramoff MD, Sonka M. Intra-retinal layer segmentation of 3D optical coherence tomography using coarse grained diffusion map. *Med Image Anal* 2013; 17(8):

- 907-28.
11. Qu G, Zhang D, Yan P. Information measure for performance of image fusion. *Electronics Letters* 2002; 38(7): 313-5.
 12. Jalili J, Rabbani H, Akhlaghi M, Kafieh R. Forming projection images from each layer of retina using diffusion map based OCT segmentation. *Proceedings of the 11th International Conference Information Science, Signal Processing and their Applications (ISSPA); 2012 Jul 2-5; Montreal, QC; 2012.*
 13. Sinthanayothin C, Boyce JF, Cook HL, Williamson TH. Automated localisation of the optic disc, fovea, and retinal blood vessels from digital colour fundus images. *Br J Ophthalmol* 1999; 83(8): 902-10.
 14. Chaudhuri S, Chatterjee S, Katz N, Nelson M, Goldbaum M. Detection of blood vessels in retinal images using two-dimensional matched filters. *IEEE Trans Med Imaging* 1989; 8(3): 263-9.
 15. Mujat M, Chan R, Cense B, Park B, Joo C, Akkin T, et al. Retinal nerve fiber layer thickness map determined from optical coherence tomography images. *Opt Express* 2005; 13(23): 9480-91.
 16. Boyer KL, Herzog A, Roberts C. Automatic recovery of the optic nervehead geometry in optical coherence tomography. *IEEE Trans Med Imaging* 2006; 25(5): 553-70.
 17. Chew EY, Klein ML, Ferris FL, III, Remaley NA, Murphy RP, Chantry K, et al. Association of elevated serum lipid levels with retinal hard exudate in diabetic retinopathy. *Early Treatment Diabetic Retinopathy Study (ETDRS) Report 22. Arch Ophthalmol* 1996; 114(9): 1079-84.

Archive of SID

Evaluation of Asymmetry of Retinal Nerve Fiber Layer and Total Retina in Right and Left Eyes of Normal Subjects Using Extracted Features from Optical Coherence Tomography

Tahereh Mahmudi¹, Raheleh Kafieh MSc², Hossein Rabbani PhD³,
Alireza Mehri Dehnavi PhD⁴, Mohammad Reza Akhlaghi MD⁵,
Khatereh Arbabian MD⁶, Mohammad Ahmadi⁷

Original Article

Abstract

Background: Early diagnosis of diseases is an important step in their treatment process, but it is difficult due to lack of satisfactorily sensitive imaging devices and difference in the parameters of the subjects. Asymmetry analysis of retinal nerve fiber layer thickness and total retinal thickness can provide a criterion for physicians to accomplish early diagnosis.

Methods: Data were collected from 50 normal subjects (aged 35 ± 10 years) by a Topcon model of 3D-OCT 1000. For this purpose, a pipeline of procedures was utilized; segmentation of retinal layers by diffusion map method, scaling operator, automatic localization of the center of macula, and calculation of mean and SD.

Findings: The maximum of average RNFL and total retina thickness in right and left eyes is seen in the perifoveal nasal, and the minimum is seen in the fovea. The results demonstrate an overall symmetry between the two eyes ($P > 0.05$). Tolerance limits in RNFL of normal subjects for 9 sectors (from 1 to 9), respectively, are 1.16 ± 0.99 , 2.43 ± 1.57 , 3.96 ± 2.08 , 1.11 ± 1.09 , 2.83 ± 1.66 , 3.09 ± 1.39 , 4.91 ± 1.79 , 0.82 ± 1.25 , and 3.31 ± 1.63 μm . Tolerance limits in total retina of normal subjects for 9 sectors, respectively, are 9.84 ± 2.75 , 3.60 ± 2.74 , 4.82 ± 3.23 , 3.33 ± 1.76 , 6.51 ± 3.69 , 3.23 ± 1.30 , 5.96 ± 2.62 , 2.79 ± 1.42 , 6.72 ± 2.57 μm .

Conclusion: Asymmetry analysis can be a criterion for early detection of diseases. In this study asymmetry analysis and tolerance limits were calculated.

Keywords: Optical coherence tomography, Retina, Asymmetry analysis

Citation: Mahmudi T, Kafieh R, Rabbani H, Mehri Dehnavi A, Akhlaghi MR, Arbabian Kh, et al. **Evaluation of Asymmetry of Retinal Nerve Fiber Layer and Total Retina in Right and Left Eyes of Normal Subjects Using Extracted Features from Optical Coherence Tomography.** J Isfahan Med Sch 2013; 31(247): 1185-93

* This paper is derived from a MSc thesis No. 392232 in Isfahan University of Medical Sciences.

1- MSc Student, Department of Bioelectric and Biomedical Engineering, School of Advanced Medical Technology AND Student Research Committee, Isfahan University of Medical Sciences, Isfahan, Iran

2- PhD Student, Bioelectric and Biomedical Engineering, School of Advanced Medical Technology AND Student Research Committee, Isfahan University of Medical Sciences, Isfahan, Iran

3- Associate Professor, The Medical Image and Signal Processing Research Center AND Department of Bioelectric and Biomedical Engineering, School of Advanced Medical Technology, Isfahan University of Medical Sciences, Isfahan, Iran

4- Associate Professor, Bioelectric and Biomedical Engineering, School of Advanced Medical Technology, Isfahan University of Medical Sciences, Isfahan, Iran

5- Associate Professor, Department of Ophthalmology, School of Medicine, Isfahan University of Medical Sciences, Isfahan, Iran

6- General Practitioner, Clinic of Diabetes, Feiz Hospital, Isfahan, Iran

7- Clinic of Ophthalmology, Feiz Hospital, Isfahan, Iran

Corresponding Author: Hossein Rabbani PhD, Email: h_rabbani@mui.ac.ir

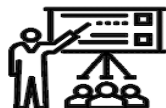SID



سرویس های ویژه



سرویس ترجمه تخصصی



کارگاه های آموزشی



بلاگ مرکز اطلاعات علمی



سامانه ویراستاری STES



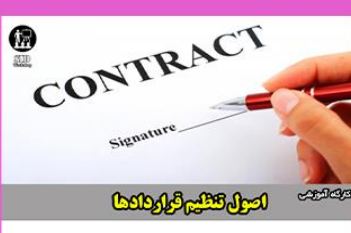فیلم های آموزشی

کارگاه های آموزشی مرکز اطلاعات علمی



مقاله نویسی علوم انسانی

مقاله نویسی علوم انسانی



اصول تنظیم قراردادها

اصول تنظیم قراردادها



آموزش مهارت های کاربردی در تدوین و چاپ مقاله

آموزش مهارت های کاربردی در تدوین و چاپ مقاله