

SID



سرویس های ویژه



سرویس ترجمه تخصصی



کارگاه های آموزشی



بلاگ مرکز اطلاعات علمی



سامانه ویراستاری STES



فیلم های آموزشی

کارگاه های آموزشی مرکز اطلاعات علمی



مقاله نویسی علوم انسانی



اصول تنظیم قراردادها



آموزش مهارت های کاربردی در تدوین و چاپ مقاله

گزارش مورد بیماری

Case Report

معرفی جوان مبتلا به گرفتاری کرونری بیماری کاوازاکی

دکتر سیما سیاح *

A patient with coronary complication of kawasaki disease

S. Sayah

□ Abstract:

Kawasaki disease or mucocutaneous lymph node syndrome in infants is a febrile disease which occurs before age of 10. Inflammatory coronary disease is a rare and late sequel in about 1% to 3% of patients and leads to aneurysm and coronary thrombosis in adolescence.

This is a report of a 25 year old man who referred to hospital with chest pain and symptoms of acute myocardial infarction. He was admitted to CCU. ECG showed acute Anterior MI and he received conventional treatment. Echocardiography in discharge showed 40% of EF with anteroapical LV wall akinesia. Coronary angiography was done and LAD aneurysm with EF about 40% was revealed. CABG and aneurysmectomy was also preformed. Pathologic report was compatible with latent phase of Kawasaki disease.

Keywords: Kawasaki, Aneurysm

□ چکیده

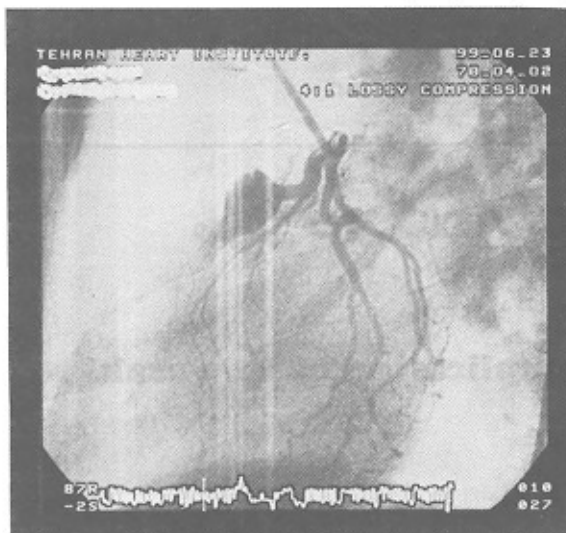
بیماری کاوازاکی یا سندرم لنف نود موکوکوتانوس یک بیماری تب دار در سن قبل از ۱۰ سالگی است. یکی از عوارض نادر و تاخیری این بیماری، التهاب کرونری در میان ۱-۳٪ بیماران است که منجر به آنوریسم و ترومبوز کرونری در دوره بلوغ می شود.

در این گزارش مردی ۲۵ ساله معرفی می شود که با درد سینه و علائم سکنه حاد قبلی در سی سی یو بستری شده است. الکتروکاردیوگرافی علائم سکنه حاد قدامی میوکارد را نشان داد و درمان معمول سکنه انجام گردید. در اکوکاردیوگرافی هنگام ترخیص، کسر جهشی میوکارد در حد ۴۰٪ بود و قسمت نوک بطن چپ بی حرکتی را نشان داد. در کرونری آنژیوگرافی انجام شده آنوریسم شریان نزولی قدامی چپ و کسر جهشی میوکارد ۴۰٪ مشخص شد. پیوند عروق کرونری و عمل برداشتن آنوریسم انجام شد. گزارش پاتولوژی با فاز نهفته بیماری کاوازاکی منطبق بود.

کلید واژه ها: کاوازاکی - آنوریسم

مقدمه :

(Left Anterior Descending , LAD) مشخص شد
(شکل شماره ۱).



این بیماری اولین بار در سال ۱۹۶۷ در ژاپن توضیح داده شد. بیماری به صورت یک ناراحتی تب‌دار قبل از سن ۱۰ سالگی اتفاق می‌افتد. واسکولیت وازووازوروم کرونری در ۲۰ درصد کودکانی که درگیری حاد دارند، به ایجاد آنوریسم کرونری منجر می‌شود و ثانوی به تشکیل ترمبوز، سکتة حاد و مرگ ناگهانی اتفاق می‌افتد. تظاهر تأخیری با ترمبوز و سکتة در محل آنوریسم هم ممکن است اتفاق بیفتد.

در پاتولوژی مرحله حاد نشان‌دهنده آنژیوت نکروزان است که قسمت میانی و خارجی شریان را در بر می‌گیرد. آنوریسم برخی از کودکان در سنین بالا مشخص می‌شود. لذا افتراق آنوریسم کرونری در بالغین در واقع همان کاوازاکی تشخیص داده نشده‌ای است که در دوران کودکی اتفاق افتاده است. به طور مثال کرونری آنژیوگرافی انجام شده در ۱۱۰۰ نفر در سنین ۴ ماهگی تا ۱۳ سالگی نشان داد که ۲۶۲ مورد (۲۴ درصد) این بیماری را داشته‌اند و آنوریسم در ۳۵/۵ درصد آنها دیده شده است. (۱)

معرفی بیمار :

آقای ۲۵ ساله به دنبال سوزش پشت جناغ و درد سینه به بیمارستان مراجعه می‌نماید و در الکترو کاردیوگرافی به عمل آمده با تشخیص سکتة حاد سطح قدامی میوکارد در سی‌سی‌یو بستری می‌شود. بیمار پس از طی دوران بستری در اکوی هنگام ترخیص ۴۰ درصد کسر جهشی میوکارد داشت. در کرونری آنژیوگرافی انجام شده آنوریسم شریان کرونری نزولی قدامی چپ

شکل ۱ : نمای آنوریسم شریان کرونری نزولی قدامی چپ

بورس‌های پاراکلینیک :

بیمار در طی بستری در سی‌سی‌یو، افزایش آنزیم

بروز ترومبوز کرونری اتفاق می افتد و منجر به ازمان آن می گردد.

در مقالات موارد بسیار اندکی از آنوریسم شریان اصلی کرونری گزارش شده است. به ویژه آنوریسم کرونری که تنه شریان اصلی، قسمت ابتدایی شریان نزولی قدامی و شریان چرخشی را نیز گرفتار کند گزارش نشده بود تا این که در گزارشی از آمریکا مردی با علامت درد آنژیینی هنگام فعالیت معرفی شد که در کرونری آنژیوگرافی، آنوریسم تنه شریان اصلی را داشت. (۶)

در گزارش دیگری از ژاپن، مردی ۱۹ ساله معرفی شد که آنوریسم وسیع کرونری و تنگی در کرونر راست به دنبال کاوازاکی داشت. این وضعیت منجر به حملات مکرر سکتة حاد میوکارد شد، ولی پس از آنژیوپلاستی و گذاشتن Stent کرونری، حوادث ایسکمیک به طور موفقیت آمیز کنترل گردید. (۷)

در گزارشی از مرگ ناگهانی یک مرد ۲۱ ساله، به دنبال کالبد شکافی آنوریسم بزرگ، کلسیفیه و ساکولار در شریان کرونری نزولی قدامی شناسایی و در بررسی آسیب شناسی تشخیص بیماری کاوازاکی گذاشته شد. (۲)

تنها یک مورد درگیری عروقی خارج از قلبی کاوازاکی گزارش شده که در مورد یک مرد ۴۲ ساله بود. این بیمار به دنبال سکتة میوکارد و تست ورزش مثبت پس از آن، تحت کرونری آنژیوگرافی قرار گرفت و بیماری کاوازاکی و آنوریسم هر سه رگ کرونری تشخیص داده شد. این بیمار دوسال قبل دچار آنوریسم شریان ایلیاک راست شده بود که تحت عمل جراحی قرار گرفته و بیماری کاوازاکی در وی تشخیص

CPK (Creatin Phosphokinase) و سپس سیر نزولی آن را داشت که بدون عارضه سپری شد. در اکوی انجام شده، ۴۰ درصد کسر جهش میوکارد و کاهش حرکات در ناحیه قدامی و نوک بطن چپ گزارش گردید. از لحاظ بررسی مسائل کلاژن و اسکولار و سایر تشخیص های افتراقی، آزمایش های زیر انجام شد:

FANA : Negative

Anticardio Lipin : Negative

ANCA : Negative

VDRL : Negative

بیمار به جراح قلب معرفی شد و تحت عمل آنوریسمکتومی شریان کرونری نزولی قدامی چپ همراه با پیوند این شریان قرار گرفت. سپس با شرایط خوب به آی سی یو منتقل و پس از طی دوران بستری با کسر جهشی میوکارد ۴۰ درصد مرخص شد.

بررسی پاتولوژی آنوریسم نکات زیر را نشان داد: غشاء فیبروتیک خارجی دیواره شریان توسط ماده فیبرینو و سلول های التهابی پوشیده شده بود. تخریب شدید و فقدان فیبرهای الاستیک، پرولیفراسیون شدید اندوتلیال و نسوواسکولاریزاسیون و شواهد ارگانیزاسیون اگزودای فیبرینی دیده شد. شواهد فوق مطابق با فاز نهفته بیماری کاوازاکی است و محتوای آنوریسم شامل ترومبوز ارگانیزه بوده است.

□ بحث و نتیجه گیری:

بیماری کاوازاکی به صورت یک ناراحتی تباردار در کودکان قبل از سن ۱۰ سالگی بروز می کند. براساس شواهد پاتولوژیک، پیشرفت بیماری ممکن است به چهار مرحله تقسیم شود که در مرحله دوم آنوریسم و

3. Etheridge SP , tans LY. Platelet glycoprotein IIb, IIIa receptor blockade therapy for large coronary aneurysm and thrombi in kawasaki disease. *cathet cardiovasc diagn* 1998 Nov ; 45 (3) : 264-8
4. Hurst. *The heart*. 9th Ed, New York, Mc Graw-Hill , 1998 : 2463-64
5. Lekuna I , larandodoitia E. Atherosclerotic coronary ectasia or a lymphomucocutaneous syndrome in an adult kawasaki diseases. *Rev Esp Cardiol* 1999 Jan ; 52 (1) : 63-6
6. Rahmatallah S, Khan LA. Bifurcation aneurysm of the leftmain CA involving LAD and LCX. *Angiology* 1999 may; 56(5): 417-20
7. Ueno T, Kai H. Coronary stent development in a young adult with kawasaki disease and recurrent MI. *clin cardiol* 1999 Feb ; 22 (2) : 147-9

داده شده بود. (۵)

گزارش جالب دیگری هم از یک دختر ۴ ماهه آمریکایی اعلام شد که به بیماری کاوازاکی با آنوریسم وسیع مبتلا شده بود و ترومبوز کرونری داشت. علاوه بر درمان‌های متداول از Abciximab (آنتاگونیست گلیکوپروتئین IIb / IIIa پلاکتی) و همچنین هپارین و وارفاین استفاده شده بود. نتیجه این درمان، از بین رفتن آنوریسم و ترومبوز پس از ۶ هفته بدون هیچ گونه عارضه‌ای بود. (۳)

مراجع:

1. Branwold. *The heart disease*. 5th Ed, philadelphia, W B Saunders, 1997, ch 45 : 1572-73
2. Eineschi V, Paglicci Reattell. LCA aneurysms in a young adult : a case of sudden death , a late sequelae of kawasaki disease. *Int J legal Med* 1999; 112(2): 120-3

SID



سرویس های ویژه



سرویس ترجمه تخصصی



کارگاه های آموزشی



بلاگ مرکز اطلاعات علمی



سامانه ویراستاری STES



فیلم های آموزشی

کارگاه های آموزشی مرکز اطلاعات علمی



مقاله نویسی علوم انسانی

مقاله نویسی علوم انسانی



اصول تنظیم قراردادها

اصول تنظیم قراردادها



آموزش مهارت های کاربردی در تدوین و چاپ مقاله

آموزش مهارت های کاربردی در تدوین و چاپ مقاله