

# SID



سرویس های ویژه



سرویس ترجمه تخصصی



کارگاه های آموزشی



بلاگ مرکز اطلاعات علمی



سامانه ویراستاری STES



فیلم های آموزشی

## کارگاه های آموزشی مرکز اطلاعات علمی جهاد دانشگاهی

کارگاه آنلاین  
بررسی مقابله ای متون (مقدماتی)

کارگاه آنلاین  
پروپوزال نویسی و پایان نامه نویسی

کارگاه آنلاین آشنایی با پایگاه های اطلاعات علمی بین المللی و ترند های جستجو

## Clinical Approaches of Retinal Diseases in Pregnancy

Rahimi Ardebili B, MD\*; Dehghan MH, MD

Ophthalmic Research Center, Shahid Beheshti University of Medical Sciences, Tehran, Iran

\* Corresponding author: ba.rahimi@gmail.com

Pregnancy leads to significant changes in the body, which potentially affect the retina. Pregnancy can induce disease such as that seen in hypertensive retinopathy and choroidopathy. It can cause exudative retinal detachments in the HELLP syndrome (hemolysis, elevated liver enzymes, and low platelets), disseminated intravascular coagulation (DIC), and thrombotic thrombocytopenic purpura (TTP), and provoke arterial and venous retinal occlusive disease. Pregnancy may also exacerbate pre existing retinal disease, such as idiopathic central serous chorioretinopathy (ICSC) and diabetic retinopathy. Special consideration needs to be exercised when treating pregnant patients in choosing medications, as well as in selecting diagnostic modalities and surgical methods.

**Keywords:** Exudative Retinal Detachment, Pregnancy, Retina

- Bina J Ophthalmol 2018; 24 (2): 128-132.

### رویکردهای بالینی بیماری‌های شبکیه در بارداری

دکتر بابک رحیمی اردبیلی<sup>۱</sup> و دکتر محمدحسین دهقان<sup>۲</sup>

در بارداری تغییرات قابل توجهی در بدن روی می‌دهد که بر شبکیه موثرند. بارداری ممکن است باعث بروز بیماری‌هایی در شبکیه مانند رتینوپاتی و کوروئیدوپاتی فشارخونی و نیز جداشدگی اگزوداتیو شبکیه در مواردی از جمله سندرم HELLP (همولیز، افزایش آنزیم‌های کبدی، افت پلاکت)، انعقاد داخل عروقی منتشر (DIC) و یا پورپورای ترومبوتیک با پلاکت پایین (TTP) گردد. هم‌چنین ممکن است انسداد عروق شریانی یا وریدی شبکیه در زمینه بارداری و یا تشدید بیماری‌های شبکیه‌ای قبلی مانند کوریورئینوپاتی سروزی ایدیوپاتی و رتینوپاتی دیابتیک رخ دهد. توجه خاص و آمادگی در زمان مواجهه با بیماران در دوره بارداری در انتخاب دارو و هم‌چنین روش‌های تشخیصی و جراحی ضروری است.

**کلمات کلیدی:** بارداری- جداشدگی اگزوداتیو شبکیه- شبکیه

- مجله چشم‌پزشکی بینا ۱۳۹۷؛ دوره ۲۴، شماره ۲: ۱۳۲-۱۲۸.

• پاسخ‌گو: دکتر بابک رحیمی اردبیلی (e-mail: ba.rahimi@gmail.com)

۱- فلوشیپ شبکیه- چشم‌پزشک- دانشگاه علوم پزشکی شهید بهشتی

۲- استاد- چشم‌پزشک- دانشگاه علوم پزشکی شهید بهشتی

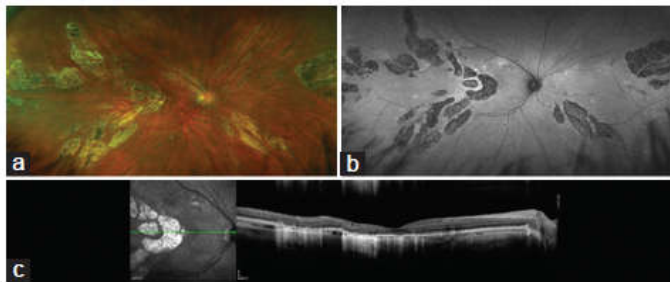
تهران- پاسداران- بوستان نهم- خیابان پایدارفرد (خیابان امیر ابراهیمی)- پلاک ۲۳- مرکز تحقیقات چشم (کد پستی: ۱۶۶۶۶)

اولیه بارداری کاهش و پس از آن افزایش می‌یابد و گاهی ممکن است به سطوح بالاتر از مقادیر طبیعی در سه ماهه سوم برسد. طی سه ماهه دوم و سوم، مقاومت به انسولین افزایش می‌یابد که باعث کاهش کنترل سطح قند می‌شود. هم‌چنین حجم خون افزایش

#### مقدمه

در دوران بارداری، بدن تحت تاثیر تغییرات فیزیولوژی، هورمونی و متابولیک قرار می‌گیرد که تمام این موارد ممکن است بر شبکیه تاثیرگذار باشند. فشارخون به صورت معمول در مراحل

و اکلامپسی اقدام نمود. ویژگی‌های پره‌اکلامپسی شامل افزایش فشارخون، ادم محیطی و پروتئین‌اوری می‌باشد. در حالی که اکلامپسی به حضور پره‌اکلامپسی و تشنج تعریف می‌گردد. یافته‌های ته چشم شامل انقباض آرتریولی، خونریزی‌های شبکیه، نقاط C-W، نواحی ادم در شبکیه و آگزوداهای لیپیدی می‌باشد (تصویر ۱). موارد شدیدتر ممکن است با مایع ساب‌رتینال ناشی از انفارکت مویرگ‌های کوروئیدی و یا وجود تورم و ایسکمی سرعصب بینایی همراه باشد. در بیشتر موارد، تغییرات به دنبال طبیعی شدن فشارخون قابل برگشت هستند که این طبیعی شدن پس از اتمام بارداری است، هرچند ممکن است نواحی کانونی از نازک‌شدگی شبکیه یا آتروفی کوروئید و شبکیه به دنبال انفارکت شبکیه و یا کوروئید باقی بماند (تصویر ۲).



تصویر ۲- تصویر چشم راست یک خانم ۳۴ ساله با کاهش بینایی از زمان عارضه‌دار شدن بارداری با پره‌اکلامپسی و نارسایی کلیوی ۱۰ ماه زودتر.

است آثار واضح تغییرات اپی‌تلیوم پیگمانته شبکیه برجای بماند. TTP نیز با جداشدگی آگزوداتیو شبکیه و نیز انسدادهای عروقی و یا خون‌ریزی‌های شبکیه‌ای همراهی دارد.

### بیماری‌های انسدادی عروق شبکیه

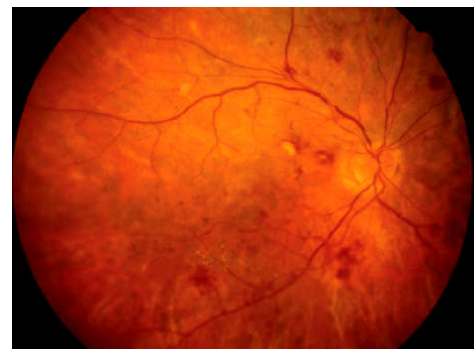#### انسداد شریانی

رتینوپاتی یورتسچرز مانند پس از زایمان معمولاً در بیست و چهار ساعت اول پس از خاتمه بارداری رخ می‌دهد و به طور معمول باعث افت دید دوطرفه شدید و دائمی می‌شود که علت آن وجود نواحی متعدد انفارکت شبکیه است که ماکولا را نیز درگیر می‌نماید (تصویر ۳). این ضایعه شبکیه معمولاً در بارداری‌های عارضه‌دار دیده می‌شود. هیچ روش درمانی شناخته شده‌ای برای این حالت وجود ندارد زیرا انفارکت در شبکیه قبل از این که علایم

یافته و به بالاترین مقدار خود در سه ماهه دوم می‌رسد. سطح کورتیزول خون در دوران بارداری افزایش می‌یابد. در نهایت باید به رخداد حالت بیش‌انعقادی اشاره نمود که خانم‌های باردار را مستعد تشکیل لخته می‌نماید. این تغییرات ممکن است موجب بروز بیماری‌هایی در شبکیه و یا تشدید بیماری‌های قبلی شود. در اینجا به مرور متون و نیز تجربه مرکز بالینی در خانم‌های باردار مبتلا به بیماری‌های شبکیه و یا بیماری‌های شبکیه و کوروئید که گاه در اثر بارداری بروز می‌کنند، می‌پردازیم.

### رتینوپاتی و کوروئیدوپاتی فشارخونی

در صورت مشاهده نشانه‌ها و علایم رتینوپاتی حاد ناشی از فشارخون در معاینه ته چشم باید بلافاصله به ارجاع بیمار برای ارزیابی و درمان سندرم‌های فشارخون بارداری یعنی پره‌اکلامپسی



تصویر ۱- تصویر رنگی فوندوس در یک بیمار با فشارخون ناشی از بارداری

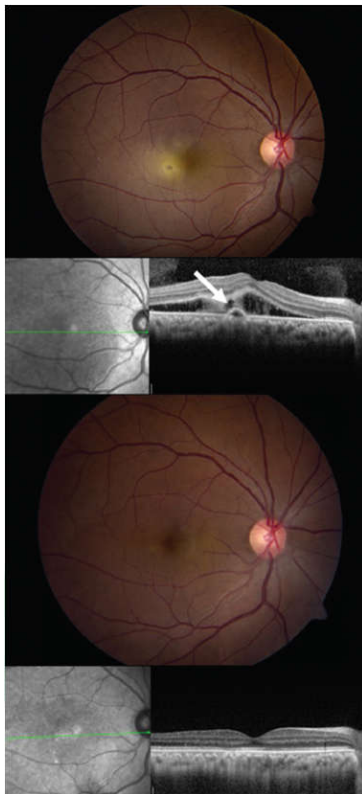### جداشدگی آگزوداتیو شبکیه

جداشدگی آگزوداتیو شبکیه در اثر بارداری را می‌توان در سندرم hella (همولیز، افزایش آنزیم‌های کبدی، افت پلاکت) یا DIC (انعقاد داخل عروقی منتشر) و یا TTP (پورپورای ترومبوتیک با پلاکت پایین) مشاهده نمود.

سندرم HELLP در پانزده درصد از خانم‌های دچار پره‌اکلامپسی رخ می‌دهد و با درصد بالایی از مرگ‌ومیر نوزاد همراه است. این بیماران ممکن است خود را با جداشدگی آگزوداتیو شبکیه دوطرفه و آگزوداهای زرد سفید رنگ ساب‌رتینال نشان دهند. در حال حاضر تنها درمان موثر، خاتمه فوری بارداری است.

در DIC ترومبوزها ممکن است عروق مویرگی کوروئیدی را مسدود کرده، باعث جداشدگی آگزوداتیو شبکیه گردند. زمانی که DIC درمان شد و جداشدگی آگزوداتیو شبکیه بهبود یافت، ممکن

مواردی که فیبرین در فووه‌آ یا نزدیک آن وجود ندارد و بیمار به انتهای بارداری نزدیک می‌شود، بیمار را تحت‌نظر گرفت و انتظار داشت پس از زایمان بهبودی رخ دهد. برای بیمارانی که فووه‌آ به واسطه فیبرین در خطر است منطقی است که فوتوکواگولاسیون حرارتی با لیزر مدنظر قرار گیرد که این درمان با هدایت معاینات فوندوس و تصویربرداری OCT در بارداری انجام می‌شود (تصویر ۴).

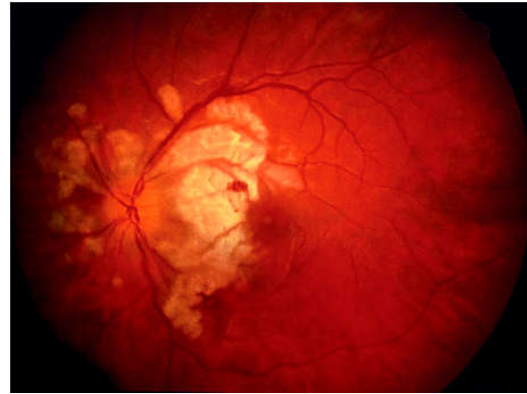

تصویر ۴- تصویر فوندوس (بالا) و OCT (پایین) از چشم راست در چشم یک خانم باردار در اواخر سه ماهه دوم حاملگی با رسوب ساب‌رتینال پیشرونده و حدت بینایی ۲۰/۶۰

### رتینوپاتی دیابتی

رتینوپاتی دیابتی در دوره بارداری اغلب پیشرونده است. در یک مطالعه آینده‌نگر، میزان پیشرفت رتینوپاتی در بیماران باردار مبتلا به دیابت تیپ ۱، دو برابر بیماران غیرباردار بود. پس از همگن‌سازی برای سطح HbA1c خون، بارداری با پیشرفت در بیماری رتینوپاتی دیابتی همراهی داشت. در مطالعه "دیابت در اوایل بارداری" نشان داده شد در رتینوپاتی غیرپرولیفراتیو متوسط، بر اساس معیار TDRS پنجاه و پنج درصد از بیماران در سطح رتینوپاتی، دو مرحله پیشرفت می‌کنند و بیست و نه درصد موارد به رتینوپاتی دیابتی پرولیفراتیو منجر می‌گردد.

بروز کند، رخ داده است. هرچند آمبولی مایع آمنیوتیک نیز می‌تواند آرتریول‌های شبکیه را مسدود نماید. این حالت بسیار نادر و به طور معمول کشنده می‌باشد.



تصویر ۳- تصویر فوندوس چشم چپ بیمار با از دست دادن شدید و دوطرفه بینایی که بلافاصله پس از تولد روی داده است.

### انسداد وریدی

بارداری باعث حالت بیش‌انعقادی در بدن می‌شود که ممکن است منجر به انسداد وریدی شبکیه شامل انسداد ورید شاخه‌ای و یا مرکزی گردد. انسدادهای وریدی شبکیه معمولاً در سه ماهه سوم یا دوره پس زایمان رخ داده و شبیه سایر انسدادهای وریدی در دوره غیرزایمانی می‌باشند. خطر رخداد انسداد وریدی شبکیه در دوره بارداری از ۰/۰۵ درصد تا ۱/۸ درصد تخمین زده شده است.

### بیماری‌های شبکیه و کوروئید که ممکن است در زمان بارداری تشدید شوند.

#### کوریورتنوپاتی سرور ایدیوپاتیک

بارداری به عنوان یک عامل شروع‌کننده دوره‌های فعال کوریورتنوپاتی سرور ایدیوپاتیک شناخته شده و شاید قسمتی از سازوکار این یافته، افزایش سطح کورتیزول خون در بارداری باشد. رسوب فیبرین در ناحیه ساب‌رتینال در بیماران با CSCR ایدیوپاتیک در نود درصد از افراد باردار و بیست درصد از افراد غیرباردار ایجاد می‌شود.

درمان این بیماران ممکن است چالش‌برانگیز باشد زیرا نتایج و عوارض احتمالی آنژیوگرافی فلوئورسین و فتودینامیک‌تراپی به خوبی در دوران بارداری مورد بررسی قرارنگرفته و اکثر پزشکان ترجیح می‌دهند از آن‌ها اجتناب ورزند. پیشنهاد می‌شود در

اطلاعات، پیشنهاد می‌شود این داروها فقط زمانی در فرد باردار به کار گرفته شوند که به علت نیاز مطلق به آنها مجبور به استفاده شویم. همچنین به پزشکان توصیه می‌گردد در مورد خانم‌هایی که در سنین باروری هستند قبل از تزریق ترکیبات AntiVEGF، آزمایش بارداری را در نظر داشته باشند.

### داروهای چشم پزشکی معمول

بسیاری از داروهایی که به طور معمول برای چشم پزشکی تجویز می‌شوند در بارداری مضر هستند. داروهای مسدودکننده گیرنده بتا ممکن است تراژونیک باشند و استازولامید با اسیدوز نوزادی همراهی دارد. آنالوگ‌های پروستاگلاندین در گروه C بارداری طبقه‌بندی می‌شوند (ناکافی بودن داده‌ها برای تعیین بی‌خطر بودن دارو) هرچند عوارض این داروها در مطالعات محدود انجام شده مشاهده نگردیده است.

### آنژیوگرافی

ترکیب رنگی فلئوروسین از جفت عبور کرده و در شیر مادر تا هفتاد و دو ساعت مشاهده شده است. براساس دانش فعلی، هیچ گزارشی از عوارض منفی مرگبار یا اثرگذار بر جنین از این ترکیب رنگی یافت نمی‌شود و در برخی موارد برای اندیکاسیون‌های غیر از چشم پزشکی در خانم‌های باردار مورد استفاده قرار می‌گیرد. گزارشی از عوارض جنینی وجود ندارد. توصیه می‌شود در خانم باردار تا آنجا که امکان دارد از OCT و OCT-Angiography به جای آنژیوگرافی تهاجمی استفاده شود.

### جراحی‌های زجاجیه و شبکیه

باید تا حد ممکن از جراحی غیرضروری در دوره بارداری پرهیز شود. در صورتی که عمل تهاجمی غیرقابل اجتناب باشد، پیشنهاد ما همراهی تیم جراحی زنان در تعیین برنامه (plan) درمانی و نیز حضور تیم زنان در بالین بیمار در موارد که عمل جراحی در دوره پایانی بارداری ضروری است، می‌باشد. در هر جا ممکن است بی‌حسی موضعی به جای بیهوشی عمومی استفاده شود. لیدوکائین یک داروی ایمن در دوره بارداری در نظر گرفته می‌شود، در حالی که بوپیواکائین یک دارو در گروه C بوده و ممکن است باعث برادیکاردی جنین گردد.

### نتیجه‌گیری

بدن طی بارداری تحت تاثیر تغییرات متعدد فیزیولوژیک و

در مطالعه "کارآزمایی کنترل دیابت و عوارض" (DCCT)، با این که رتینوپاتی دیابتی بیماران مبتلا به دیابت تیپ یک با سرعت بیشتری در بارداری رخ داد، خطر پیشرفت رتینوپاتی در طولانی مدت در کسانی که رتینوپاتی خفیف داشتند، تقریباً ناچیز بود. بیماران مبتلا به دیابت که قصد بارداری دارند باید قبل از باردار شدن و وقوع لانه‌گزینی، کنترل قند خون خود را به حداکثر برسانند. روش ترجیحی آکادمی چشم پزشکی بیانگر انجام معاینه ته چشم با مردمک گشاد در سه ماهه اول برای تمامی خانم‌های مبتلا به دیابت است و پی‌گیری‌های بعدی بر اساس شدت رتینوپاتی خواهد بود.

افرادی که مبتلا به رتینوپاتی غیرپرولیفراتیو متوسط هستند، باید هر سه تا شش ماه و افرادی که مبتلا به رتینوپاتی غیرپرولیفراتیو شدیدتر بوده و یا در مراحل پیشرفته‌تر هستند، باید هر یک تا سه ماه معاینه شوند. بررسی‌های پس از زایمان در سال اول نیز باید پیگیرانه‌تر از افراد عادی صورت گیرد. دیابت بارداری نیازمند معاینه چشم در دوره بارداری نیست.

در بیمارانی که در دوره بارداری، رتینوپاتی دیابتی پرولیفراتیو را نشان می‌دهند به طور عموم طی بارداری و در زمان تشخیص، باید فوتوکواگولاسیون پان‌رتینال انجام شود. پرهیز از داروهای anti-VEGF بسیار مهم است چرا که از نظر بی‌خطر بودن برای جنین مورد سوال می‌باشند.

تحت نظر گرفتن بیمار با ادم دیابتی ماکولا در حد خفیف روش مناسبی است چرا که ادم ممکن است به طور خودبخودی پس از اتمام بارداری بهبود یابد. برای ادم دیابتی نیازمند درمان، به علت مسائل ایمنی جنین، از درمان Anti-VEGF پرهیز می‌شود و درمان به روش فوتوکواگولاسیون لیزری و یا تزریق داخل زجاجیه استروئید توصیه می‌گردد.

### توصیه‌های کلی درمانی

#### ترکیبات داخل زجاجیه

تریامسینولون، با احتمال قوی داروی بی‌خطر در بارداری محسوب می‌شود. به علت مسائل اخلاقی در مطالعات در رابطه با ایمن بودن ترکیبات AntiVEGF در بارداری، امکان تجربه و داده کافی وجود ندارد. اگرچه موارد متعددی از گزارشات چند موردی مبنی بر بی‌ضرر بودن آن بر جنین در شرایطی که مادر به طور نادانسته تحت درمان قرار گرفته تا شش بار تزریق داخل زجاجیه نیز گزارش شده است.

بر مبنای خطرهایی که از نظر تئوری مطرح است و کم بودن

آگاهی حاصل کرده و آماده شناسایی و اقدامات درمانی در موارد بیماری‌های شبکه در بارداری باشند.

هورمونی قرار می‌گیرد که ممکن است باعث و یا تشدیدکننده مشکلات شبکه گردد. چشم‌پزشکان و کارشناسان بینایی‌سنجی و هم‌چنین تمامی پزشکان دخیل در درمان باید از این تغییرات

## منابع

- Petraglia F, D'Antona D. Maternal adaptations to pregnancy: Endocrine and metabolic changes. UpToDate, 2017. Available from: [www.uptodate.com/contents](http://www.uptodate.com/contents).
- Foley MR. Maternal adaptations to pregnancy: Cardiovascular and hemodynamic changes. UpToDate, 2017. Available from: [www.uptodate.com/contents](http://www.uptodate.com/contents).
- Sheth BP, Mieler WF. Ocular complications of pregnancy. *Curr Opin Ophthalmol* 2001;12:455-463.
- Blodi BA JM, Gass JDM, Fine SL, Joffe LM. Purtscher's-like retinopathy after childbirth. *Ophthalmology* 1990;97:1654-1659.
- Errera MH, Kohly RP, da Cruz L: Pregnancy-associated retinal diseases and their management. *Surv Ophthalmol* 2013;58:127-142.
- Sunness JS, Haller JA, Fine SL. Central serous chorioretinopathy and pregnancy. *Arch Ophthalmol* 1993;111:360-364.
- Klein BE, Moss SE, Klein R. Effect of pregnancy on progression of diabetic retinopathy. *Diabetes Care* 1990;13:34-40.
- Chew EY, Mills JL, Metzger BE, Remaley NA, Jovanovic-Peterson L, Knopp RH, et al. Metabolic control and progression of retinopathy. The Diabetes in Early Pregnancy Study. National Institute of Child Health and Human Development Diabetes in Early Pregnancy Study. *Diabetes Care* 1995;18:631-637.
- Effect of pregnancy on microvascular complications in the diabetes control and complications trial. The Diabetes Control and Complications Trial Research Group. *Diabetes Care* 2000;23:1084-1091.
- American Academy of Ophthalmology Retina/Vitreous Panel. Preferred Practice Pattern® Guidelines. Diabetic Retinopathy. San Francisco, CA: American Academy of Ophthalmology; 2016. Available from: [www.aao.org/ppp](http://www.aao.org/ppp).
- Polizzi S, Ferrara G, Restaino S, Rinaldi S, Tognetto D. Inadvertent use of bevacizumab in pregnant women with diabetes mellitus type 1. *J Basic Clin Physiol Pharmacol* 2015;26(2):161-163.
- Polizzi S, Mahajan VB. Intravitreal Anti-VEGF Injections in Pregnancy: Case Series and Review of Literature. *J Ocul Pharmacol Ther* 2015;31(10):605-610.
- Sullivan L, Kelly SP, Glenn A, Williams CP, McKibbin M. Intravitreal bevacizumab injection in unrecognized early pregnancy. *Eye (Lond)* 2014;28(4):492-494.
- Tarantola RM, Folk JC, Boldt HC, Mahajan VB. Intravitreal bevacizumab during pregnancy. *Retina* 2010;30(9):1405-1411.
- Schultz KL, Birnbaum AD, Goldstein DA: Ocular disease in pregnancy. *Curr Opin Ophthalmol* 2005;16:308-314.

# SID



سرویس های ویژه



سرویس ترجمه تخصصی



کارگاه های آموزشی



بلاگ مرکز اطلاعات علمی



سامانه ویراستاری STES



فیلم های آموزشی

## کارگاه های آموزشی مرکز اطلاعات علمی جهاد دانشگاهی

توجه: بررسی مقاله ای متون (مقدماتی)

کارگاه آنلاین  
بررسی مقابله ای متون (مقدماتی)

PROPOSAL  
پروپوزال

توجه: پروپوزال نویسی و پایان نامه نویسی

کارگاه آنلاین  
پروپوزال نویسی و پایان نامه نویسی

ISI  
Scopus

توجه: آشنایی با پایگاه های اطلاعات علمی بین المللی و ترند های جستجو

کارگاه آنلاین آشنایی با پایگاه های اطلاعات علمی بین المللی و ترند های جستجو