

مقاله تصویری (Photo Essay)

دکتر مریم آل‌طه: استادیار - چشم‌پزشک - دانشگاه علوم پزشکی شهید بهشتی

دکتر حمید فاتح مقدم: دستیار چشم‌پزشکی - دانشگاه علوم پزشکی شهید بهشتی

دکتر حمیدرضا حسنی: فلوشیپ قرنیه - چشم‌پزشک - دانشگاه علوم پزشکی شهید بهشتی

تهران - پاسداران - بوستان نهم - خیابان پایدارفرد (خیابان امیر ابراهیمی) - پلاک ۲۳ - مرکز تحقیقات چشم

• این مقاله در نشریه "Journal of Ophthalmology and Vision Research" سال ۲۰۱۲، شماره ۷، صفحات ۲۶۰-۲۵۷ منتشر شده است.

سندرم گاردنر (Gardner Syndrome)

تصاویر سی‌تی‌اسکن توده‌هایی با حدود مشخص و تراکم استخوانی منطبق با تشخیص استئوم را در منطقه اوربیت راست در مجاورت کانال اپتیک و در سلول‌های هوایی اتموئید دو طرف نشان داد (تصویر ۳). در تصویر رادیوگرافی جمجمه (X-Ray)، افزایش تراکم در فک تحتانی منطبق با استئوم مشهود بود (تصویر ۴). میدان بینایی بیمار طبیعی بود و هیچ علایمی از نوروپاتی فشاری عصب بینایی وجود نداشت (تصویر ۵).

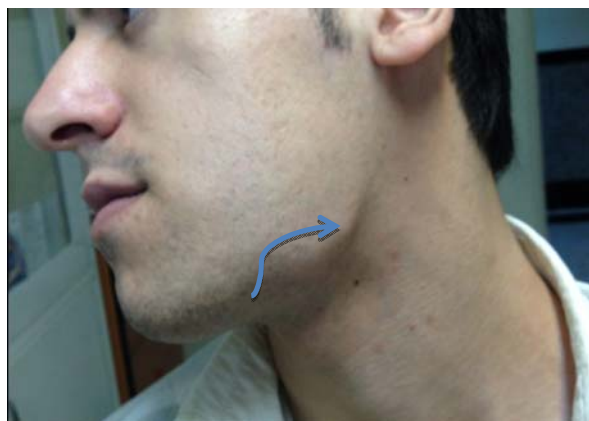نکته مهم در سابقه خانوادگی بیمار، فوت مادر در سن ۴۰ سالگی به علت یک بیماری ناشناخته معده - روده‌ای بود. وجود استئوم‌های متعدد همراه با سابقه فامیلی مشکوک، ظن تشخیصی سندرم گاردنر (Gardner) را مطرح نمود.

با توجه به ناراحتی‌های طولانی مدت شکمی، درد مزمن اپی‌گاستریک و سوء‌هاضمه، جهت بیمار گاستروازوفلوگوسکوپ انجام شد که پولیپ‌های متعدد بدون پایه در فوندوس و قسمت کاردیای معده و نیز پولیپ‌های کوچک در منطقه پیش‌پیلوریک معده را نشان داد (تصویر ۶).

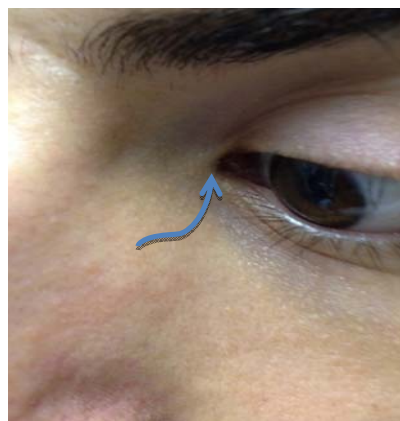
معرفی بیمار

مرد ۲۴ ساله‌ای با یک توده عمقی در قسمت سوپرانازال اوربیت چپ از حدود یک سال پیش به درمانگاه مراجعه نمود. وی هیچ‌گونه مشکل بینایی نداشت ولی وجود چندین توده سفت را در زاویه‌های سمت راست و چپ فک تحتانی گزارش می‌کرد. هم‌چنین سابقه یک توده مشابه در اوربیت راست را می‌داد که دو سال قبل طی جراحی خارج شده بود و در گزارش پاتولوژی "استئوم اوربیت راست" تشخیص داده شده بود.

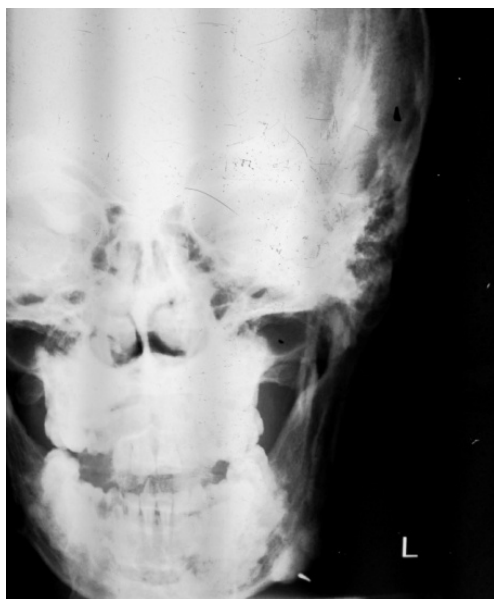معاینات چشم‌پزشکی در هر دو چشم دید کامل (۲۰/۲۰) بدون اختلال دید رنگ را نشان می‌داد. واکنش مردمکی هر دو چشم طبیعی و مارکوس‌گان (RAPD) منفی بود. فشار داخل چشمی (IOP)، معاینه اسلیت‌لامپ بیومیکروسکوپی و فوندوس طبیعی بود. در معاینه، در حرکات چشمی محدودیت حرکتی وجود نداشت و پروپتوز مشهود نبود. در لمس یک توده سفت غیرمتحرک با سطح صاف در قسمت عمقی سوپرانازال اوربیت چپ لمس می‌شد (تصویر ۱). ضایعات مشابه در زوایای راست و چپ فک تحتانی وجود داشت (تصویر ۲).



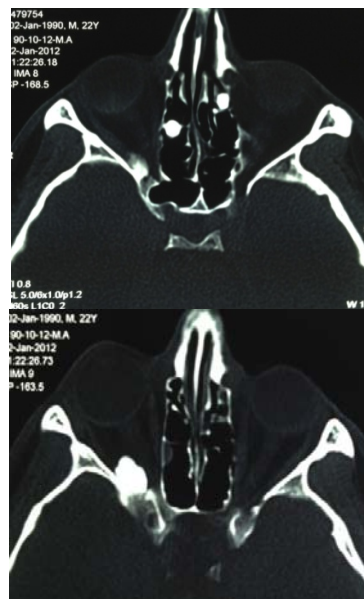
تصویر ۲ - توده سفت غیرمتحرک زاویه فک تحتانی چپ



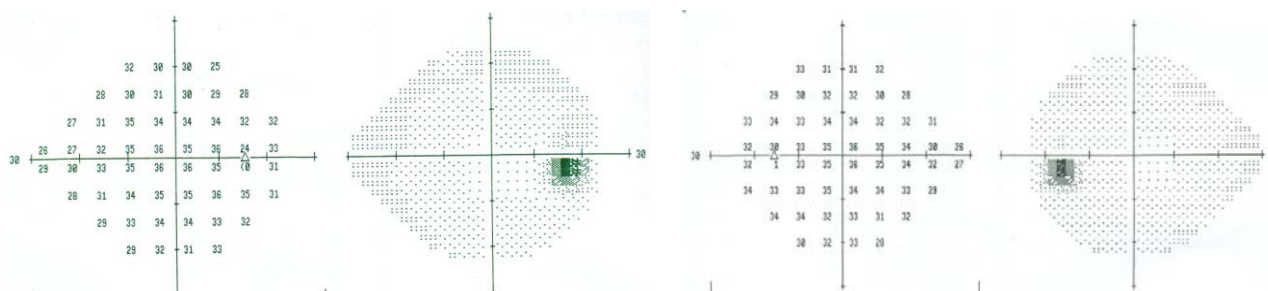
تصویر ۱ - توده عمقی سوپرانازال اوربیت چپ



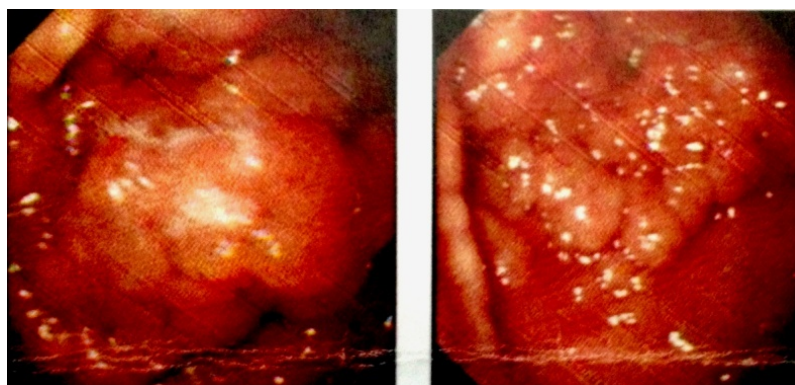
تصویر ۴- تصویر رادیوگرافی جمجمه (نمای کالدول) افزایش تراکم استخوانی زاویه فک تحتانی چپ را نشان می‌دهد که منطبق با تشخیص استئوم است.



تصویر ۳- توموگرافی کامپیوتری آگزیال: تصویر پایین، در مقطع میداوربیتال یک توده با حدود مشخص و تراکم استخوانی در منطقه خلفی دیواره جانبی اوربیت راست مشهود است که به نظر می‌رسد سر عصب بینایی و کانال اپتیک را تحت فشار قرار داده است. تصویر بالا: در مقطع بالاتر دو توده مشابه در سلول‌های هوایی سینوس‌های اتموئیدال راست و چپ مشهود است؛ توده قدامی‌تر در قسمت سوپرانازال اوربیت چپ قابل لمس بود.



تصویر ۵- میدان بینایی طبیعی راست و چپ بدون هیچ نورپاتی فشاری عصب اپتیک



تصویر ۶- اندوسکوپی فوقانی معده- روده‌ای که پولیپ‌های بدون پایه متعدد و چندلویی در معده و دوازدهه دیده می‌شود.

پولیپ‌های معده- روده‌ای، تشخیص داده نشود بنابراین معده، تیروئید، دندان‌ها، جمجمه و چشم‌های هر فرد مبتلا به پولیپ‌های معده- روده‌ای باید معاینه گردد. ارزیابی جهش‌های ژنتیکی MYH و APC جهت تمایز بیماران مبتلا به سندرم گاردنر (GS) و پولیپوز آدنوماتوز خانوادگی (FAP) توصیه می‌گردد، گرچه ممکن است این آزمایشات ارزش تشخیصی نامطمئن و محدودی داشته باشند^۱.

استئوم‌ها، شاه‌علامت تشخیصی سندرم گاردنر هستند که شایع‌ترین محل ایجاد آن‌ها فک تحتانی است. این ضایعات ممکن است در جمجمه، استخوان‌های بلند و سینوس‌های اطراف بینی (Paranasal) ایجاد شوند. سی‌تی‌اسکن می‌تواند جهت اندازه‌گیری دقیق ابعاد تومور به کار رود^۲.

پولیپ‌های مربوط به سندرم گاردنر ممکن است در هر قسمتی از دستگاه گوارش، از معده تا رکتوم و به ویژه در کولون انتهایی ایجاد شوند. پولیپ‌ها در زمان بلوغ شروع به شکل‌گیری می‌کنند ولی میانگین سنی تظاهرات علامت‌دار ۳۹ سالگی و این ضایعات ۱۰۰ درصد موارد خطر تبدیل به بدخیمی را دارند^۳. مشاهده تصادفی افزایش تراکم ضایعات استخوانی در تصاویر رادیوگرافی می‌تواند به تشخیص زودهنگام پولیپ‌ها قبل از آن که تغییرات بدخیمی روی دهند، منجر شود^۴.

سایر تومورها مانند کارسینوم پاپیلری تیروئید، آدنوم و آدنوکارسینوم غده فوق‌کلیه، کارسینوم هیپوتوسلولار، استئوسارکوم، کندروسارکوم، استئوکندروم، تومورهای تیروئید، تومورهای کبد و با شیوع کم‌تر هیپرتروفی لایه اپی‌تلیوم رنگدانه‌ای شبکیه (CHRPE) در همراهی با این سندرم گزارش شده‌اند^۴.

نتیجه‌گیری

بالغین جوان و بزرگسالان با استئوم‌های جمجمه‌ای یا دیگر تظاهرات مشکوک به سندرم گاردنر باید توسط کولونوسکوپی مورد بررسی قرار گیرند. تشخیص صحیح بیماری توسط یک چشم‌پزشک می‌تواند به اقدامات نجات‌دهنده زندگی بیمار بیانجامد.

با تشخیص اولیه سندرم گاردنر و پولیپوز آدنوماتوز خانوادگی (Familial Adenomatous Polyposis) بیمار مورد بررسی کولونوسکوپی قرار گرفت که پولیپ‌های بدون پایه (Sessile) متعدد را در سکوم و کولون بالارونده نشان داد؛ پس از نمونه‌برداری از ضایعات، تشخیص پاتولوژیک آدنوم توبولار با دیسپلازی درجه کم گزارش شد. هم‌چنین با انجام بررسی‌های ژنتیکی، تشخیص پولیپوز آدنوماتوز خانوادگی (FAP) قطعی شد و بیمار با توجه به خطر بالای سرطان کولورکتال، مورد جراحی کولکتومی قرار گرفت.

سندرم گاردنر

سندرم گاردنر (Gardner Syndrome) یک اختلال نادر اتوزوم غالب با نفوذ بالاست که نخستین بار توسط Gardner و همکاران در اوایل دهه ۱۹۵۰ توصیف شد. در حدود یک سوم موارد سندرم گاردنر در نتیجه یک جهش ژنتیکی خودبه‌خودی روی می‌دهند. جهش ژنتیکی در ژن MYH (۳۲۲-۱۳۴/۱) از یک طرف و عوامل محیطی (نظیر تغذیه، ورزش و استعمال دخانیات) از طرف دیگر، نقش مهمی در بیماری‌زایی سندرم گاردنر ایفا می‌کنند^۱. در حدود ۲۵ درصد بیماران، فاقد سابقه فامیلی بوده و الگوی وراثتی مشاهده نمی‌شود^۲. سندرم گاردنر یک زیرمجموعه از پولیپوز آدنوماتوز خانوادگی است که شامل پولیپ‌های معده- روده‌ای، کیست‌های غدد سباسه و تومورهای متعدد بافت نرم و سخت مانند استئوم (Osteoma) و اودنتوم (Odontoma) می‌باشد^۳.

تظاهرات بالینی سندرم گاردنر متنوع بوده و تشخیص بیماری برخلاف وجود علائم تشخیصی، اغلب به مدت‌های طولانی به تاخیر می‌افتد. علائم خارج روده‌ای ممکن است قبل از علائم روده‌ای ظاهر شوند و منجر به ارزیابی مناسب و درمان نجات‌دهنده زندگی بیمار گردد. تظاهرات خارج روده بزرگ شامل استئوم‌ها و هیپرتروفی مادرزادی اپی‌تلیوم پیگمانته شبکیه می‌باشند^۱.

ممکن است سندرم گاردنر در غیاب سابقه فامیلی خانوادگی یا

منابع

- 1- Gu GL, Wang SL, Wei XM, Bai L. Diagnosis and treatment of gardner syndrome with gastric polyposis: a case report and review of the literature. *World J Gastroenterol* 2008;14:2121-2123.
- 2- Silva CA, Moraes Pde C, Furuse C, et al. Gardner syndrome with no clinical family history. *J Craniofac Surg* 2009;20:1186-1189.
- 3- Oner AY, Poca S. Gardner's syndrome: a case report. *Br Dent J* 2006;200:666-667.
- 4- Bess MA, Adson MA, Elveback LR, Moertel CG. Rectal cancer following colectomy for polyposis. *Arch Surg* 1980;115:460-467.
- 5- Payne M, Anderson JA, Cook J. Gardner's syndrome, a case report. *Br Dent J* 2002;193:383-384.
- 6- Luk GD. Diagnosis and therapy of hereditary polyposis syndrome. *Gastroenterologist* 1995;3:153-167.

Surf and download all data from SID.ir: www.SID.ir

Translate via STRS.ir: www.STRS.ir

Follow our scientific posts via our Blog: www.sid.ir/blog

Use our educational service (Courses, Workshops, Videos and etc.) via Workshop: www.sid.ir/workshop