

تأثیر تزریق زیر تنونی کاربوپلاتین در درمان بیماران مبتلا به رتینوبلاستوم داخل چشمی

دکتر رضا کارخانه^۱، دکترناصح محمدی^۲، دکتر هرمز شمس^۳، دکتر پروانه وثوق^۴، منصور رضایی^۵ و ناصر ولایی^۶

چکیده

هدف: تعیین تاثیر تزریق زیر تنونی کاربوپلاتین در بیماران مبتلا به رتینوبلاستوم داخل چشمی مراجعه کننده به بیمارستان فارابی تهران طی سال های ۱۳۸۱-۱۳۷۹.

روش پژوهش: تحقیق به روش کارآزمایی بالینی مشابه سازی شده دوسوکور و تصادفی انجام شد. پس از معاینه چشمی کامل زیر بی هوشی و اطمینان از عدم مناسناز خارج چشمی، بزرگترین قطر قاعده و ارتفاع تومور در فوندوسکوپي بر اساس واحد قطر دیسک تخمین زده شد و ارتفاع تومور در اکوگرافی براساس میلی متر ثبت گردید. سپس چشمها بر اساس طبقه بندی Reese-Ellsworth در ۱۰ بلوک و در داخل هر بلوک به طور تصادفی در یکی از دو گروه قرار گرفتند. یک گروه تنها شیمی درمانی سیستمیک (شاهد) و یک گروه علاوه بر شیمی درمانی سیستمیک، تزریق زیر تنونی کاربوپلاتین (مورد) هم دریافت کردند. هر دو گروه حداقل ۶ دوره شیمی درمانی سیستمیک دریافت نمودند و در گروه مورد، حداقل ۴ بار تزریق زیر تنونی کاربوپلاتین نیز انجام شد. معاینات بعدی هر ۶ تا ۸ هفته تکرار می شد. با کاهش حجم تومور، درمان کانونی (فوکال) با لیزر فوتوکواگولیشن و کرایوتراپی در صورت لزوم به عمل می آمد. در صورت عدم پاسخ به درمان و پیشرفت بیماری، چشم تخلیه می شد.

یافته ها: تحقیق بر روی ۳۵ تومور در ۱۷ چشم از ۱۳ بیمار انجام شد. دو گروه از نظر سن، جنس، سمت درگیری، مرحله بیماری، نوع شیمی درمانی سیستمیک، تعداد جلسات شیمی درمانی و مدت پی گیری، مشابه بودند. در گروه شاهد، ۱۹ تومور در ۸ چشم و در گروه مورد، ۱۶ تومور در ۹ چشم مورد بررسی قرار گرفتند. در پایان مطالعه، میزان کاهش ارتفاع تومور در فوندوسکوپي در گروه شاهد $23/28 \pm 46/92$ درصد و در گروه مورد $17/4 \pm 63/12$ درصد بود. میزان کاهش ارتفاع تومور در اکوگرافی، در گروه شاهد $12/86 \pm 57/22$ درصد و در گروه مورد $29/85 \pm 61/73$ درصد بود. هم چنین میزان کاهش قطر قاعده تومور در گروه شاهد $19/6 \pm 47/32$ درصد و در گروه مورد $28/92 \pm 38/8$ درصد بود. میزان کاهش اندازه تومور در دو گروه تفاوت آماری معنی داری نداشت. در پایان پی گیری، در گروه شاهد یک چشم (۱۲/۵ درصد) و در گروه مورد ۳ چشم (۳۳/۳ درصد) تخلیه شدند. در ۴ چشم از گروه مورد، ضخیم شدن ملتحمه دیده شد.

نتیجه گیری: تزریق زیر تنونی کاربوپلاتین همراه با شیمی درمانی سیستمیک در مقایسه با شیمی درمانی سیستمیک به تنهایی، تاثیر بیش تری در درمان رتینوبلاستوم داخل چشمی ندارد. توصیه می شود مطالعاتی با حجم نمونه بیش تر در این زمینه صورت گیرد.

• پاسخ گو: دکتر رضا کارخانه

BLHSV: beta (subunit of) luteinizing hormone driven simian virus-40
EBRT: external beam radiotherapy
DD: disk diameter
OPEC: Vincristin, cyclophosphamide, etoposide, cisplatin
SRD: subretinal seeding
VEC: vincristin, etoposide, carboplatin

- ۱- دانشیار - چشم پزشکی - دانشگاه علوم پزشکی تهران
- ۲- دستیار - چشم پزشکی - دانشگاه علوم پزشکی تهران
- ۳- استاد - چشم پزشکی - دانشگاه علوم پزشکی تهران
- ۴- استاد - متخصص خون و انکولوژی کودکان - دانشگاه علوم پزشکی ایران
- ۵- دانشجو - PhD آمار زیستی - دانشگاه تربیت مدرس
- ۶- عضو هیات علمی دانشگاه علوم پزشکی شهیدبهشتی

تاریخ دریافت مقاله: ۱۱ فروردین ۱۳۸۲

تاریخ تایید مقاله: ۲۷ خرداد ۱۳۸۲

مقدمه

رتینوبلاستوم شایع‌ترین تومور اولیه داخل چشمی در کودکان با میزان بروز یک در ۱۵۰۰۰ تولد زنده است.^۱ درمان آن شامل تخلیه چشم و پرتودرمانی با دسته پرتو خارجی (EBRT) برای تومورهای بزرگ و کرایوتراپی، لیزردرمانی و پرتودرمانی پلاکی برای تومورهای کوچک می‌باشد.^{۲،۳}

راهبردهای درمانی طی سال‌های گذشته، پیوسته در تغییر بوده‌اند و هدف آن‌ها اجتناب از روش‌های تهاجمی و تخلیه چشم بوده است. روش‌های شیمی‌درمانی یعنی کمورداکشن (Chemoreduction) و کموترموتراپی، به‌تازگی نقش بسیار مهمی در درمان بیماری پیدا کرده‌اند و به عنوان تنها راهبرد موثر در حفظ چشم معرفی شده‌اند.^۴ با انجام شیمی‌درمانی می‌توان حجم تومور اولیه را کاهش داد و سپس با درمان‌های مکمل مانند لیزردرمانی، کرایوتراپی، ترموتراپی، کموترموتراپی و پرتودرمانی پلاکی، تومور را کاملاً از بین برد. داروهایی که برای کموتراپی و کمورداکشن مورد استفاده قرار می‌گیرند بیش‌تر شامل وینکریستین، اتوپوزاید، کاربوپلاتین و سیکلوفسفاماید می‌باشند.^{۳،۶}

با توجه به عوارض شیمی‌درمانی^{۷،۸}، به‌تازگی استفاده موضعی از داروهای سیتوتوکسیک به صورت تزریق داخل زجاجیه‌ای و پری‌اکولار مورد توجه قرار گرفته است. نشان داده شده است که تزریق پری‌اکولار کاربوپلاتین در پرمات‌ها به خوبی تحمل می‌شود و تزریق مقادیر متوالی کاربوپلاتین زیر ملتحمه در موش‌های ترانس‌ژنیک ۴۰-BLHSV مبتلا به رتینوبلاستوم، رشد تومور را مهار می‌کند.^۹ در یک گزارش، کاربوپلاتین پری‌اکولار در رتینوبلاستوم داخل چشمی انسان نیز مورد استفاده قرار گرفت و در کوتاه‌مدت موثر بود.^{۱۰}

در مطالعه حاضر تصمیم گرفتیم که طی یک کارآزمایی بالینی، تاثیر تزریق زیرتنونی کاربوپلاتین را در بیماران با تشخیص رتینوبلاستوم داخل چشمی مراجعه‌کننده به بیمارستان فارابی، از آذر ۱۳۷۹ لغایت بهمن ۱۳۸۱ بررسی کنیم.

روش پژوهش

این مطالعه به روش کارآزمایی بالینی مشابه‌سازی‌شده دوسوکور با انتخاب تصادفی و نمونه‌گیری با مراجعه مستمر

انجام شد. همه بیماران مورد مطالعه، تحت اکوگرافی B توسط دستگاه Nidek-US2500 قرار گرفتند و ارتفاع بزرگ‌ترین تومور برحسب میلی‌متر ثبت شد؛ توضیح این نکته ضروری است که ما امکان انجام اکوگرافی A Scan زیر بی‌هوشی را نداشتیم. برای هر بیمار CT-اسکن مغز و اربیت انجام شد. جزئیات مطالعه برای والدین شرح داده می‌شد و رضایت کتبی به منظور انجام مطالعه اخذ می‌گردید. سپس معاینه زیر بی‌هوشی در اتاق عمل انجام می‌شد و سگمان قدامی زیر میکروسکوپ مورد بررسی قرار می‌گرفت. پس از آن، تونومتری با استفاده از تونومتر شیوتز و فوندوسکوپی با افتالموسکوپ غیرمستقیم (Heine یا Topcon) و لنز Volk^{۳۰D} انجام می‌شد و در صورت درگیری سگمان قدامی، وجود یاخسته‌های توموری در اتاق قدامی، پیدایش عروق جدید روی عنیه، فشار داخل چشمی بالای ۲۱ میلی‌متر جیوه، هیپوپيون، پروپتوز، قطر قاعده تومور کم‌تر از DD ۲ و ارتفاع تومور کم‌تر از DD ۱ و علایم گسترش به خارج از گلوب در CT-اسکن، بیمار از مطالعه خارج می‌شد. در صورت وجود علایم فوندوسکوپی به نفع رتینوبلاستوم (توده آندوفیتیک یا اگزوفیتیک، به همراه کلسیفیکاسیون در CT-اسکن)، تشخیص قطعی رتینوبلاستوم داده می‌شد و بیش‌ترین قطر قاعده و بیش‌ترین ارتفاع تومور برحسب قطر دیسک یادداشت می‌گردید. وجود یافته‌های دیگر در معاینه از جمله جداشدگی سرروز شبکیه، seeding زیرشبکیه‌ای یا وجود مایع زیرشبکیه‌ای نیز ثبت می‌شد. مرحله بیماری براساس طبقه‌بندی Reese-Ellsworth مشخص می‌گردید و در یکی از بلوک‌های ۱۰ گانه (Vb, Va, IVb, IVa, IIIb, IIIa, IIb, IIa, Ib, Ia) قرار می‌گرفت و بیمار بر اساس جدول اعداد تصادفی، به یکی از دو گروه شیمی‌درمانی سیستمیک به تنهایی (شاهد) یا شیمی‌درمانی سیستمیک به همراه تزریق زیرتنونی کاربوپلاتین (مورد) تخصیص داده می‌شد.

در مطالعه رفرانس Abramson و همکاران، کاربوپلاتین را به صورت زیر ملتحمه‌ای مورد استفاده قرار دادند.^{۱۱} در مکاتبه‌ای که با ایشان داشتیم، عنوان داشتند که روش تزریق معمول آن‌ها زیرتنونی است لذا ما نیز به همین ترتیب عمل کردیم. نحوه تزریق کاربوپلاتین زیر تنون به این صورت بود که ابتدا از ویال کاربوپلاتین ۵۰ میلی‌گرمی با نشان Ebewe ساخت اتریش، مقدار ۲۰ mg / ۲ ml کشیده و با سرسوزن

شیمی‌درمانی با برنامه VEC، حداقل ۶ جلسه و با برنامه OPEC، حداقل ۸ جلسه بود. پاسخ به درمان بر مبنای پایان دوره پی‌گیری و صورت زیر تعریف شد: پاسخ کامل به معنی از بین رفتن کل توده توموری فعال، پاسخ نسبی به معنی باقی ماندن توده توموری فعال در بخشی از تومور و عود به معنی پیدایش مجدد توده توموری فعال در توموری که قبلاً به طور نسبی یا کامل پاسخ داده بود. در هر بار معاینه، عوارض درمانی ثبت می‌شد و پس از پایان حداقل نوبت‌های تزریق و شیمی‌درمانی، در صورت وجود تومور فعال، شیمی‌درمانی ادامه می‌یافت. پس از کاهش حجم تومور، لیزر درمانی یا کرایوتراپی به عمل می‌آمد. در برخی موارد که تومور پیش‌رفت می‌کرد، چشم تخلیه می‌شد.

فوتوکواگولیشن در ۳ ردیف در اطراف تومور به صورت confluent و با شدت chalky white انجام می‌شد. در هر بار پی‌گیری، معاینه توسط جراح شبکه که از گروه بیمار آگاهی نداشت، انجام می‌شد و تزریق توسط دستیار صورت می‌گرفت. تاثیر روش درمانی در هر گروه با آزمون t زوج و بین دو روش درمانی با آزمون t و تفاوت فراوانی برخی متغیرها در دو گروه با آزمون دقیق فیشر یا مان‌ویتنی مورد قضاوت آماری قرار گرفت.

شماره ۲۷ در فضای زیرتنون در ربع تحتانی و تمپورال تزریق می‌شد. آنتی‌بیوتیک و استروئید موضعی نیز برای ۱ هفته در گروه مورد، تجویز می‌گردید و بیمار به منظور ارزیابی بیش‌تر توسط متخصص انکولوژی کودکان، به بیمارستان حضرت علی اصغر (ع) ارجاع می‌شد. در آن مرکز پس از انجام معاینات بالینی، بررسی سیستمیک به صورت بیوشیمی‌خون، کامل ادرار، آزمایش‌های کبدی، اسپیراسیون مغز استخوان و بررسی مایع مغزی- نخاعی به منظور رد یا تایید متاستاز به عمل می‌آمد و در صورت نبود متاستاز، یکی از دو برنامه درمانی VEC (وین کریستین، اتوپوزاید، کاربوپلاتین) یا OPEC (وین کریستین، سیکلوفسفاماید، اتوپوزاید، سیس‌پلاتین) را دریافت می‌کرد. VEC در درگیری یک‌طرفه و OPEC در درگیری دوطرفه تجویز می‌شد (جدول ۱). متخصصین انکولوژی در برخی موارد با توجه به شمارش کامل خون بیمار، برنامه شیمی‌درمانی سیستمیک را تغییر می‌داد.

معاینات دوره‌ای هر ۸-۶ هفته انجام می‌شد که ابتدا با اکوی B، ارتفاع تومور دوباره برحسب میلی‌متر ثبت می‌گردید و در معاینه زیر بی‌هوشی با افتالموسکپی غیرمستقیم، ارتفاع تومور و بیش‌ترین قطر قاعده تومور برحسب قطر دیسک و نیز سایر یافته‌ها ثبت می‌گردید و در گروه مورد، دوباره کاربوپلاتین تزریق می‌شد. نوبت‌های تزریق، حداقل ۴ تزریق و

جدول ۱- برنامه‌های درمانی VEC و OPEC

روز	وینکریستین	اتوپوزاید	کاربوپلاتین
۰	+	+	+
۱	-	+	+

مقدار دارو: وینکریستین ۰/۰۵ mg/kg، اتوپوزاید ۵ mg/kg، کاربوپلاتین ۱۸/۶ mg/kg

روز	وینکریستین	اتوپوزاید	سیس‌پلاتین	سیکلوفسفاماید
۰	+	-	-	+
۱	-	-	+	-
۴	-	+	-	-

مقدار دارو: وینکریستین ۱/۵ mg/m^۲، سیکلوفسفاماید ۶۰۰ mg/m^۲، سیس‌پلاتین ۶۰ mg/m^۲، اتوپوزاید ۱۵۰ mg/m^۲

VEC: vincristin, etoposide, carboplatin; OPEC: vincristin, cyclophosphamide, etoposide, cisplatin

یافته‌ها

الف) گروه شیمی‌درمانی سیستمیک به تنهایی (گروه شاهد)

تحقیق بر روی ۱۹ تومور در ۸ چشم از ۸ بیمار شامل ۴ پسر و ۴ دختر با دامنه سنی ۷ تا ۳۰ ماه (۸/۹ ± ۱۵/۳۸ ماه) انجام شد. ویژگی‌های بالینی و برنامه درمانی این بیماران در جدول (۲) آمده است. بیماری در یک مورد یک‌طرفه بود. سابقه مثبت بیماری در خانواده وجود نداشت. بیماری در دو چشم (۲۵ درصد) تک‌کانونی بود. دو چشم در مرحله Vb، ۲ چشم در مرحله IV (یک مورد مرحله IVa و یک مورد مرحله IVb)، ۳ چشم در مرحله III (یک چشم در مرحله IIIa و دو چشم در مرحله IIIb) و یک چشم در مرحله IIa بودند. تعداد جلسات شیمی‌درمانی از ۶ تا ۱۶ جلسه با متوسط $۸/۱ \pm ۲/۰۳$ متغیر بود.

پنج بیمار تحت درمان با برنامه VEC قرار گرفتند که پس از ۶ دوره، در یک مورد (بیمار ۴) به OPEC تبدیل شد. سه بیمار از ابتدا برنامه OPEC دریافت کردند که در یک مورد (بیمار ۲) بعد از ۱۰ دوره، به VEC تبدیل گردید. متوسط ارتفاع تومور در

فوندوسکوپیی برحسب قطر دیسک، در ابتدای درمان $۴/۳۴ \pm ۲/۵۹$ بود که پس از درمان و در انتهای پی‌گیری به $۲/۰۳ \pm ۱/۱۶$ رسید که نشان‌دهنده $۲۳/۲۸ \pm ۴۶/۹۲$ درصد کاهش بود ($P=۰/۰۱۴$). متوسط ارتفاع تومور در اکوگرافی در ابتدا $۵/۵۷ \pm ۲/۵۴$ میلی‌متر بود که در انتهای پی‌گیری به $۲/۳۶ \pm ۱/۲۰$ میلی‌متر رسید و $۵۷/۲۲ \pm ۱۲/۸۶$ درصد کاهش یافت ($P<۰/۰۰۱$). متوسط بیش‌ترین قطر قاعده تومور در ابتدا $۸/۷۱ \pm ۶/۱۶$ قطر دیسک بود و در انتهای پی‌گیری به $۴/۰۳ \pm ۳/۰۳$ رسید که نشان‌دهنده $۴۷/۳۲ \pm ۱۹/۶$ درصد کاهش بود ($P=۰/۰۲۶$).

دوره پی‌گیری از ۱۰ تا ۱۵ ماه و به طور متوسط $۱۲/۵ \pm ۲$ ماه طول کشید. در دوره درمان، برای ۳ چشم فوتوکواگولیشن با لیزر و برای یک چشم کرایوتراپی انجام شد. در پایان، در ۳ چشم (معادل ۳۷/۵ درصد) پاسخ کامل، در ۳ چشم نسبی و در یک چشم (معادل ۱۲/۵ درصد) عود وجود داشت و یک چشم نیز تخلیه شد. عارضه خاصی در این گروه مشاهده نگردید.

جدول ۲- ویژگی‌های بالینی، برنامه درمانی و پاسخ نهایی در ۸ چشم از ۸ بیمار گروه شاهد

چشم	سن (ماه)	مرحله تومور	الگوی رشد	تعداد کانون تومور	تعداد تومور	SRD	SRS	تعداد جلسات شیمی‌درمانی (برنامه)	لیزر درمانی	کرایوتراپی	پی‌گیری (ماه)	پاسخ نهایی
۱	۷	IVb	EN	چند	۵	-	+	۷ (VEC)	-	-	۱۰	کامل
۲	۱۰	IIIa	EN	چند	۲	+	-	۱۰ (OPEC) ۶ (VEC)	+	-	۱۵	عود
۳	۷	IIa	EN	چند	۳	-	-	۸ (OPEC)	+	-	۱۵	نسبی
۴	۲۰	Vb	EN	چند	۳	+	-	۶ (VEC) ۱۰ (OPEC)	-	+	۱۴	کامل
۵	۷	IVb	I	چند	۲	-	+	۸ (OPEC)	-	-	۱۰	نسبی
۶	۲۴	IIIb	EN	یک	۱	-	-	۶ (VEC)	+	-	۱۲	نسبی
۷	۱۸	IIIb	EN	چند	۱	-	-	۱۱ (VEC)	-	-	۱۲	کامل
۸	۳۰	Vb	I	یک	۲	-	-	۱۰ (VEC)	-	-	۱۲	تخلیه

SRD: subretinal seeding; SRS: serous retinal detachment; EN: Endophytic; I: infiltration; VEC: vincristin, etoposide, carboplatin; OPEC: vincristin, cyclophosphamide, etoposide, cysplatin

نشان‌دهنده $63/12 \pm 17/4$ درصد کاهش بود ($P < 0/001$). متوسط ارتفاع تومور در اکوگرافی ابتدایی $9/01 \pm 3/43$ میلی‌متر بود که در پایان پی‌گیری به $3/68 \pm 4/14$ میلی‌متر رسید و $61/73 \pm 29/85$ درصد کاهش یافت ($P = 0/004$). بیش‌ترین قطر قاعده تومور در ابتدا $9/38 \pm 2/95$ قطر دیسک بود که در پایان پی‌گیری به $5/36 \pm 2/99$ رسید و $38/8 \pm 28/92$ درصد کاهش یافت ($P = 0/004$).

لیزر درمانی در دو چشم انجام شد و کرایوتراپی در یک چشم صورت گرفت. از ۹ چشم که در این گروه قرار داشتند در پایان پی‌گیری، ۳ چشم (معادل ۳۳/۳ درصد) تخلیه شدند که هر سه در مرحله Vb بودند و یک مورد الگوی رشد منتشر داشت. هم‌چنین ۳ چشم پاسخ کامل و ۳ چشم پاسخ نسبی دادند. ضخیم شدن ملتحمه و محدود شدن حرکات غیرفعال گلوب در ۴ چشم که حداقل ۶ نوبت تزریق دریافت کرده بودند مشاهده شد و یک چشم از این ۴ چشم که ۷ نوبت تزریق دریافت کرده بود، به صورت خفیف دچار آتروفی چربی دور اربیت شد.

ب) گروه شیمی‌درمانی سیستمیک همراه با تزریق زیرتنونی کاربوپلاتین (گروه مورد)

تحقیق بر روی ۱۶ تومور در ۹ چشم از ۹ بیمار شامل ۴ پسر و ۵ دختر با دامنه سنی ۷ تا ۴۸ ماه و متوسط سنی $19/11 \pm 17/2$ ماه انجام شد. ویژگی‌های بالینی و برنامه درمانی این بیماران در جدول (۳) آمده است. بیماری در ۵ مورد یک‌طرفه بود. سابقه خانوادگی تنها در یک مورد مثبت بود. در ۵ چشم، بیماری در مرحله Vb، در ۲ چشم در مرحله III (یک چشم در مرحله IIIa و یک چشم در مرحله IIIb) و در ۲ چشم در مرحله IIb بود. تعداد دوره‌های شیمی‌درمانی از ۶ تا ۱۶ بار و به طور متوسط $9/6 \pm 4/1$ بار متغیر بود. درمان در یک بیمار (بیمار ۴) پس از ۱۰ دوره OPEC، به VEC تبدیل شد. تعداد تزریق زیرتنون، بین ۵ تا ۱۵ و به طور متوسط $7/6 \pm 3/1$ تزریق بود. بیماران از ۱۰ تا ۲۷ ماه و به طور متوسط $14/5 \pm 5/05$ ماه پی‌گیری شدند. متوسط ارتفاع تومور در فوندوسکوپی پیش از شروع درمان $6/27 \pm 2/38$ قطر دیسک بود و در پایان پی‌گیری به $2/13 \pm 1/16$ قطر دیسک رسید که

جدول ۳- ویژگی‌های بالینی، برنامه درمانی و پاسخ نهایی در ۹ چشم از ۹ بیمار گروه مورد

چشم	سن (ماه)	مرحله تومور	الگوی رشد	تعداد تومور	تعداد تومور	SRD	SRS	تعداد تزریق	تعداد جلسات شیمی‌درمانی (برنامه)	لیزر درمانی	کرایوتراپی	پی‌گیری (ماه)	پاسخ نهایی
۱	۴۸	Vb	EN	یک	۱	+	-	۱۰	۱۴ (VEC)	-	-	۱۴	تخلیه
۲	۲۴	Vb	EN	یک	۱	-	-	۱۵	۶ (VEC)	+	-	۲۷	کامل
۳	۷	IIIb	EN	یک	۲	+	-	۶	۶ (VEC)	-	-	۱۰	کامل
۴	۱۰	Vb	EN	چند	۳	-	-	۸	۱۰ (OPEC) ۶ (VEC)	-	-	۱۵	تخلیه
۵	۱۲	Iib	EN	یک	۱	-	-	۵	۸ (VEC)	+	-	۱۲	نسبی
۶	۴۸	Vb	EN	یک	۳	+	-	۷	۱۵ (VEC)	-	-	۱۴	تخلیه
۷	۷	IIIa	EN	یک	۱	-	-	۶	۸ (OPEC)	-	+	۱۵	نسبی
۸	۹	Iib	EN	یک	۱	-	-	۶	۶ (VEC)	-	-	۱۴	کامل
۹	۷	Vb	I	چند	۳	-	-	۶	۸ (OPEC)	-	-	۱۰	نسبی

SRD: subretinal seeding; SRS: serous retinal detachment; EN: Endophytic; I: infiltration; VEC: vincristin, etoposide, Carboplatin; OPEC: vincristin, cyclophosphamide, etoposide, cisplatin

ج- مقایسه دو روش درمانی

تحقیق در مجموع روی ۳۵ تومور در ۱۷ چشم از ۱۳ بیمار شامل ۸ چشم در گروه شیمی درمانی سیستمیک تنها (شاهد) و ۹ چشم در گروه شیمی درمانی سیستمیک همراه با تزریق زیرتنونی کاربویلاتین (مورد) انجام شد. بیماران دو گروه از نظر توزیع سنی و جنسی، مشابه بودند. بیماری در گروه شاهد، در ۷ چشم (معادل ۸۷/۵ درصد موارد) و در گروه مورد در ۴ چشم (معادل ۴۴/۴ درصد موارد) دوطرفه بود اما این تفاوت براساس آزمون دقیق فیشر معنی دار نبود ($P=0.131$). مرحله بیماری نیز براساس آزمون مان ویتنی در دو گروه مشابه بود.

دو گروه از نظر SRS, SRD, نوع شیمی درمانی سیستمیک مورد استفاده و تعداد جلسات شیمی درمانی مشابه بودند. مدت پی گیری نیز در دو گروه یکسان بود ($P=0.20$). ارتفاع اولیه تومور در اکوگرافی، در گروه شاهد به طور معنی داری کم تر از گروه مورد بود ($P=0.35$) اما در فوندوسکوپ، ارتفاع تومور و نیز بیشترین قطر قاعده تومور در دو گروه، در آغاز درمان اختلاف معنی داری نداشتند. ارتفاع تومور در فوندوسکوپ یا اکوگرافی و قطر قاعده تومور در فوندوسکوپ، بعد از درمان نیز از نظر میزان کاهش در مقایسه بین دو گروه، تفاوت معنی داری نداشتند (جدول ۴ تا ۶).

جدول ۴- ارتفاع (ضخامت) تومور در اکوگرافی قبل و بعد از درمان در دو گروه

گروه	قطر قاعده تومور (mm)	پیش از درمان	پس از درمان	درصد کاهش	میزان P (آزمون t زوج)
شاهد (n=۸)	۵,۵۷±۲,۵۴	۲,۳۶±۱,۲۰	۵,۷۲±۱۲,۸۶	۰,۰۰۱	
مورد (n=۹)	۹,۰۱±۱۳,۴۳	۳,۶۸±۴,۱۷	۶۱,۷۳±۲۹,۸۵	۰,۰۰۴	
میزان P (آزمون t)		۰,۳۵	۰,۴۰	۰,۶۹	

جدول ۵- ارتفاع (ضخامت) تومور در فوندوسکوپ قبل و بعد از درمان در دو گروه

گروه	قطر قاعده تومور (DD)	پیش از درمان	پس از درمان	درصد کاهش	میزان P (آزمون t زوج)
شاهد (n=۸)	۴,۳۴±۲,۵۹	۲,۰۳±۱,۱۶	۴,۹۲±۲۳,۲۸	۰,۰۱۴	
مورد (n=۹)	۶,۲۷±۲,۳۸	۲,۱۳±۱,۱۶	۶۳,۱۲±۱۷,۴	۰,۰۰۱	
میزان P (آزمون t)		۰,۱۳	۰,۸۸	۰,۱۲	

DD: disk diameter

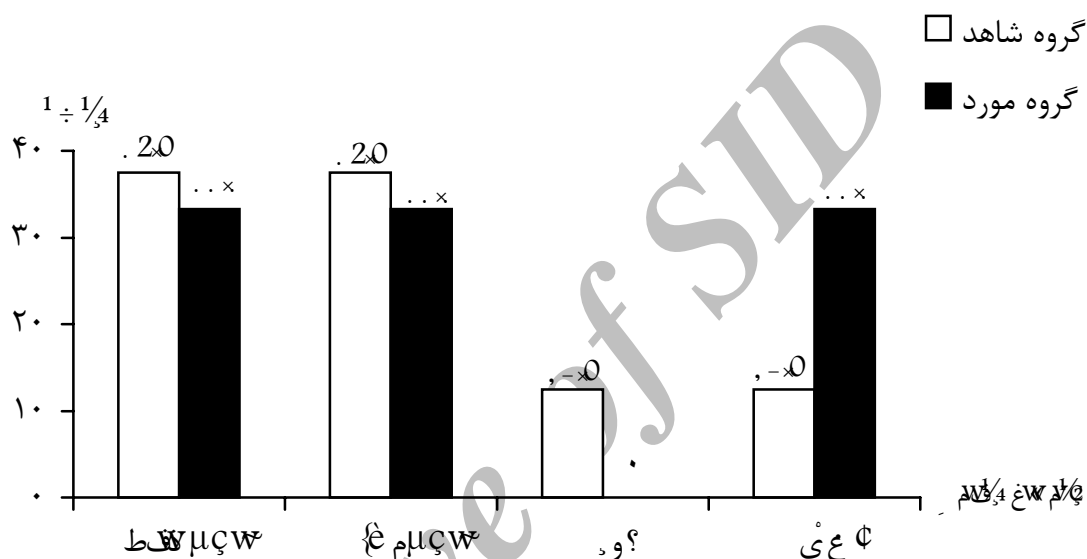
جدول ۶- بیشترین قطر قاعده تومور در فوندوسکوپ قبل و بعد از درمان در دو گروه

گروه	قطر قاعده تومور (DD)	پیش از درمان	پس از درمان	درصد کاهش	میزان P (آزمون t زوج)
شاهد (n=۸)	۸,۷۱±۶,۱۶	۴,۰۳±۳,۰۳	۴۷,۳۲±۱۹,۶۰	۰,۰۲۶	
مورد (n=۹)	۹,۳۸±۲,۹۵	۵,۳۶±۲,۹۹	۳۸,۸±۲۸,۹۲	۰,۰۰۴	
میزان P (آزمون t)		۰,۷۷	۰,۳۷	۰,۴۹	

DD: disk diameter

درصد عود وجود داشت اما در گروه مورد عود وجود نداشت (نمودار ۱). این تفاوت‌ها از نظر آماری معنی‌دار نبودند.

درصد تخلیه چشم در گروه شاهد (۱۲/۵ درصد) و گروه مورد (۳۳/۳ درصد) بود. پاسخ کامل در گروه شاهد، ۳۷/۵ درصد و در گروه مورد، ۳۳/۳ درصد بود. در گروه شاهد ۱۲/۵



نمودار ۱- توزیع فراوانی نسبی سرانجام درمانی بیماران به تفکیک دو گروه

همکاران در سال ۱۹۹۹ در یک مطالعه غیرمقایسه‌ای (مطالعه فاز I/II)، ۱۳ چشم از ۱۱ بیمار را تحت درمان با کاربوپلاتین زیرملتحمه‌ای قرار دادند که برای هر چشم به طور متوسط سه بار تزریق انجام شد و فاصله بین تزریق‌ها به طور متوسط ۲۱ روز بود. البته برخی بیماران قبلاً درمان‌های دیگر از جمله پرتودرمانی و شیمی‌درمانی سیستمیک هم گرفته بودند. آن‌ها در نهایت نشان دادند که از ۵ چشم با درگیری زجاجیه، ۳ چشم که امکان ارزیابی پاسخ به درمان در آن‌ها وجود داشت، پاسخ خوب دادند و از ۵ چشم با تومورهای شبکیه، دو چشم پاسخ دادند. عارضه‌ای جدی نیز گزارش نشد؛ تنها در یک مورد آتروفی عصب بینایی مشاهده شد و آن هم بیماری بود که هم‌زمان تحت درمان‌های کانونی دیگر (فوتوکواگولیشن و

بحث

تحقیق نشان داد که در بیماران مبتلا به رتینوبلاستوم داخل چشمی، استفاده از تزریق زیرتنونی کاربوپلاتین به همراه شیمی‌درمانی سیستمیک نسبت به شیمی‌درمانی سیستمیک تنها، تاثیر بیش‌تری در کاهش حجم تومور ندارد. یک گزارش نشان داده بود که تزریق نوبت‌های متوالی کاربوپلاتین زیرملتحمه‌ای در موش‌های ترنسژنیک مبتلا به رتینوبلاستوم، در ۵۰ درصد موارد رشد تومور را مهار می‌کند^۹. در مطالعه ما در گروه شاهد، در ۳ چشم (معادل ۳۷/۵ درصد) پاسخ کامل و در ۳ چشم (معادل ۳۳/۳ درصد) پاسخ کامل در گروه مورد نیز در ۳ چشم (معادل ۳۳/۳ درصد) پاسخ کامل و در ۳ چشم پاسخ نسبی وجود داشت. Abramson و

۱۲ ماه در گروه شاهد بود و احتمالاً در صورت پی‌گیری طولانی‌مدت، نتایج این مطالعه به نتایج ما نزدیک‌تر می‌شد. Shield و Gunduz در مطالعه خود بر روی ۱۱ چشم با مرحله ۷ بیماری نشان دادند که پس از ۶ جلسه کمورداکشن با VEC و درمان کانونی با پی‌گیری ۲۸ ماه، میزان نیاز به تخلیه چشم یا EBRT، ۲۵ درصد بوده است.^{۱۳} Freidman در مطالعه‌ای مشابه گزارش کرد که ۲۳ درصد چشم‌ها نیاز به تخلیه یا EBRT پیدا کردند.^{۱۴}

در مطالعه قبلی ما که به منظور بررسی اثر کاربویلاتین داخل زجاجیه‌ای انجام شد، شیمی‌درمانی سیستمیک به تنهایی در ۷۵ درصد از چشم‌ها و شیمی‌درمانی سیستمیک با تزریق داخل زجاجیه‌ای کاربویلاتین، در ۹۱ درصد از چشم‌ها باعث حفظ کره چشم گردید. در آن مطالعه، چشم‌ها به طور متوسط در مراحل پایین‌تری از درگیری قرار داشتند و مدت پی‌گیری نیز کوتاه‌تر از مطالعه حاضر بود.^{۱۵}

از جمله نقاط قوت مطالعه ما، طراحی آن به صورت کارآزمایی بالینی تصادفی‌شده مشابه‌سازی‌شده می‌باشد و از جمله محدودیت‌های آن، وجود دو برنامه شیمی‌درمانی سیستمیک مختلف و کم بودن تعداد نمونه‌ها، فراهم نبودن امکان استفاده هم‌زمان از اکوگرافی A در زمان معاینه زیربیهوشی می‌باشند. به علاوه این امکان وجود داشت که در چشم‌هایی که تزریقات مکرر دریافت کرده‌اند، پزشک معاینه‌کننده از روی ظاهر چشم حدس بزند که در گروه تزریق است و blind بودن وی مخدوش شود.

نتیجه‌گیری و پیشنهاد

اگرچه شیمی‌درمانی سیستمیک در کاهش اندازه تومور و حفظ کره چشم موثر است اما استفاده هم‌زمان از تزریق زیرتنونی کاربویلاتین سبب افزایش کارایی درمان نمی‌شود. توصیه می‌شود مطالعات بعدی در این زمینه با حجم نمونه بیش‌تری انجام شوند.

کرایوتراپی) نیز قرار داشت و این احتمال داده شد که آتروفی عصب بینایی به آن علت بوده باشد. یک مورد آتروفی چربی دور اربیت هم در چشمی که ۷ بار تزریق در آن انجام شده بود، گزارش گردید.^{۱۰}

در مطالعه ما از ۸ چشم در گروه شاهد، در نهایت یک چشم (معادل ۱۲٫۵ درصد) تخلیه شد و درصد تخلیه برای چشم‌هایی که در مرحله ۷ قرار داشتند، ۵۰ درصد بود. در گروه مورد، در پایان ۳ چشم (معادل ۳۳٫۳ درصد) نیاز به تخلیه پیدا کردند و درصد تخلیه در چشم‌های دارای درگیری مرحله ۷، ۶۰ درصد بود. ما در مطالعه خود هیچ موردی از آتروفی عصب بینایی یا عارضه خاص دیگر را مشاهده نکردیم. تنها در ۴ چشم که حداقل ۶ بار تزریق انجام شد، نشانه‌هایی از ضخیم شدن یا فیبروز ملتحمه مشاهده شد.

Shield در مطالعه‌ای، ۵۲ چشم را تحت درمان کمورداکشن (Chemoreduction) به صورت ۶ جلسه VEC با یا بدون درمان کمکی قرار داد و بیماران را به مدت یک سال از شروع درمان پی‌گیری کرد و گزارش نمود که به طور کلی ۲۲ درصد از چشم‌ها نیاز به EBRT یا تخلیه پیدا کردند. در گروهی که درمان کمکی نیز گرفته بودند، هیچ چشمی نیاز به تخلیه پیدا نکرد.^{۱۱} Shield در مطالعه بعدی خود که در سال ۲۰۰۲ منتشر شد، تعداد بیش‌تری چشم (۱۵۸ چشم) را تحت درمان کمورداکشن ۶ جلسه‌ای VEC و درمان کانونی قرار داد و به مدت بیش‌تری نسبت به مطالعه قبلی، یعنی ۲۸ ماه پی‌گیری کرد. در پایان، میزان تخلیه شدن در چشم‌های با درگیری مرحله ۷، ۵۳ درصد بود^{۱۲} که اندکی کم‌تر از نتیجه مطالعه ماست. این اختلاف می‌تواند به دلیل تعداد کم‌تر بیماران در مطالعه ما باشد.

Gallie و همکاران در مطالعه‌ای که مدت پی‌گیری بیماران کوتاه و حدود ۴ ماه بود، نشان دادند که میزان عاری بودن از عود در مرحله Vb معادل ۸۸ درصد است^۶ که از نتایج درمان در مطالعه ما بهتر است. به هر حال، مدت پی‌گیری بیماران در مطالعه ما طولانی‌تر و به طور متوسط ۱۴ ماه در گروه مورد و

منابع

- 1- Finger PT, Czechonska G, Demivel H, Rausen A. Chemotherapy for retinoblastoma: a current topic. *Drugs* 1999;58:983-996
 - 2- Shields JA, De Potter P. New treatment modalities for retinoblastoma. *Curr Opin Ophthalmol* 1990;7:20-26.
 - 3- Roatry JD, Mc Lean IW, Zimmermann LE. Incidence of second neoplasms in patients with bilateral retinoblastoma. *Ophthalmology* 1988;95:1983-1987.
 - 4- Shields CH, Shields JA, Needle M. Combined chemoreduction and adjuvant treatment for intraocular retinoblastoma. *Ophthalmology* 1997;104:2101-2111.
 - 5- Gunalp I, Gnnduz K, Arslan-Y. Retinoblastoma in Turkey: treatment and prognosis. *Jpn J Ophthalmol* 1996;40:95-102 (Abstract).
 - 6- Gallie BL, Budning A, Deboer G, Thiessen JJ, Koren G, Jerjee Z, et al. Chemotherapy with focal therapy can cure intraocular retinoblastoma without radiotherapy. *Arch Ophthalmol* 1996;114:1321-1328.
 - 7- Mendelson ME, Abramson DH, Madden T, Tong W, Tran HT, Dunkel IJ. Intraocular concentration of chemotherapeutic agents after systemic or local administration. *Arch Ophthalmol* 1998;116:1209-1212.
 - 8- Draper GI, Sanders BM, Kingstone JE. Second primary neoplasm in patients with retinoblastoma. *Br J Cancer* 1986;53:661-671.
 - 9- Murray TG, Cicciarelli N, OBrien JM, Hernandez E, Muller RL, Smith BJ, et al. Subconjunctival carboplatin therapy in the treatment of transgenic murine retinoblastoma. *Arch Ophthalmol* 1997; 115:1286-1290.
 - 10- Abramson DH, Frank CM, Dunkel IJ. A phase I/II study of subconjunctival carboplatin for intraocular retinoblastoma. *Ophthalmology* 1999;106:1947-1950.
 - 11- Shields CL, De Potter P. Chemoreduction in the intial management of intra ocular retinoblastoma. *Arch Ophthalmol* 1996;114:1330-1338.
 - 12- Shields CL, Honavar GS, Meadows TA, Shields JA, Demrici H, Singh A, et al. Chemoreduction plus focal therapy for retinoblastoma: factors predictive of need for treatment with external beam radiotherapy or enucleation. *Am J Ophthalmol* 2002;133:657-664.
 - 13- Gunduz K, Shields CL, Shields JA, Meadows AT, Gross N, Cater J, et al. The outcome of chemoreduction treatment in patients with Reese-Ellsworth group V retinoblastoma. *Arch Ophthalmol* 1998;116:1613-1617.
 - 14- Friedman DL, Himelstein B, Shield CL. Chemoreduction and local ophthalmic therapy for intraocular retinoblastoma. *J Clin Oncol* 2000;18:2-17.
- ۱۵- کارخانه رضا، مرادی مقدم مرضیه، شمس هرمز، وثوق پروانه، ولائی ناصر. بررسی تاثیر تزریق داخل ویتراهی کاربوپلاتین در بیماران مبتلا به رتینوبلاستوم داخل چشمی. بینا ۱۳۷۹؛ سال ششم، شماره دوم: ۹۵-۱۰۵.