

## نتایج درازمدت جراحی ملانوم خلفی کورویید

دکتر رضا کارخانه<sup>۱</sup>، دکتر هرمز شمس<sup>۲</sup>، دکتر حسین یزدی‌زاده<sup>۳</sup>، دکتر مهدی نیلی احمدآبادی<sup>۴</sup> و ناصر ولانی<sup>۵</sup>

### چکیده

**هدف:** تعیین نتایج بینایی و میزان مرگ و میر ناشی از متاستاز در بیماران مبتلا به ملانوم خلفی کورویید که در بیمارستان فآزایی تهران تحت عمل جراحی برداشتن موضعی تومور از طریق زجاجیه قرار گرفتند.

**روش پژوهش:** تحقیق به روش کارآزمایی بالینی از نوع مقایسه قبل و بعد، بر روی ۲۰ چشم از ۲۰ بیمار که براساس یافته‌های افتالموسکوپي غیرمستقیم و اولتراسونوگرافی A و B، مبتلا به ملانوم خلفی کورویید بودند، انجام شد. تومورهایی برای جراحی انتخاب شدند که بر اساس معیارهای COMS (Collaborated Ocular Melanoma Study) اندازه متوسط داشتند. پس از اطمینان از عدم انتشار خارج چشمی تومور و نیز متاستاز دوردست، با اخذ رضایت‌نامه آگاهانه، بیماران تحت عمل جراحی ویتراکتومی قرار گرفتند و تومورها به طور کامل تخلیه شدند. ویژگی‌های بیماران و تومور، دید قبل و بعد از عمل، عوارض حین و بعد از عمل، میزان زنده ماندن بیماران و میزان تخلیه چشم در طول مدت پی‌گیری بررسی شدند.

**یافته‌ها:** بیماران شامل ۱۳ مرد و ۷ زن در سنین  $47.1 \pm 16$  سال بودند و مدت پی‌گیری  $67.4 \pm 36.1$  ماه بود. پنج چشم (۲۵ درصد) تخلیه شدند که در دو چشم به علت خون‌ریزی شدید حین عمل، یک چشم به علت عود موضعی تومور در حاشیه محل تومور قبلی، یک چشم به علت پیدایش کانون جدید تومور و یک چشم بدون درک نور به علت درد غیر قابل تحمل، عمل تخلیه صورت گرفت. پانزده چشم (۷۵ درصد) حفظ شدند. یک بیمار (۵ درصد) به علت متاستاز به کبد فوت کرد. دید ۲۰ چشم قبل از عمل، در ۱۸ چشم (۹۰ درصد)  $20/200$  یا کم‌تر و در ۲ چشم (۱۰ درصد) بیش‌تر از  $20/200$  بود. در ۱۵ چشم حفظ‌شده بعد از عمل، دید در ۱۴ چشم (۹۳/۳ درصد)  $20/200$  یا کم‌تر و در یک چشم (۶/۷ درصد) بیش‌تر از  $20/200$  بود.

**نتیجه‌گیری:** به نظر می‌رسد که برداشتن موضعی تومور از طریق زجاجیه در موارد انتخابی مبتلایان به ملانوم خلفی کورویید، درمان مناسبی برای بقای بیماران با حفظ کره چشم در درازمدت باشد. تحقیقات بیش‌تر در این زمینه توصیه می‌شود.

• مجله چشم‌پزشکی بینا ۱۳۸۲؛ سال ۹، شماره ۲: ۱۲۹-۱۲۲.

### • پاسخ‌گو: دکتر رضا کارخانه

- ۱- دانشیار- چشم‌پزشک- دانشگاه علوم پزشکی تهران
  - ۲- استاد- چشم‌پزشک- دانشگاه علوم پزشکی تهران
  - ۳- استادیار- چشم‌پزشک- دانشگاه علوم پزشکی ارومیه
  - ۴- استادیار- چشم‌پزشک- دانشگاه علوم پزشکی تهران
  - ۵- عضو هیات علمی دانشگاه شهید بهشتی
- تهران- خیابان کارگر- میدان قزوین- بیمارستان فآزایی  
تاریخ دریافت مقاله: ۶ بهمن ۱۳۸۱  
تاریخ تایید مقاله: ۴ آبان ۱۳۸۲

## مقدمه

ملانوم کورویید شایع‌ترین تومور بدخیم اولیه داخل چشم در بزرگسالان است.<sup>۱</sup> میزان بروز آن تقریباً ۶ مورد در یک میلیون جمعیت در سال گزارش شده است.<sup>۲-۴</sup> درمان مناسب ملانوم کورویید برای سالیان متمادی مورد بحث بوده است. تا دهه ۱۹۸۰، درمان استاندارد ملانوم کورویید تخلیه چشم بود.<sup>۱</sup> طی ۲۰ سال گذشته، درمان‌های جایگزین به منظور حفظ چشم بدون عارضه جانبی تهدیدکننده بقای بیمار و یا درمان‌های مکمل تخلیه چشم در موارد تومورهای بزرگ برای افزایش طول زندگی بیماران پیشنهاد گردیده است.<sup>۵-۷</sup> برحسب اندازه و گسترش تومور، راه‌های درمانی معمول شامل معاینه دوره‌ای تومور، فوتوکواگولیشن، پرتودرمانی، گرمادرمانی، برداشتن موضعی تومور و تخلیه چشم می‌باشند.<sup>۸،۹</sup> دو روش درمانی که امروزه اغلب به کار گرفته می‌شوند عبارتند از تخلیه چشم و براکی‌تراپی با پلاک اپی‌اسکلرال.<sup>۲</sup>

برداشتن موضعی تومور از طریق زجاجیه (اندورزکشن) یکی از روش‌های درمانی است که به دلیل مورد بحث بودن و نیز دشواری روش جراحی، توسط تعداد کمی از جراحان انجام می‌شود.<sup>۹</sup> به هر حال چندین گزارش از این روش درمانی در دسترسند. برداشتن موضعی تومور از طریق ویتراکتومی به عنوان یک روش جایگزین برای اعمال جراحی خارج چشمی تومور ملانوم خلفی و نیز برای اجتناب از نوروپاتی ناشی از اشعه در درمان تومورهایی که در مجاورت عصب می‌باشند، معرفی شده است.<sup>۱۰-۱۲</sup> در صورت عدم درمان، انتشار دوردست تومور باعث مرگ بیماران می‌گردد. بیش‌ترین میزان متاستاز دوردست ملانوم کورویید، ۲-۳ سال بعد از تخلیه چشم می‌باشد و بیماران مبتلا به متاستاز دوردست به ندرت بیش از یک سال زنده می‌مانند.<sup>۲</sup>

به نظر می‌رسد که میزان متاستاز و مرگ و میر در روش‌های تخلیه چشم، پرتودرمانی و حتی برداشتن موضعی تومور با هم مشابه باشند.<sup>۱۳-۱۹</sup> با توجه به محدودیت‌هایی که در زمینه پرتودرمانی برای درمان ملانوم خلفی کورویید در کشور ما وجود دارد و نیز مراجعه دیرهنگام بیماران و ضخیم

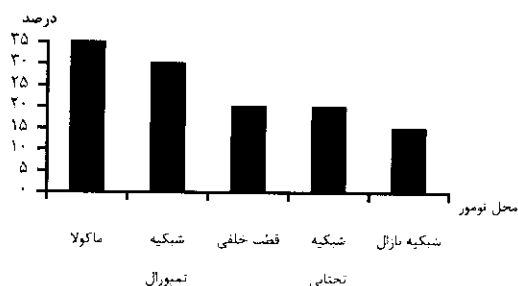
بودن تومورها، تخلیه چشم تنها درمان انتخابی برای بسیاری از این بیماران محسوب می‌شود. بر این اساس، عمل جراحی اندورزکشن تومور را از سال ۱۳۷۲ در بیمارستان فارابی به عنوان یک عمل جایگزین تخلیه چشم انجام داده‌ایم و پیش‌تر نتایج درمانی کوتاه‌مدت آن را روی ۱۰ بیمار مبتلا به ملانوم خلفی کورویید گزارش کرده‌ایم.<sup>۲۰</sup> اکنون نتایج دراز مدت بینایی و مرگ و میر ناشی از انتشار تومور را با این روش درمانی در ۲۰ بیمار از سال ۱۳۷۲ تاکنون گزارش می‌کنیم.

## روش پژوهش

تحقیق به روش کارآزمایی بالینی از نوع مقایسه قبل و بعد، بر روی ۲۰ بیمار مبتلا به ملانوم خلفی کورویید انجام شد. تشخیص تومور براساس یافته‌های افتالموسکوپی غیرمستقیم و اولتراسونوگرافی A و B داده شد. بزرگ‌ترین قطر قاعده و ارتفاع تومور (براساس واحد قطر دیسک)، محل دقیق تومور و وجود مایع زیر شبکیه، مشخص شدند و تومورها براساس معیارهای COMS (Collaborated Ocular Melanoma Study) طبقه‌بندی گردیدند.<sup>۱۱،۱۵</sup> بیمارانی وارد مطالعه شدند که هیچ‌گونه نشانه‌ای از گسترش تومور به داخل اسکلرا و یا متاستاز دوردست براساس آنزیم‌های کبدی در سرم و نیز اسکن کبد و پرتونوگرافی قفسه سینه نداشتند و شک به انتشار خارج چشمی تومور با انجام CT-اسکن یا MRI جمجمه و اریبت رد شد. نوع بیماری، خطرات بالقوه آن، درمان‌های جایگزین، روش جراحی و عوارض آن برای بیماران توضیح داده شد و رضایت آگاهانه برای جراحی کسب گردید. سن، جنس، چشم مبتلا، دید قبل از عمل و مشخصات تومور بررسی گردید.

بیماران تحت عمل جراحی ویتراکتومی عمیق، رتینوتومی و برداشتن تومور و تزریق روغن سیلیکون براساس روش ارایه‌شده توسط دکتر پیمان<sup>۲</sup> قرار گرفتند. در صورتی که کدورت عدسی مانع دید جراح می‌شد، هم‌زمان جراحی آب‌مروراید نیز انجام می‌گرفت. نمونه موجود در کاست (cassette) ویتراکتومی برای بررسی آسیب‌شناسی سلولی ارسال گردید. بعد از عمل، بیماران در روز اول و هفتم و سپس ماهانه به مدت ۳ ماه و

در درجه بعد، شبکیه تمپورال به تنهایی یا به همراه درگیری سایر نواحی به میزان ۳۰ درصد بودند.



نمودار ۱- توزیع ۲۰ بیمار مبتلا به ملانوم کورویید براساس محل تومور

آسیب‌شناسی تومورها شامل ۱۴ مورد (۷۰ درصد) ملانوم بدخیم، ۲ مورد (۱۰ درصد) تومور ملانوسیتیک، یک مورد (۵ درصد) نئوپلاسم ملانوتیک و یک مورد (۵ درصد) تومور پیگمانته بود و ۲ مورد (۱۰ درصد) فاقد یافته بدخیم بودند. بزرگ‌ترین قطر قاعده تومورها کم‌تر از ۱۶ میلی‌متر (میانگین  $12 \pm 2.3$  میلی‌متر) و حداقل ضخامت آن‌ها بیش‌تر از ۷ میلی‌متر (میانگین  $8.88 \pm 0.77$  میلی‌متر) بود. عوارض حین عمل شامل ۲ مورد خون‌ریزی شدید بودند که منجر به تخلیه چشم شدند.

اعمال جراحی مجدد عبارت بودند از ۳ مورد جراحی آب‌مروراید، ۲ مورد تخلیه روغن سیلیکون که در یکی از آن‌ها منجر به پارگی مجدد شبکیه و ویتراکتومی دوباره گردید و ۳ مورد تخلیه دیورس چشم شامل یک مورد عود تومور در حاشیه محل تومور قبلی، یک مورد پیدایش کانون جدید تومور چهار سال بعد از عمل اول و یک مورد چشم دردناک بدون درک نور به دنبال کراتوپاتی ناشی از روغن سیلیکون هفت سال بعد از عمل اول. یک مورد متاستاز به کبد طی ۲۴ ماه پی‌گیری روی داد که منجر به فوت بیمار شد.

میزان دید قبل و بعد از عمل، در جدول (۲) ارائه شده است. در ۸ مورد میزان دید بعد از عمل تغییر نکرد، در ۳ مورد کاهش و در ۴ مورد افزایش داشت.

بعد هر ۶ ماه یک بار معاینه شدند. برای ارزیابی متاستاز دوردست، آزمایش‌های عملکرد کبد در سه ماهه اول بعد از عمل، هر ماه و بعد از آن هر ۶ ماه یک بار انجام شد. در صورت غیرطبیعی بودن آزمایش‌های عملکرد کبد، اسکن کبد درخواست می‌شد. عوارض حین عمل شامل خون‌ریزی و عوارض دیورس شامل آب‌مروراید، ادم قرنیه و جداسازی شبکیه نیز بررسی شدند. میزان عدم تخلیه چشم در مدت پی‌گیری با آزمون sign مورد قضاوت آماری قرار گرفت.

### یافته‌ها

تحقیق روی ۲۰ چشم از ۲۰ بیمار شامل ۱۳ مرد و ۷ زن با میانگین سنی  $47.1 \pm 16$  سال (۲۲ تا ۷۰ سال) انجام شد. عمل ویتراکتومی، ۱۰ مورد در چشم راست و ۱۰ مورد در چشم چپ انجام شد. در ۴ مورد نیز جراحی آب‌مروراید به طور اولیه به عمل آمد. میانگین زمان پی‌گیری بیماران  $67.4 \pm 36.1$  ماه (۲۲ تا ۱۰۸ ماه) بود. توزیع بیماران براساس مدت پی‌گیری در جدول (۱) ارائه شده است و نشان می‌دهد که ۲۵ درصد بیماران بیش از ۱۰۰ ماه و ۵۰ درصد بیماران بیش از ۹۰ ماه پی‌گیری شدند.

جدول ۱- توزیع بیماران مبتلا به ملانوم خلفی کورویید پس از عمل جراحی ویتراکتومی براساس مدت پی‌گیری

مدت پی‌گیری به ماه	فراوانی	تعداد	درصد	درصد تجمعی
۱۰۰-۱۰۸	۵	۵	۲۵	۲۵
۹۰-۱۰۰	۵	۵	۲۵	۵۰
۴۰-۹۰	۲	۲	۱۰	۶۰
۳۰-۴۰	۲	۲	۱۰	۷۰
۲۰-۳۰	۶	۶	۳۰	۱۰۰
جمع	۲۰	۲۰	۱۰۰	-

توزیع محل تومور بیماران مورد بررسی در نمودار (۱) آمده است و نشان می‌دهد که شایع‌ترین محل تومور، ماکولا به تنهایی یا به همراه درگیری سایر نواحی به میزان ۳۵ درصد و

جدول ۲- توزیع فراوانی چشم‌های مورد مطالعه براساس دید قبل و بعد از عمل اندورزکشن تومور

جمع	> ۲۰/۲۰۰	شمارش انگشتان	حرکت دست	درک نور	عدم درک نور	دید	زمان اندازه‌گیری
۲۰ (۱۰۰)	۲ (۱۰)	۱۱ (۵۵)	۴ (۲۰)	۳ (۱۵)	۰	قبل از عمل	
۱۵* (۱۰۰)	۱ (۶٫۷)	۸ (۵۲٫۳)	۳ (۲۰)	۰	۳ (۲۰)	بعد از عمل	

\* تعداد ۵ چشم تخلیه گردید.

ولی با انجام عمل اندورزکشن، هیچ‌کدام از چشم‌های مورد مطالعه وی تخلیه نشدند.<sup>۹</sup> بیماران مطالعه ما از نظر سن، ضخامت و قطر قاعده تومورها، مشابهت زیادی با مطالعه Garcia Arumi دارند. در مطالعه Kertes و پیمان<sup>۲</sup>، متوسط ضخامت تومور ۴٫۹ میلی‌متر و متوسط قطر قاعده ۷٫۵ میلی‌متر و در مطالعه Damato<sup>۱۲</sup>، متوسط ضخامت تومور ۳٫۹ میلی‌متر و متوسط قطر قاعده ۸٫۲ میلی‌متر بوده است که از متوسط ضخامت و قطر قاعده تومورهای بیماران مورد مطالعه ما کوچک‌تر بوده‌اند ولی به لحاظ مجاورت این تومورها با عصب و ماکولا و به منظور اجتناب از عوارض نوروپاتی ناشی از پرتودرمانی در این بیماران، عمل جراحی اندورزکشن برای برداشتن تومور انجام گردید. در نهایت این گونه نتیجه‌گیری شد که در ملانوم‌های خلفی کورویید، اندورزکشن یک روش معقول برای حفظ چشم می‌باشد. این روش درمانی به ویژه برای تومورهای مجاور عصب و فووا<sup>۱۳</sup> که ممکن است پرتودرمانی باعث نوروپاتی عصب بینایی شود، بسیار مناسب است.<sup>۱۴</sup> به تازگی گرمادرمانی از طریق مردمک به عنوان یک روش درمانی موثر برای تومورهای قطب خلفی که ضخامت آن‌ها بیش از ۳٫۹ میلی‌متر نباشد، معرفی شده است. این روش درمانی، یک انتخاب خوب برای تومورهای با اندازه کوچک و متوسط واقع در مجاورت عصب بینایی می‌باشد.<sup>۱۵،۱۶</sup>

در مطالعه ما میزان مرگ و میر ناشی از متاستاز طی متوسط زمان پی‌گیری ۵٫۵ سال، یک مورد (۵ درصد) بود که ۲۶ ماه بعد از عمل اندورزکشن اتفاق افتاد. عود موضعی تومور از حاشیه محل تومور قبلی (کلوبومای جراحی) نیز در یک چشم (۵ درصد) مشاهده شد. در مطالعه Kertes و پیمان<sup>۲</sup>، متوسط قطر قاعده و ضخامت تومور از مطالعه ما کوچک‌تر بوده و در

### بحث

بیماران مورد مطالعه با سن متوسط ۴۷ سال در مقایسه با سن متوسط بیماران مبتلا به ملانوم کورویید در هنگام تشخیص که ۵۵ سال است، جوان‌تر می‌باشند. متوسط ضخامت تومورهای مورد مطالعه در حدود ۹ میلی‌متر و متوسط قطر قاعده آن‌ها ۱۲ میلی‌متر بود. به نظر می‌رسد که در افراد جوان‌تر، ملانوم رشد نسبتاً سریع‌تری در قطب خلفی چشم دارد، به سرعت غشای بیروکس را پاره می‌نماید و گاهی به شبکه نیز دست‌اندازی می‌کند. در افراد جوان، تومور ملانوم کورویید معمولاً ضخیم‌تر و نسبت ضخامت تومور به قطر قاعده تومور بیش‌تر است.<sup>۹</sup>

این مطالعه نشان می‌دهد که عمل جراحی اندورزکشن با در نظر گرفتن ضخامت تومورها می‌تواند جایگزین مناسبی برای عمل تخلیه چشم باشد. Shields براساس وضعیت کلی بالینی بیمار در مواردی که ضخامت تومور بیش از ۸ میلی‌متر و قطر قاعده تومور بیش از ۱۳ میلی‌متر باشد، تخلیه چشم را پیشنهاد می‌کند<sup>۱۳</sup> زیرا در تومورهای با ضخامت زیاد، پرتودرمانی با عوارض قابل ملاحظه‌ای همراه است. ضخامت تومور تعیین‌کننده میزان کلی پرتوی است که باید به تومور بتابد. در مواردی که ضخامت تومور بیش از ۹ میلی‌متر باشد، پرتودرمانی محدودیت دارد و اندورزکشن به عنوان یک روش درمانی جایگزین برای حفظ چشم و تا حدودی حفظ دید پیشنهاد شده است. Garcia Arumi نیز روش اندورزکشن را در ۲۵ بیمار مبتلا به ملانوم کورویید با سن متوسط ۴۶٫۶ سال انجام داد. در مطالعه وی متوسط ضخامت تومورها ۱۰٫۶ میلی‌متر و متوسط قطر قاعده تومورها ۱۴٫۸ میلی‌متر بود که به دلیل ضخیم بودن تومورها و خطر بالای عوارض پرتودرمانی، تخلیه چشم قویاً مطرح بود

اندازه نیست که نتیجه‌گیری از قدرت آماری کافی برخوردار باشد.

در گزارش شماره ۱۸ از COMS، میزان مرگ و میر بعد از براکی‌تراپی و تخلیه چشم به ترتیب ۹ درصد و ۱۱ درصد ذکر شده است.<sup>۱۹</sup> از طرف دیگر در ۱۷ درصد از چشم‌هایی که به طور موفق با پرتودرمانی درمان شده‌اند، سرانجام یاخته‌های توموری دوباره فعال می‌شوند و رشد می‌کنند. بعد از تخلیه چشم، بافت‌شناسی سلولی چشم‌هایی که به منظور درمان ملانوم کورویید پرتودرمانی شده‌اند؛ در ۷ تا ۴۶ درصد موارد، یاخته‌های توموری زنده با فعالیت میتوزی را نشان می‌دهد.<sup>۲۳ و ۲۴</sup>

مشخص نیست که این یافته چه تاثیری در میزان بقای بیماران دارد ولی به نظر می‌رسد که نتیجه پرتودرمانی بدتر از تخلیه چشم نیست. یاخته‌های توموری آزاد شده حین عمل اندورزکشن ممکن است همانند یاخته‌های فعال در تومورهای درمان شده با پرتودرمانی عمل کنند.<sup>۹</sup>

در یک متآنالیز، میزان مرگ و میر ۵ ساله بیماران ناشی از متاستاز ملانوم کورویید بعد از عمل تخلیه چشم، ۳۲ درصد (۳۴-۲۹ درصد؛ CI:۹۵) ذکر شده است<sup>۲۴</sup> که از میزان مرگ و میر بیماران ما بیش‌تر است. شاید علت آن پی‌گیری طولانی‌تر و تعداد بیش‌تر بیماران در مطالعه آن‌ها باشد.

در این تحقیق، ۷۵ درصد چشم‌های مورد مطالعه حفظ شدند و تمامی این بیماران از این که کره چشم آن‌ها حفظ شده بود، رضایت داشتند و ۵ چشم (۲۵ درصد) نیز تخلیه شدند. علل تخلیه چشم در بیماران شامل خون‌ریزی شدید غیرقابل کنترل حین عمل، عود تومور از حاشیه محل تومور قبلی، پیدایش یک کانون جدید تومور و یک مورد هم چشم دردناک و نابینا به دنبال کراتوپاتی ناشی از روغن سیلیکون در چشم عمل شده بود. در مطالعه Kertes و پیمان<sup>۲</sup>، ۳ چشم (۹،۴ درصد) و در مطالعه Damato<sup>۱۲</sup>، ۴ چشم (۷،۶ درصد) تخلیه شدند. علل تخلیه چشم در مطالعه Kertes شامل چشم نابینا و دردناک، احتمال عود موضعی تومور، تصور بیمار از این که در چشم عمل شده تومور وجود دارد و در مطالعه Damato شامل سوراخ شدن اسکلرا حین عمل، جداسازی شبکه مقاوم به درمان، فتیسیس کره چشم و آندوفتالمیت ذکر شده‌اند. در مطالعه Garcia Arumi<sup>۹</sup> تمامی چشم‌ها حفظ شدند. علت کاهش خون‌ریزی حین عمل در مطالعه Kertes، استفاده از بی‌هوشی

متوسط زمان پی‌گیری ۳،۵ سال، ۳ مورد (۹،۴ درصد) مرگ و میر ناشی از متاستاز دوردست و یک مورد (۳ درصد) عود موضعی تومور مشاهده گردید. در مطالعه Damato و همکاران<sup>۱۲</sup>، متوسط قطر قاعده و ضخامت تومور از مطالعه ما کوچک‌تر بود و بیماران برای مدت ۴۱ ماه پی‌گیری شدند که یک مورد (۲ درصد) مرگ ناشی از متاستاز گزارش شد ولی عود موضعی تومور مشاهده نگردید. در مطالعه Garcia Arumi و همکارانش<sup>۹</sup> که بر روی تومورهای با ضخامت و قطر قاعده بزرگ‌تر از مطالعه ما انجام شد، با متوسط زمان پی‌گیری ۲،۵ سال، متاستاز دوردست و عود موضعی گزارش نگردید.

روش جراحی اندورزکشن در تمام مطالعات انجام شده، کم و بیش به هم شباهت دارد.<sup>۱۲، ۹، ۱۴، ۲۰</sup> در مطالعه Garcia Arumi<sup>۹</sup> با این که متوسط ضخامت و قطر قاعده تومورها بزرگ‌تر از مطالعات Kertes<sup>۲</sup> و Damato<sup>۱۲</sup> بود ولی متاستاز دوردست و عود موضعی تومور مشاهده نگردید که نداشتن عود موضعی و متاستاز شاید به این دلیل باشد که در روش Garcia Arumi قبل از برداشتن تومور، به منظور جلوگیری از انتشار خونی یاخته‌های توموری و انسداد عروق تغذیه‌کننده آن، ۳۶۰ درجه اطراف تومور به فاصله ۲ میلی‌متر از حاشیه آن با لیزر دیود ۸۱۰ نانومتر لیزردرمانی شد. در مطالعه ما به دلیل وجود مایع زیر شبکه در مجاورت تومور (به غیر از یک بیمار)، انجام لیزر اطراف تومور قبل از برداشتن آن میسر نبود و در مطالعه Kertes و پیمان<sup>۲</sup> نیز به آن اشاره‌ای نشده است.

در عمل اندورزکشن، هدف اولیه درمان، برداشتن کامل تومور و یا غیرفعال کردن آن قبل از پیدایش متاستاز می‌باشد. ولی اولین انتقاد به این روش درمانی، بردیدن یک تومور بدخیم و آزاد ساختن یاخته‌های توموری به داخل فضای چشم است که ممکن است تعدادی از آن‌ها بعد از اندورزکشن، رشد کنند<sup>۹</sup> و عود موضعی و متاستاز تومور را افزایش دهند. رفتار ملانوم کورویید منحصربه‌فرد است و گزارش‌های کمی که تاکنون منتشر شده‌اند نشان می‌دهند که میزان زنده ماندن بیمارانی که تحت عمل جراحی برداشتن موضعی تومور با روش اندورزکشن یا از طریق اسکلرا قرار گرفته‌اند، با آن‌هایی که تخلیه چشم و پرتودرمانی شده‌اند، قابل مقایسه است.<sup>۱۲، ۹، ۱۴، ۲۰</sup> به هر حال در این مطالعه<sup>۹</sup> تعداد بیماران و طول مدت پی‌گیری آن‌ها به آن

منجر به پارگی شبکیه و عمل مجدد بیمار گردید و همین بیمار بعداً به علت متاستاز به کبد فوت کرد و در یک بیمار نیز در هنگام عمل آب مروارید، روغن سیلیکون خارج گردید اما شبکیه بیمار چسبیده باقی ماند. به علت ننگ داشتن روغن سیلیکون به مدت طولانی در داخل کره چشم، در سه چشم آفایک، کراتوپاتی نواری ناشی از سیلیکون داشتیم. در مطالعه Kertes<sup>۲</sup>، زمان خارج کردن روغن سیلیکون از چشم عمل شده، از ۶ ماه تا ۲ سال بعد از عمل و در مطالعه Damato<sup>۱۱</sup> حدود ۱۲ هفته ذکر شده ولی به عوارض ناشی از سیلیکون اشاره‌ای نشده است. در مطالعه Garcia Arumi<sup>۱</sup>، جدانشدگی شبکیه بعد از خارج کردن سیلیکون شش ماه بعد از عمل جراحی در ۳ چشم (۶ درصد) گزارش شده است که تحت عمل جراحی مجدد قرار گرفته‌اند. به طور کلی میزان بروز جدانشدگی شبکیه بعد از عمل جراحی در مطالعه Kertes، Damato و Garcia Arumi به ترتیب ۹٫۴ درصد، ۳۲٫۶ درصد و ۱۶ درصد گزارش شده است که از مطالعه ما (۶٫۷ درصد) بیش تر است. شاید علت آن ننگ داشتن طولانی مدت روغن سیلیکون در چشم های مورد مطالعه ما باشد.

پنج چشم تخلیه شدند و ۴ چشم نیز به طور اولیه تحت عمل لنزکتومی قرار گرفتند. در ۱۱ چشم عمل شده باقی مانده، ۳ چشم (۲۷ درصد) دچار آب مروارید شدید شدند. در هر سه مورد، بیماران تحت عمل جراحی آب مروارید قرار گرفتند که در دو مورد، لنز در اتاق خلفی قرار گرفت و در یک مورد، لنز کار گذاشته نشد. آب مروارید در مطالعات Kertes، ۲۵ درصد؛ Garcia Arumi<sup>۱</sup>، ۴۰ درصد و Damato<sup>۱۱</sup>، ۴۸ درصد گزارش شده که علت آن به وجود روغن سیلیکون در چشم نسبت داده شده است.

اگرچه به لحاظ بالینی، همه تومورهای مورد مطالعه دارای ضخامت زیاد (متوسط ضخامت حدود ۹ میلی متر) بودند و غیر از یک مورد، در همه آنها در اطراف تومور، مایع زیر شبکیه موجود بود و نمای بالینی تومور با یک تومور بدخیم مطابقت داشت ولی در بررسی آسیب شناسی سلولی تومورهای مورد مطالعه، نوع یاخته تومور مشخص نشد. در دو نمونه ارسالی از محتویات کاست و ویتروکتومی، تومور بدخیم مشاهده نشد. توضیح آن بدین گونه است که به لحاظ ضخامت زیاد و اندازه تومور، گاهی حین ویتروکتومی چندین کاست از تومور برای

هیپوتنسیو ذکر گردیده است که در بیماران ما نیز تا حد امکان انجام شد. علت کاهش خون ریزی حین عمل در مطالعه Garcia Arumi، انسداد عروق تغذیه کننده تومور در اثر انجام لیزر ۳۶۰ درجه در اطراف تومور قبل از عمل جراحی ذکر شد که در بیماران ما به دلیل وجود مایع زیر شبکیه در اطراف تومور، مقدور نبود.

دید بعد از عمل در یک چشم (۶٫۷ درصد) ۲۰/۳۰، در ۸ چشم (۵۲٫۳ درصد) در حد شمارش انگشت، در ۳ چشم (۲۰ درصد) در حد دیدن حرکت دست و در ۳ چشم (۲۰ درصد) عدم درک نور بود. در مطالعه Kertes و پیمان<sup>۲</sup> در ۳۱٫۲ درصد چشم‌های عمل شده، دید ۶/۶۰ یا بهتر گزارش شده است که از نتایج بینایی بیماران ما (۳۱٫۲ درصد در مقابل ۶٫۷ درصد) بسیار بهتر است ولی بعد از عمل، از نظر دید بین درک نور و ۶/۱۲۰ (شمارش انگشت از فاصله ۳ متر)، تفاوت در این حد نبود (۵۶٫۳ درصد در مطالعه Kertes و ۷۲٫۳ درصد در مطالعه ما). نتایج بینایی در مطالعه Arumi Garcia<sup>۱</sup> و مطالعه Damato<sup>۱۲</sup> نیز از نتایج بینایی ما بهتر است که علت آن می‌تواند گسترش بیش تر تومور به ناحیه ماکولا (۳۵ درصد) در بیماران ما باشد.

در مطالعه COMS، ۳۴ درصد چشم‌ها بعد از سه سال دید ۲۰/۴۰ یا بهتر داشتند<sup>۱</sup> که به مراتب از دید بیماران مطالعه ما بهتر است (۳۴ درصد در مقابل ۶٫۷ درصد) و ۴۵ درصد چشم‌ها دید ۲۰/۲۰۰ یا کم تر داشتند (در مقابل ۷۲٫۳ درصد در مطالعه ما). از طرف دیگر در مطالعه ما به طور کلی ۴۰ درصد چشم‌ها (شامل ۳ مورد عدم درک نور و ۵ چشم تخلیه شده) بعد از عمل جراحی نابینا شدند ولی در مطالعه Kertes<sup>۲</sup>، ۱۲٫۵ درصد و در مطالعه Damato<sup>۱۲</sup>، ۷٫۵ درصد چشم‌ها نابینا شدند که در مقایسه با مطالعه ما بسیار کم ترند. براساس گزارش‌های موجود، میزان نابینا شدن چشم‌های مبتلا به ملانوم کورویید پس از درمان با روش‌های مختلف پرتودرمانی، از ۳۵٫۲ درصد تا ۶۷ درصد ذکر شده است<sup>۲۱-۲۲،۲۵-۲۳</sup> که با نتایج نابینایی در مطالعه ما مطابقت دارد.

نکته بسیار مهم و قابل بحث در بیماران ما، مشکل روغن سیلیکون در داخل چشم بود. به لحاظ نگرانی‌هایی که در ارتباط با جدانشدگی شبکیه در این بیماران داشتیم، تنها در دو چشم روغن سیلیکون خارج شد که در یک چشم (۶٫۷ درصد)

محدود در دسترس چشم‌پزشکان ما قرار گرفته است ولی به نظر می‌رسد که این روش درمانی در تومورهایی موثر است که ضخامت آن‌ها بیش‌تر از ۳٫۹ میلی‌متر نباشد و یک درمان انتخابی برای تومورهای کوچک و متوسط نزدیک دیسک (juxta-papillary) محسوب می‌شود.<sup>۹</sup> ما اندورزکشن را به عنوان یک روش درمانی جایگزین در بیمارانی که دارای تومورهای با اندازه متوسط به ویژه با ضخامت ۹ میلی‌متر یا کم‌تر هستند پیشنهاد می‌کنیم. به هر حال انجام این روش جراحی نیاز به مطالعات بیش‌تر و وجود جراحان آموزش‌دیده در این زمینه دارد

آسیب‌شناسی ارسال می‌شد و متخصص آسیب‌شناسی نیز چند لام از نمونه ارسالی تهیه می‌کرد. در دو مورد آسیب‌شناسی سلولی که یاخته بدخیم مشاهده نشد، احتمالاً نمونه از قسمت‌هایی از تومور تهیه شده بود که حاوی یاخته بدخیم نبودند. به هر حال عدم مشاهده یاخته بدخیم در ۱۰ درصد از چشم‌های مورد مطالعه ما یکی از نقاط ضعف جدی این مطالعه محسوب می‌شود.

به طور خلاصه در کشور ما تنها درمان شناخته‌شده برای ملانوم خلفی کوروئید برای سالیان متمادی، تخلیه چشم بوده است و امکان انجام پلاک‌رادیوتراپی و سایر درمان‌های دیگر نیز وجود ندارد. به تازگی گرمادرمانی از طریق مردمک به صورت

#### منابع

- 1- Collaborative Ocular Melanoma Study (COMS) randomized trial of 1-125 brachytherapy for medium choroidal melanoma. 1: visual acuity after 3 years. COMS report No. 16. *Ophthalmology* 2001;108:348-366.
- 2- Kertes PJ, Johnson JC, Peyman GA. Internal resection of posterior uveal melanomas. *Br J Ophthalmol* 1998;82:1147-1153.
- 3- Scotto J, Fraumeni JF Jr, Lee JAH. Melanomas of the eye and other noncutaneous sites: epidemiologic aspects. *J Natl Cancer Inst* 1976;56:489-491.
- 4- Seddon JM, Egan KM, Gragoudas ES. Epidemiology of uveal melanoma. In: Ryan SJ. ed. *Retina*. 2nd ed. St. Louis: CV Mosby; Vol. 1, 1994: 717-724.
- 5- Collaborative Ocular Melanoma Study (COMS): randomized trial of pre-enucleation radiation of large choroidal melanoma. 1: characteristics of patients enrolled and not enrolled. COMS report No. 9. *Am J Ophthalmol* 1998;125:767-778.
- 6- Manschot WA, van Peperzeel HA. Choroidal melanoma: enucleation or observation? A new approach. *Arch Ophthalmol* 1980;98:71-77.
- 7- Char DH, Phillips TL. Pre-enucleation irradiation of uveal melanoma. *Br J Ophthalmol* 1985;69:177-179.
- 8- Shields CL, Shields JA, De Patter P, Kheterpal S. Trans pupillary thermotherapy in the management of choroidal melanoma. *Ophthalmology* 1996;103:1642-1650.
- 9- Garcia-Arumi J, Sararols L, Martinez V, Corcosteyui B. Vitreoretinal surgery and endoresection in high posterior melanoma. *Retina* 2001;21:445-452.
- 10- Peyman GA, Cohen SB. Ab interno resection of uveal melanoma. *Int Ophthalmol* 1986;9:29-36.
- 11- Lee KJ, Peyman GA, Raichand S. Internal eye wall resection for posterior uveal melanoma. *Jpn J Ophthalmol* 1993;37:287-292.
- 12- Damato B, Groenewald C, Mc Galliard J, Wong D. Endoresection of choroidal melanoma. *Br J Ophthalmol* 1998;82:213-218.
- 13- Shields JA. Posterior uveal melanoma. In: Guyer DR, Yanuzzi LA, Chang S, eds. *Retina-vitreous-macula*. Philadelphia: WB Saunders; 1999: 1067-1073.
- 14- Peyman GA, Nelson NCJ, Paris CL, Blinder KJ, Alturki WA, Desai UR I. Internal choroidectomy of posterior uveal

- melanomas under a retinal flap. *Int Ophthalmol* 1992;16:439-444.
- 15- Foulds WS, Damato BE, Burton RL. Local resection versus enucleation in the management of choroidal melanoma. *Eye* 1987;1:676-679.
- 16- Augsburger JJ, Gamel JW, Lauritzen K, Brdy LW. Cobalt-60 plaque radiotherapy vs enucleation for posterior uveal melanoma. *Am J Ophthalmol* 1990;109:585-592.
- 17- Augsburger JJ, Gamel JW, Sardi VF, Greenberg RA, Shields JA, Brady LW. Enucleation vs Cobalt plaque radiotherapy for malignant melanomas of the choroid and ciliary body. *Arch Ophthalmol* 1986;104:655.
- 18- The Collaborative Ocular Melanoma Study (COMS): randomized trial of pre-enucleation radiation of large choroidal melanoma. II: initial mortality findings. COMS report No.10. *Am J Ophthalmol* 1998;125:779-796.
- 19- The Collaborative Ocular Melanoma Study Group (COMS): randomized trial of Iodine-125 brachytherapy for choroidal melanoma. III: initial mortality findings. COMS report No. 18. *Arch Ophthalmol* 2001;119:969-982.
- ۲۰- کارخانه رضا، رشیدی عبدالله. بررسی تاثیر جراحی در بیماران مبتلا به ملانوما کورویید از طریق ویتره. مجله بینا ۱۳۷۶؛ سال ۲، شماره ۳: ۲۴۹-۲۴۲.
- 21- Oosterhuis JA, Journee de korver HG, Kakebeeke kemme HM, Bleeker JC. Transpupillary thermotherapy in choroidal melanomas. *Arch Ophthalmol* 1995;113:315-321.
- 22- Lommatzsch PK. Results after beta-irradiation ( $Ru^{106}/Rh^{106}$ ) of choroidal melanomas: 20 years experience. *Br J Ophthalmol* 1986;70:844-851.
- 23- Fontanesi J, Meyer D, Xu S, Tai D. Treatment of choroidal melanoma with I-125 plaque. *Int Radiation Oncology Biol Phys* 1993;26:619-623.
- 24- Diener-West M, Hawkins BS, Markowitz JA, Schachat AP. A review of mortality from choroidal melanoma: a meta-analysis of 5-year mortality rates following enucleation, 1966 through 1988. *Arch Ophthalmol* 1992;110:245-250.
- 25- Gragoudas ES, Seddon JM, Egan K, Glyn R, Munzenrider J, Austin Seymour M, et al. Long-term results of proton beam irradiated uveal melanoma. *Ophthalmology* 1987;94:349-353.
- 26- Hill JC, Sealy R, Shackleton D, Stannard C, Korruble J, Hering E, et al. Improved Iodine-125 plaque design in the treatment of choroidal malignant melanoma. *Br J Ophthalmol* 1992;76:91-94.
- 27- Zehetmayer M, Menapace R. Choroidal melanomas near the optic disk or macula: long-term results after proton beam irradiation: a report of 3 cases. *Ophthalmologica* 1993;206:18-23.
- 28- Lommatzsch PK, Lommatzsch R. Treatment of juxtapapillary melanomas. *Br J Ophthalmol* 1991;75:715-717.
- 29- Seddon JM, Gragoudas ES, Egan KM, Glyn BG, Munzenrider JE, Austin - Seymour M, et al. Uveal melanomas near the optic disc or fovea: visual results after proton beam irradiation. *Ophthalmology* 1987;94:354-361.
- 30- Char DH, Kroll S, Quivey JM, Castro J. Long term visual outcome of radiated uveal melanomas in eyes eligible for randomization to enucleation versus brachytherapy. *Br J Ophthalmol* 1996;80:117-124.
- 31- Seddon JM, Gragoudas ES, Polivogianis L, Hsich CC, Egan KM, Goitein M, et al. Visual outcome after proton beam irradiation of uveal melanoma. *Ophthalmology* 1986;93:666-674.