

وضعیت آسیب شناسی دستگاه عصبی مرکزی گاو و گاو میش های ایران: یک مطالعه استانی

منصور سیاری^{۱*} محسن لطفی^۲

(۱) بخش آسیب شناسی، دانشکده دامپزشکی دانشگاه شیراز، شیراز-ایران

(۲) موسسه واکسن و سرم سازی رازی کرج، کرج-ایران

(دریافت مقاله: ۲۴ آبان ماه ۱۳۹۱، پذیرش نهایی: ۱۱ سفند ماه ۱۳۹۱)

چکیده

زمینه مطالعه: ارزیابی علائم بالینی و ضایعات پاتولوژیک در دستگاه عصبی مرکزی می تواند در تشخیص بیماریها دارای اهمیت باشد. **هدف:** بررسی ضایعات ماکروسکوپی و میکروسکوپی مغز و مخچه گاو و گاو میش در کشتارگاه اهواز بود. **روش کار:** تعداد ۷۲۴ نمونه مغز و مخچه گاو و ۱۲۶ مغز و مخچه گاو میش مورد بازرسی قرار گرفت. از این تعداد ۳۷ نمونه از گاو و ۹ نمونه گاو میش با ضایعات ظاهری انتخاب شدند. بعد از برش از سطح مقطع و ثبت ضایعات، نمونه ها در فرمالین بافر ۱۰٪ پایداری شدند و به روش پارافین مقاطع ۷-۵ میلی و رنگ آمیزی هماتوکسیلین اتوزین انجام شد. **نتایج:** ضایعات شامل پرخونی و خون ریزی، گاو ۸ مورد، گاو میش ۹ مورد، رنگدانه، گاو ۴ مورد، کروماتولیز، گاو ۴ مورد، گاو میش ۲ مورد، گلیوز، گاو ۴ مورد، گاو میش ۱ مورد، واکوئله شدن ماده سفید، گاو ۴ مورد، نکروز، گاو ۶ مورد، گاو میش ۲ مورد، ادم مغزی، گاو ۳ مورد، تجمع سلول ها اطراف عروق، گاو ۴ مورد، گاو میش ۳ مورد، هیپرپلازی عروق، گاو ۳ مورد، سنوروس سربالیس، گاو ۳ مورد، آنسفالیس گاو ۶ مورد، گاو میش ۱ مورد، معدنی شدن، گاو ۵ مورد، خون ریزی و پرخونی پرده های مغزی، گاو ۱۰ مورد، گاو میش ۹ مورد، ادم پرده های مغزی، گاو ۲ مورد، آماس پرده های مغزی گاو ۷ مورد، پرخونی و خون ریزی مخچه گاو، ۱ مورد، گاو میش ۵ مورد، دژنرسانس لایه ملکولی گاو ۲ مورد، دژنرسانس لایه دانه دار گاو ۳ مورد، دژنرسانس سلول های پورکنژ گاو ۴ مورد، گاو میش ۱ مورد. **نتیجه گیری نهایی:** در دستگاه عصبی مرکزی دام های به ظاهر سالم ضایعات متعدد مشاهده شده است که فاقد نشانه بالینی است. بنابراین بدلیل اهمیت آنفالوپاتی هادر گاو و گاو میش ها باید مورد مطالعه بیشتر قرار گیرند.

واژه های کلیدی: مغز، مخچه، گاو، گاو میش

عدم تشخیص به موقع عفونت نواحی مجاور مثل گوش میانی، حفره بینی، سینوس ها و یا درمان ناقص آنان موجب انتقال عفونت به سیستم اعصاب مرکزی است (۱۹). سیتی سمی ناشی از عفونت بند ناف با عواملی مثل استافیلوکوک و کلی فرم ها در گوساله های تازه متولد یافته شایع ترین منشاء مننژیت است (۱۰، ۲۷). گزارشات متعددی از آماس چرکی در لپتومنژوپاراننشیم مغز بوسیله لیستریا مونوسیتوزن وجود دارد (۱۴، ۲۱، ۲۳). آماس پرده های مغز و ایجاد آبسه در پارانشیم مغز توسط گونه های مختلفی از استرپتوکوکوس، کورینه باکتریوم، پاستورلا و مایکوپلاسما گزارش شده است (۱۴، ۲۱، ۲۳). کلستریدیوم پرفرنجنس عامل نکروز میعانی در مغز است (۹). در عفونت های ویروسی، ندول های گلیوز، واکوئله شدن، نکروز نرونها، تجمع تک هسته ایها در پارانشیم بافت و اطراف عروق گزارش شده است (۳، ۴، ۲۷). مهاجرت لارواستروس اویس از محوطه بینی و نفوذ به محوطه جمجمه ای منشاء آنسفالیس انگلی در نشخوار کنندگان است. لاروهیپودرمایوس با مهاجرت از طریق کانال نخاعی و رسیدن به مغز ایجاد آنسفالیس کرده است. توکسوپلاسمانندی منشاء خونریزی و پرخونی در پرده های مغز و هم چنین ادم مغزی است. ضایعات ریز بینی به شکل آنسفالیس غیر چرکی شامل میکروگلیوز، تجمع سلول های آماسی اطراف عروق و استحاله شدن سلول های عصبی است (۱۶، ۲۰). باتوجه به شباهت ضایعات در بسیاری از بیماریها در مغز و مخچه

مقدمه

دستگاه اعصاب مرکزی از مغز و مخچه و نخاع تشکیل می شود. حجیم بودن سینوس های پیشانی در نشخوار کنندگان بزرگ، جایگزینی نخاع در ستون مهره ها و وجود مایع مغزی نخاعی، دستگاه را از عوامل آسیب رسان محافظت می کند. عدم امکان ترمیم بوسیله بافت همبند، محدودیت واکنش های آماسی و وجود سد خونی مغزی از جمله ویژگی های خاص دستگاه اعصاب مرکزی نسبت به سایر بافت ها است (۱۶). ضربات از مهمترین عوامل آسیب رسان مغز است، که به نوع و یا محل آن بستگی دارد. ضربات عامل مهم خون ریزی های تحت عنکبوتیه ای و یا داخل پارانشیم محسوب می شوند. خونریزی منشاء علائم بالینی شامل تحریک پذیری زیاد، تشنج، فشار دادن سر به اشیاء و محل نگهداری بدلیل آسیب های منتشر مغزی است (۲۰). در پرخونی و خونریزی ها کدورت پرده های مغز و مخچه و بویژه در ضایعات مزمن مشاهده شده است. رنگدانه ملانین روی پرده های مغز و مخچه در نشخوار کنندگان رایج است و در اکثر موارد ضایعه محسوب نمی شود. رنگدانه آهن و چربی ناشی از اختلالات متابولیکی و همچنین رسوب مواد معدنی گزارش شده است (۷، ۱۰، ۱۵، ۳۱).



نکروز: از ۴۶ نمونه ۸ مورد (۱۷/۳٪) دارای نکروز بودند. ۸۲/۰٪ گاو و ۱/۱۵٪ از گاو میش های کشتار شده دارای این ضایعه بودند. البته نکروز میعانی در پارانشیم مغز و نکروز انعقادی منحصربه نرونها در بخش هایی از مغز مشاهده شد. از نظر ریزینی ضایعات دیگر شامل دژنرسانس نرونها، نروفازی، کروماتولیز، تجمع لنفوسیتی مشاهده شد. در اطراف نواحی نکروزه ضخیم شدن دیواره عروق و هیپرپلازی کاملاً مشهود بود.

آنسفالیت: از ۴۶ نمونه ضایعه دار ۷ نمونه (۱۵/۲٪) آنسفالیت مشاهده شد. در ریزینی تجمع لنفوسیت ها اطراف عروق، تشکیل ندول های گلیال، کروماتولیز، نروفازی، از بین رفتن میلین در پارانشیم مغز و پدیده اقماری شدن مشاهده شد (تصاویر ۳، ۴). سنوروس سربرالیس: ۶/۵٪ از نمونه های ضایعه دار دارای کیست سنوروس بودند که در گاو کشتار شده ۸/۱٪ و در مجموع دام های کشتار شده ۰/۳۵٪ مبتلا بودند. سنوروس سربرالیس در گاو میش مشاهده نشد از نظر ماکروسکوپی کیست ها در نیمکره راست و مجاور بطن راست دارای مایع شفاف و مملو از پروتواسکولکس بودند. دیواره کیست کاملاً از پارانشیم مغز مجزا بود. در یک مورد کیست علاوه بر آتروفی ماده سفید و خاکستری مغز حالت نرمی در استخوان بدلیل فشار بر جمجمه مشاهده گردید. نفوذ لنفوسیت هادر مجاورت دیواره کیست، گلیوز، نرم شدن ماده خاکستری و کاهش ماده سفید کاملاً مشهود بود. در نواحی نکروزه هیچگونه واکنش اتوزینوفیلی مشاهده نگردید.

رسوب املاح معدنی: در برش این نمونه ها زبری و سختی بویژه در نواحی اطراف کیست سنوروس کاملاً مشهود بود. در بین نمونه های ضایعه دار ۵ مورد (۱۰/۸٪) مشاهده شد که از کل دام های کشتار شده ۰/۵۸٪ مبتلا بودند. از این مجموع ۰/۰۶٪ از گاو این ضایعه نشان دادند و در گاو میش ها کیست مشاهده نشد. در ریزینی ذرات کلسیم و بعضاً توده ای شکل در اطراف کیست های سنوروس و در اطراف دیواره عروق مشاهده شد. در مننژ رسوب این املاح همراه با رنگدانه قهوه ای رنگ در دیواره شریان ها نمایان بود.

هیپرپلازی عروق: در ۴۱/۰٪ گاو کشتار شده مشاهده شد که دیواره عروق ضخیم و مجرای آنها بطور محسوس تنگ بود و اکوتله شدن ماده سفید در ۴ مورد، (۰/۵۵٪) فقط در گاوها مشاهده شد. از تعداد ۴۶ نمونه ضایعه دار در کل کشتار به تعداد ۱۰ مورد مخچه دارای ضایعه بودند. در گاو میش ها تعداد ۶ مورد و در گاوها ۴ مورد مشخص شد. پر خونی به تعداد ۷ مورد که ۵ مورد در گاو میش و ۱ مورد در گاو مشاهده شد. خون ریزی به تعداد ۱ مورد فقط در گاو بود. دژنرسانس سه لایه مخچه شامل دژنرسانس لایه ملکولی ۲ مورد که فقط در گاو مشاهده شد که کاهش قطر لایه ملکولی نسبت به لایه های سالم مشابه خود و هم چنین کروماتولیز سلول ها کاملاً مشهود بود. دژنرسانس سلول های پورکنز به تعداد ۵ مورد که ۴ مورد در گاو و ۱ مورد در گاو میش مشاهده شد. این نمونه ها همراه با پر خونی بودند. سلول ها کاملاً حالت چروکیده و کروماتولیز موضع در آنان

و اهمیت آنسفالوپاتی های مطرح در گاو و گاو میش شناسایی ضایعات در دام های به ظاهر سالم انگیزه این بررسی بوده است.

مواد و روش کار

در این مطالعه تعداد ۸۵۰ نمونه (۷۲۴ نمونه مغز گاو، ۱۲۶ نمونه مغز گاو میش) مورد بازرسی قرار گرفت. از مجموع این تعداد ۳۷ نمونه مغز گاو، ۹ نمونه از مغز گاو میش که دارای ضایعات ماکروسکوپی بودند انتخاب گردید. ضایعات نمونه ها اعم از پر خونی، خون ریزی، ادم، رنگدانه، چسپندگی، آسبه و کیست ثبت شدند. برش های عرضی جهت مشاهده بهتر ضایعات در مغز، مخچه و بصل النخاع انجام شد. بعد از پایدار شدن در فرمالین بافرده در صد مقاطع بافتی به روش پارافین به ضخامت ۵-۷ μ تهیه گردید. ضایعات با میکروسکپ نوری مشخص شدند.

نتایج

ضایعات در جداول ۱ و ۲ خلاصه شده است و شامل:

خون ریزی و پر خونی پرده های مغزی: گاو ۱۰ مورد (۲۱/۷٪)، گاو میش ۹ مورد (۱۹/۹٪) در ناحیه تحت عنکبوتیه مشاهده شد. از نظر ظاهری پرده مغزی ضخیم، کدر و بویژه در مواردی که مغز و مخچه دارای رنگدانه بودند این کدورت کاملاً مشهود بود. از نظر میکروسکوپی مایع صورتی رنگ در اطراف عروق همراه با نفوذ تعداد لنفوسیت مشاهده گردید (تصاویر ۲). از این تعداد ۲/۴٪ از گاو و ۷/۱٪ گاو میش های کشتار شده دارای خون ریزی در پارانشیم مغز بودند. از نظر ظاهری عروق پر خون و خون ریزی به شکل پنتی (نقطه ای) که در قسمت های مختلف ماده سفید مشاهده شد. ۷۰٪ موارد خون ریزی در قشر بود که تجمع زیاد گلبول های قرمز خارج از عروق کاملاً مشهود بود. از مجموع ۴۶ نمونه ضایعه دار میکروسکوپی ۳۶ مورد (۷۸٪) دارای پر خونی و خون ریزی هم در پرده های مغزی و هم در پارانشیم بافت بودند. در مجموع شدت پر خونی و خون ریزی در گاو میش ها زیاد تر بود.

رنگدانه: از نظر ظاهری پرده قهوه ای متمایل به سیاه سطح مغز را پوشانده بود. بعضاً در قسمت قدامی کم رنگ تر و در بعضی از نمونه ها سطح مخچه کاملاً سیاه رنگ بود. از مجموع ۴۶ نمونه ضایعه دار ۴ مورد (۸/۶٪) دارای رنگدانه بودند، که در مجموع ۰/۵٪ از گاو کشتار شده دارای این ضایعه بودند. در گاو میش رنگدانه در مغز و مخچه مشاهده نشد. از نظر میکروسکوپی رنگدانه قهوه ای متمایل به سیاه در فضای تحت عنکبوتیه ای و قسمت هایی از نرم شامه مشاهده شد. نفوذ رنگدانه به داخل پارانشیم مغز مشاهده نشد.

ادم: از نظر ظاهری بافت مغز مرطوب، متورم و چین های مغز پهن تر و شیارها از عمق کمتری برخوردار بودند. در ریزینی محوشدن ماده سفید در قسمتی از بافت مشاهده شد. ۲ مورد (۴/۳٪) از مغز گاوهای کشتار شده مبتلا بودند.



جدول ۱. فراوانی و نوع ضایعات مغز گاو و گاو میش.

ردیف	نوع ضایعات	تعداد	درصد	در بین نمونه های ضایعه دار		در بین نمونه های ضایعه دار گاو میش		در بین نمونه های ضایعه دار گاو میش کشتار شده	در بین نمونه های ضایعه دار گاو میش کشتار شده
				تعداد	درصد	تعداد	درصد		
۱	پرخونی و خونریزی	۱۷	۲۹	۲/۱۰	۹	۱۰۰	۷/۱۰	۸	۲۴/۳۰
۲	رنگدانه	۴	۸/۶۰	۰/۴۰	۰	۰	۰	۴	۱۰/۸۰
۳	کروماتولیز	۶	۱۳	۰/۷۰	۲	۲۲	۱/۵۰	۴	۱۰/۸۰
۴	گلیوز	۵	۱۰/۸۰	۰/۶۰	۱	۱۱	۰/۸۰	۴	۱۰/۸۰
۵	واکونله شدن بافت	۴	۸/۶۰	۰/۴۰	۰	۰	۰	۴	۱۰/۸۰
۶	نکروز	۸	۱۷/۳۰	۰/۹۰	۲	۴/۳۰	۱/۵۰	۶	۱۳
۷	ادم مغزی	۲	۴/۳۰	۰/۲۰	۰	۰	۰	۲	۵/۴۰
۸	تجمع سلولها اطراف عروق	۷	۱۵	۰/۸۰	۳	۳۳	۵/۵۰	۴	۱۰/۸۰
۹	هیپرپلازی عروق	۳	۶/۵۰	۰/۳۰	۰	۰	۰	۳	۸/۱۰
۱۰	سنروز	۳	۶/۵۰	۰/۳۰	۰	۰	۰	۳	۸/۱۰
۱۱	آنسفالیت	۷	۱۵/۲۰	۰/۸۰	۱	۱۱	۰/۸۰	۶	۱۳/۵۰
۱۲	معدنی شدن	۵	۱۰/۸۰	۰/۶۰	۰	۰	۰	۵	۱۳/۵۰
۱۳	خونریزی در مننژ	۱۹	۳۲	۱	۹	۱۰۰	۲/۳۰	۱۰	۲۷
۱۴	ادم در مننژ	۲	۴/۳۰	۰/۲۰	۰	۰	۰	۲	۵/۴۰
۱۵	آماس پرده های مغز	۷	۱۵/۲۰	۲	۰	۰	۰	۵	۱۳/۵۰

جدول ۲. فراوانی و نوع ضایعات میکروسکوپی مغز گاو و گاو میش.

ردیف	نوع ضایعات	تعداد	درصد	در بین نمونه های ضایعه دار میکروسکوپی		در بین نمونه های ضایعه دار گاو میش کشتار شده		در بین نمونه های ضایعه دار گاو میش کشتار شده	در بین نمونه های ضایعه دار گاو میش کشتار شده
				تعداد	درصد	تعداد	درصد		
۱	پرخونی	۷۴	۱۷/۳۰	۴	۱۰۰	۷	۶۷	۳	۳
۲	خونریزی	۱۷/۳۰	۰/۹۰	۲۲/۲۰	۰/۸۰	۱۶/۲۰	۰/۸۰	۰	۰/۸۰
۳	پیگمانتاسیون	۸/۶۰	۰/۴۰	-	-	-	-	-	۰/۵۵
۴	ادم	۱۵/۲۰	۰/۸۰	۱۱	۱۱	۰/۸۰	۱۶/۲۰	۰/۸۰	۰/۸۰
۵	نکروز	۵۴/۳۰	۳	۷۷/۸۰	۵/۵۶	۴۸/۶۰	۲/۵۰	۳	۲/۵۰
۶	سنروز	۶/۵۰	۰/۳۵	-	-	-	۸/۱۰	۰/۴۱	۰/۴۱
۷	آنسفالیت	۱۵/۲۰	۰/۱۰	۱۱	۱۱	۰/۸۰	۱۶/۲۰	۰/۸۰	۰/۸۰
۸	کلسیفیکاسیون	۱۰/۸۰	۰/۵۸	-	-	-	۱۳/۵۰	۰/۶۰	۰/۶۰
۹	خونریزی در مننژ	۳۲	۱	۳۳/۳۰	۲/۳۰	۳۲/۴۰	۱/۷۰	۰	۱/۷۰
۱۰	ادم در مننژ	۴/۳۰	۰/۲۰	-	-	-	۵/۴۰	۰/۲۷	۰/۲۷
۱۱	مننژیت	۴۵/۶۰	۲	۶۶	۶۶	۴	۴۰	۲	۲

جدول ۳. فراوانی و نوع ضایعات مخچه گاو و گاو میش.

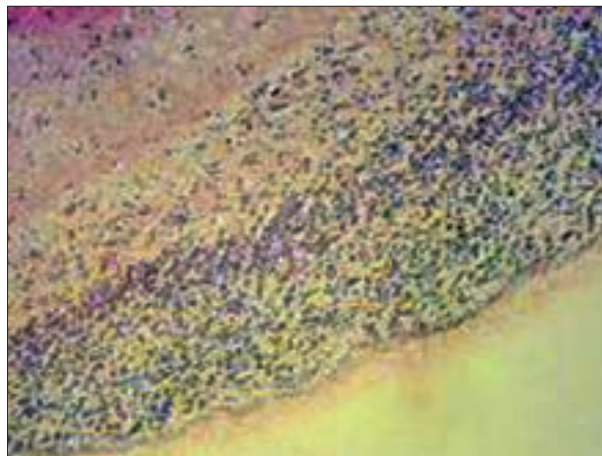
ردیف	نوع ضایعات	تعداد	درصد	در بین نمونه های ضایعه دار بین گاوها و گاو میش کشتار شده		در بین نمونه های ضایعه دار بین گاو میش کشتار شده		در بین نمونه های ضایعه دار بین گاوها و گاو میش کشتار شده	در بین نمونه های ضایعه دار بین گاو میش کشتار شده
				تعداد	درصد	تعداد	درصد		
۱	پرخونی	۷۰	۰/۸۲	۷۵	۰/۲۴	۶۶/۶۷	۰/۵۵	۰	۰
۲	خونریزی	۱۰	۰/۱۰	-	-	۱۶/۶۷	۰/۱۴	۰	۰
۳	دژنراسانس لایه مولکولر	۲۰	۰/۲۰	۲۵	۰/۷۹	۱۶/۶۷	۰/۱۴	۰	۰
۴	دژنراسانس لایه سلول های پروکنژ	۵۰	۰/۵۹	۵۰	۱/۵۹	۵۰	۰/۴۱	۰	۰
۵	دژنراسانس لایه سلول های دانه ای	۳۰	۰/۳۵	۵۰	۱/۵۹	۱۶/۶۷	۰/۱۴	۰	۰

پرخونی بود. آماس پرده های مغز در ۲٪ گاو و ۴٪ گاو میش ها مشاهده شد (تصویر ۱). از نظر میکروسکوپی نفوذ سلول های آماسی لنفوسیت در اطراف عروق به همراه ضخیم شدن دیواره آن مشاهده شد.

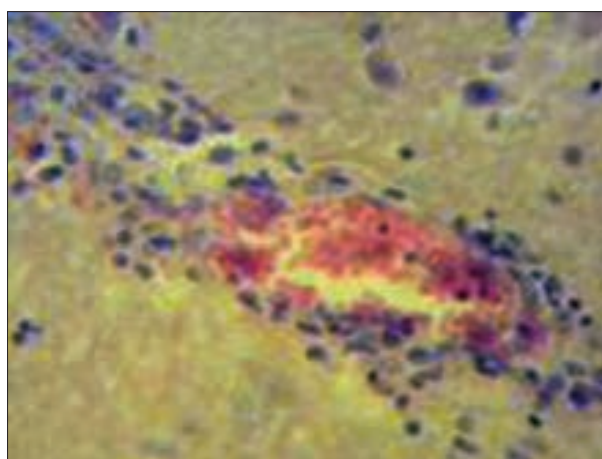
مشخص بود. دژنراسانس لایه دانه دار به تعداد ۳ مورد فقط در گاو بود که کاهش تراکم سلول ها، بدلیل نکروز و ادم از ماده سفید لایه زیرین خود فاصله گرفته بود (تصویر ۶). در مجموع ضایعات لایه های مخچه همراه با



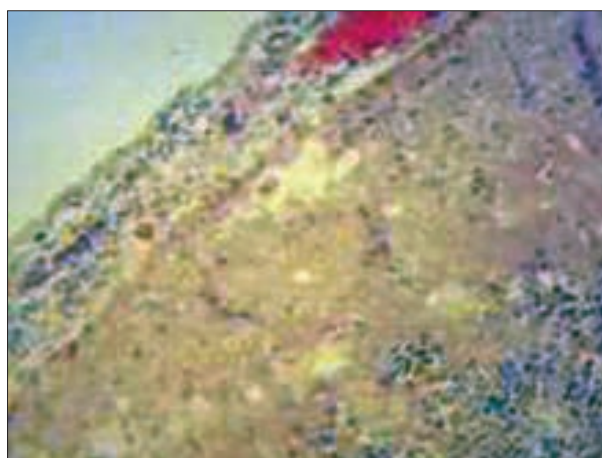
هم چنین با تحقیق kamata در سال ۲۰۰۹ مبنی بر وجود ضایعات بدون علائم بالینی مطابقت دارد. نتایج بررسی ما حاکی از این واقعیت است که بسیاری از دام‌های بظاهر سالم عرضه شده برای کشتار دارای ضایعات در اعصاب مرکزی بدون علائم بالینی بوده‌اند. بالا بودن میزان پرخونی و خونریزی در بررسی ما ناشی از ضربات وارده در حمل و نقل دام‌ها و روش ذبح بوده و ارتباط به بیماری ندارد. وارد شدن ضربات مستقیم و غیر مستقیم به جمجمه در مقید کردن، حمل و نقل برای کشتار از مهمترین است. خونریزی، آماس، نکروز سلول‌های آندوتلیال عروق و ضخیم شدن دیواره عروق در بیمارهای ویروسی مانند آکابان، تب‌نله‌ای و برنا گزارش شده است (۵،۱۷). هموفیلوس و بابزیوا همچنین مسمومیت‌های حاد با مس و سرب، توکسین باکتریایی در بوتولسم، نارسایی قلبی، آبسه و تومورها عوامل مهم ایجاد پرخونی، خونریزی، ترومبوس و آمبولی در مغز هستند (۲۰، ۱۶، ۱۱، ۲). در بررسی مادر گاوان به میزان ۴/۰٪ از موارد رنگدانه مشاهده شد. احتمال وجود چنین رنگدانه‌هایی را به ملانین نسبت می‌دهند و درصد وقوع آنرا در ناحیه یک چهارم قدامی مخ در همچنین روی پرده‌های مغز و مخچه گزارش کرده‌اند (۱۶). تجمع ملانین را ضایعه تلقی نمی‌کنند و بطور عادی ممکن است همراه با رنگ دانه آهن در پرده‌های مغزی مشاهده شود که با افزایش سن ارتباط دارد. این پدیده در نشخوارکنندگان پیر در کالبدگشایی و بازرسی لاشه‌ها مشاهده شده است (۲۰). Yanai و همکاران در سال ۱۹۹۴ رسوب مواد معدنی در اطراف رگ‌ها و سایر نواحی مغز در گاوان بدون علائم بیماری گزارش نموده‌اند و بیشترین میزان تشکیل دهنده مواد ترکیبات فسفر، کلسیم، روی و میزان بسیار کم آهن، مس و سدیم اعلام نموده‌اند (۷، ۳). Galize و همکاران در سال ۲۰۱۰ در یک بررسی گذشته‌نگار مطالعه ۴۱۱ رأس گاو در کالبدگشایی انواع بیماریها شامل: ۳/۶٪ تب‌نله‌ای بدفرجام، ۳/۶٪ بوتولسم، ۷/۲٪ نسل، ۷/۲٪ آنسفالیت غیر چرکی با منشاء ویروس‌های هرپس، ۵/۴٪ ناهنجاری‌های مادرزادی، ۸/۱٪ نکروز ماده خاکستری و سایر بیماریها شامل: هاری، لیستریوز، کریپتوکوکوز، تریپانوزمیا، بابزیوز گزارش نموده‌اند. در این بررسی تأکید شده فقط دام‌های مبتلا به کزاز و هاری دارای علائم بالینی بوده‌اند (۱۰). در بررسی ۳۹ گاو و ۴۷ گاو همیشه بظاهر سالم بدون علائم بالینی هیچگونه ضایعات ماکروسکوپی در سیستم اعصاب مرکزی مشاهده نشده است در حالیکه در میکروسکوپی ۶۸/۲۶٪ از گاو میش‌ها و ۴۵/۴۵٪ از گاو‌ها دارای ضایعاتی مانند پرخونی، خونریزی، استحاله نرونها، تجمع سلول‌های آماسی اطراف رگ‌ها، افزایش آستروسیت‌ها، تشکیل ندول‌های گلیال و نروفازی بوده‌اند. این ضایعات بصورت منفرد و یا چند ضایعه با هم در قسمت‌های مغز و مخچه مشاهده شده است (۴). در بررسی ما ۳/۱۷٪ از مغزها مبتلا به نکروز بودند که در ۸۰٪ موارد با ضایعات عروقی همراه بود. کمبود اکسیژن بدلیل خونریزی و یا عدم خون‌رسانی است که متعاقب آن نکروز اتفاق می‌افتد. بعضاً معتقدند که نکروز به هر دلیلی عارض شده باشد اکثراً با



تصویر ۱. مننژیت لنفوسیتی، ضخامت پرده مننژ، پرخونی و خونریزی.



تصویر ۲. تجمع آستینی وار سلول‌های آماسی اطراف رگ تجمع گلبول‌های قرمز داخل رگ و پرخونی.



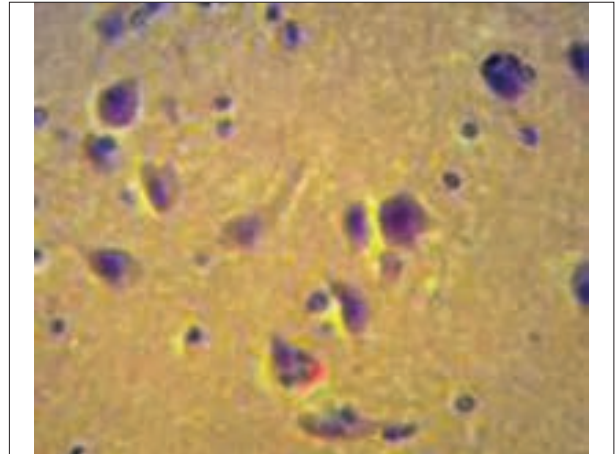
تصویر ۳. آماس پارانیشیم مغز (آنسفالیت لنفوسیتی)، تجمع سلول‌های آماسیو پرخونی.

بحث

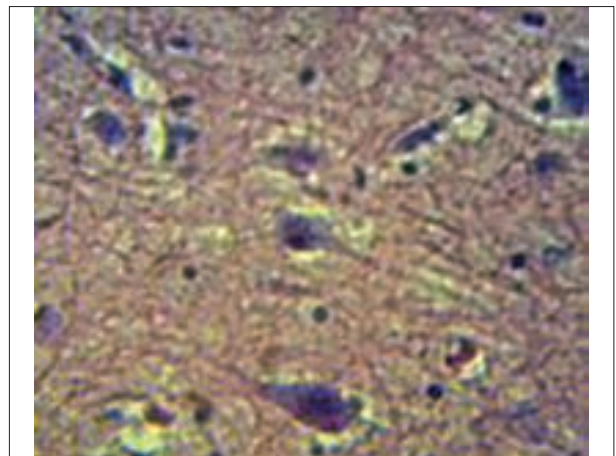
یافته‌های این بررسی با گزارش‌های Galize و همکاران در سال ۲۰۱۰ و



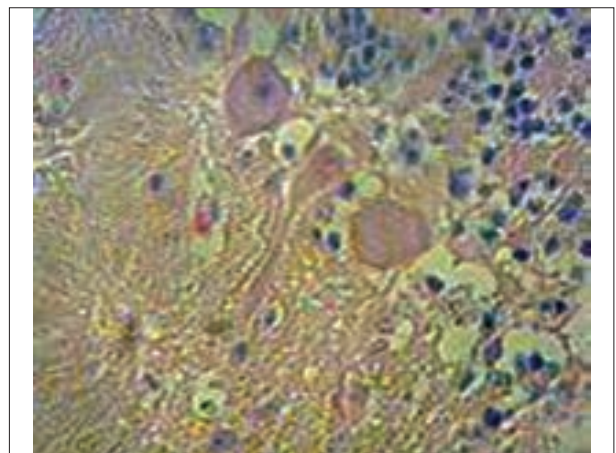
ترکیبات شیمیایی و گیاهان سمی در نرون ها رخ می دهد (۶). مسمومیت باسرب، جیوه، نمک طعام، قارچ های سمی، کمبود مس، اختلال در جذب تیامین، تغذیه با گیاهان سمی نظیر دم اسبی و خارشتر می توانند در مغز نکروز ایکی ایجاد کنند. در مسمومیت با گیاهان، واکوئله شدن در ماده سفید و نکروز سلول های پورکنژ در مخچه گزارش شده است (۲۸). در بررسی ماضایعات متنوع شامل: تشکیل ندول های گلیال، نفوذ لنفوسیت هادر پارانشیم، نوروفایژی، کروماتولیز، از بین رفتن میلین، تجمع سلول ها در اطراف عروق و هیپرپلازی عروق مشاهده شد. در حقیقت این ضایعات می تواند با منشاء ویروسی در نشخوارکنندگان ایجاد شود، که بدلیل عدم دسترسی به تاریخچه دام ها و عدم جداسازی عامل بیماری امکان قضاوت وجود ندارد. در یک بررسی کشتارگاهی مشابه بررسی ما از ۲۰۸ گاو و ۳۲۱ گاو میش به ظاهر سالم بدون علائم بالینی هیچگونه ضایعه ماکروسکوپی در مغز و مخچه مشاهده نگردید، لیکن در بررسی میکروسکوپی ۳۱/۷٪ از گاو و ۳۸/۶٪ از گاو میش ها دارای ضایعات، پرخونی، خونریزی، تجمع ملانین، ادم، تجمع سلول های آماسی اطراف رگ ها، کروماتولیز، آنسفالیت غیر چرکی، آنسفالیت چرکی به همراه آماس پرده های مغز، رسوب مواد معدنی، واکوئله شدن ماده سفید و گلیوز بوده اند (۱۷). از بررسی ۲۳۰۰ رأس گاو که ۱۰٪ آنها دارای علائم بالینی عفونت مایکوپلاسمایی در گوش میانی و ذات الریه بوده اند در کالبدگشایی در محوطه جمجمه ای در ناحیه پیشانی اکسودای فیبری، نکروز و در ریز بینی نفوذ نوتروفیل ها و ماکروفاژ مشاهده شده است. در این گزارش در ۳ مورد مایکوپلازما بویس از مغز جدا شده و گنجیدگی های داخل سلولی در اعصاب صورتی مشاهده شده است (۱۸). لیستر یامونوسیتوزن از عوامل مهم باکتریایی در ایجاد آنسفالیت چرکی بویژه در نشخوارکنندگان است. در بررسی های کشتارگاهی لیستر یامونوسیتوزن اغلب از لاشه ها جدا شده است (۲۴). Oevermann و همکاران در سال ۲۰۱۰ آنسفالیت و دژنرسانس آکسون ها بدلیل آلودگی لیستریایی در ۲۰۰۰ رأس در نشخوارکنندگان گزارش نموده اند (۲۳). در بررسی مایک مورد کانون تجمع نوتروفیل به شکل آبه ریز در ناحیه قشر مغز، مشاهده شد. Gavier و همکاران در سال ۲۰۰۱ از ۵۰۶ رأس گاو بدون علائم بالینی که برای بیماری جنون گاوی مورد بررسی قرار داده اند در ۱۵۲ رأس در اطراف عروق مغز، بصل النخاع و مخچه نفوذ سلول های آماسی شامل ماکروفاژ در ۸۳ مورد (۵۴/۶٪) نوتروفیل، ۴ مورد (۲/۶٪) و ائوزینوفیل ۵۴ مورد (۳۵/۵٪) گزارش نموده اند (۱۱). Moghaddar و همکاران در سال ۱۹۹۲ در ایران سنوروس سریرالیس در گاو گزارش نموده اند و تأکید شده است که آلودگی نشخوارکنندگان بدلیل آلودگی سگ های منطقه به انگل تنیامولتی سپس است (۲۱). Gicik و همکاران در سال ۲۰۰۷ میزان فراوانی سنوروس سر برالیس ۲۸-۲٪، در گوسفند و بز اعلام نموده اند. آتروفی بافت مغز، ضخیم شدن دیواره عروق و نکروز بافت مغز از جمله ضایعات کیست ها اعلام نموده اند. در اکثر موارد بروز کیست ها



تصویر ۴. دژنرسانس نرونهای مغز، افزایش حضور سلول های میکروگلی، نکروز نرون، نوروفایژی و هضم نرون.



تصویر ۵. تورم جسم نرون، خارج شدن هسته سلول از حالت مرکزی، ایجاد پدیده.



تصویر ۶. تورم سلول های پورکنژ مخچه، محوشدن هسته ها، نکروز سلولی، دژنرسانس آکسون و ادم در ماده سفید مخچه.

واکنش التهابی توام است (۱۶). ارنفاکتوس و نکروز آیکی متعاقب کمبود اکسیژن در بین دام ها بویژه در نشخوارکنندگان بندرت دیده می شود و نکروز انعقادی متعاقب اثر سموم باکتری ها و مسمومیت با



References

1. Barlow, R. (1989) Differential Diagnosis of Bovine Neurological. In Practice. 11: 64-68.
2. Blas-Machado, U., Saliki, J.T., Duffy, J.C., Casrltine S.L. (2004) Bovine viral diarrhoea virus type 2 induced meningoencephalitis in a heifer. Vet Pathol. 41: 190-194.
3. Bonyadian, M., Meshki, B. (2006) Study of sarcocyst contamination of carcasses of slaughtered cattle in Shahrekord. Pejohesh va Sazandegi (In Persian). 72: 14-18.
4. Dharanasha, N.K., Singh, R., Sharma, A.K., Singh, K.P. (2010) Spontaneous microscopic brain lesions in cattle and buffaloes Ind. J Vet Path. 34: 970-973.
5. Dunia, D.G., Sauder, C., Torre, J.C. (1997) Borna disease virus and the brain. Brain Res Bull. 44: 647-649.
6. Curgo, R.D., Bedi, K.S., Nurcombe, V. (2002) Concept in central nervous system regeneration. J Clin Neurosci. 9: 613-617.
7. Ramonet, D., Pugliese, M., Rodriguez, M., Yebra, L., Andrade, C., Adroer, R., et al. (2002) Calcium precipitation in acute and chronic brain disease. J Physiol Paris. 96: 307-312.
8. Fecteau, G., Smith, B.P., George, L.W. (2009) Septicemia and meningitis in the newborn calf Food. Anim Pract. 25: 195-208.
9. Galize, G.J., Silva, M.L., Dantas, A.F., Simoes, S.V., Riet-Correa, F. (2010) Diseases of the nervous system of cattle in the semiarid of Northeastern Brazil. Pesuqui Vet Bras. 30: 267-276.
10. Gaviier-Widen, D., Wells, A.H., Simmons, M.M., Wilsmith, J.M.M., Ryan, J. (2001) Histological observation on the brains of symptomless 7-years old cattle. J Comp Pathol. 124: 52-59.
11. Gicik, Y.M., Arslan, M.O. (2007) Prevalence of *Coenurus cerebralis* in sheep in Kars Province, Turkey. Bull Vet Inst Pulawy. 51: 379-382.
12. Gupta, P.P., Chowdhury, N. (1985) Cerebral coenurosis in a buffalo. Indian Vet J. 62: 613-614.
13. Hamdianejat, H., Ghorbanpour, M., Nabavi, L., Haji-Hajikolaie, M.H., RaziJalali, M.H. (2010) Occur-

بدون علائم بیماری بوده است (۱۲). آنسفالیت های انگلی ناشی از مهاجرت لاروهای انگل در گاو بسیار کمتر از گوسفند است. در بررسی مادر عضلات تعدادی از لاشه ها سارکوسیت مشاهده شد که ضایعه ای در مغز و مخچه دام های مبتلایان وجود نداشت. در یک بررسی از ۳۰۰ لاشه گاوهای کشتار شده علیرغم عدم وجود ضایعات ماکروسکوپی در اندام های مختلف، کیست ها بطور ریز بینی در پارانشیم بافت قابل تشخیص بوده است (۱). ضایعات در مخچه متعاقب بیماری های ویروسی مانند آکابان، آنسفالومیلیت تک گیر گاو، رخ می دهد و در ناحیه لپتومنتر شدت ضایعات بیشتر است (۲۰). Kamata و همکاران در سال ۲۰۰۹ از ۶ رأس گوساله دارای آنسفالیت غیر چرکی ویروس بیماری آکابان جدا نموده اند. نفوذ لنفوسیت ها، ماکروفاژها در بافت، تجمع شدید اطراف رگ ها، نکروز نرونها و اکوئله شدن، از جمله ضایعات بوده است (۱۷). در بررسی دیگر روی ۶۰۲۱ لاشه گاو ۵۵۲ (۹/۱٪) دارای ضایعات در مغز و مخچه و بصل النخاع بوده اند. نکروز ماده خاکستری، نفوذ سلول های آماسی در قسمت های مختلف مغز، خونریزی، پرخونی، ادم، و اکوئله شدن و ضایعات دژنراتیو مشاهده شده است. در این بررسی از ۵۷٪ ویروس عامل بیماری تب نزله ای بدفرجام، هاری، ویروس های هرپس عامل آنسفالیت نکروزان ۹/۵٪ عوامل باکتریایی از ضایعات جدا شده است. در این مطالعه ۲/۹٪ ناهنجاری های مادرزادی شامل هیدروسفالی، کاهش میلین در ماده سفید، porencephaly در مغز و مخچه گزارش شده است. در این بررسی تأکید شده است که ۵۴۹۹ مورد (۹۱٪) از گاوان فاقد علائم بالینی و ضایعات ماکروسکوپی بوده اند (۲۵). در بیماری های هاری، اسهال ویروسی گاو، بیماری مخاطی، مسمومیت با گیاهان، کمبود ویتامین و همچنین بوتولسم ضایعات در مخچه گزارش شده است (۱۶). مسمومیت با گیاهان و هم چنین داروهایی که موجب افزایش تیامیناز و کمبود ویتامین شوند عامل نکروز ماده خاکستری است (۲۸). Fectea و همکاران در سال ۲۰۰۹ ضایعات در مخچه گوساله گزارش کرده اند (۸). در بررسی مانیز صاف شدن چین های مغز و سایر ضایعات با درجه خفیف تری در مخچه گاوان و گاو میش ها مشاهده گردید، که با یافته های فوق مطابقت دارد. در بررسی ما طیف وسیعی از ضایعات مهم و مطرح از بیماریها در دستگاه سیستم اعصاب مرکزی در دام های به ظاهر سالم کشتار شده مشاهده شد که آسیب شناسی آن مدنظر قرار گرفت و بدلیل گستردگی امکان سبب شناسی نبود. با توجه به نتایج فوق و اهمیت آنسفالوپاتی گاو و گاو میش بسیاری از نتایج می تواند در تشخیص و هم چنین پایه ای جهت مطالعات بیشتر مورد بهره برداری قرار گیرد.

تشکر و قدردانی

بدیوسیله از دانشکده دامپزشکی دانشگاه شهید چمران اهواز به جهت مهیا نمودن شرایط این مطالعه و همچنین از سرکار خانم مصوبغ و آقای ذالکی کارشناسان آزمایشگاه آسیب شناسی سپاسگزاری می شود.



- rence of anti-*Toxoplasma gondii* antibodies in female cattle in south-west of Iran. Trop Anim Health Prod. 42: 899-903.
14. Isosmppi, J., Vesa, A., Jalanko, L. (2002) Lysosomal localization of the neuronal ceroid lipofuscinosis CLN5 protein. Hum Mol Genet. 8: 885-891.
 15. Jubb, K.V., Kennedy, P.C.N., Palmer, N. (2007) Pathology of Domestic Animals. (3rd ed.) Academic Press Pub San Diego, USA.
 16. Kamata, H., Inai, K., Maeda, K., Nishimura, T., Arita, S., Sudas, T., et al. (2009) Encephalomyelitis of Cattle caused by Akabane virus in southern Japan in 2006. J Comp Pathol. 140: 187-193.
 17. Kumar, R. (2007) Pathology of brain affections in cattle and buffaloes. Indian J Vet Pathol. 31: 250-255.
 18. Maeda, T., Shibahara, T., Kimura, J., Wada, Y., Sato, K., Imada, Y., et al. (2003) *Mycoplasma bovis*-associated Suppurative Otitis Media and Pneumonia in Bull Calves. J Comp Pathol. 129: 100-101.
 19. Macgavin M.D., Zachary, F.Z. (2007) Pathologic of Basis Veterinary Disease. (5th ed.) Philadelphia. New Yourk, Mosby, USA.
 20. Moghaddar, N., Oryan, A., Gaur, S.N.S. (1992) Coenurosis in cattle in Iran. J Appl Anim Res. 2: 119-121.
 21. Nelson, P.T., Soma, L.A., Lau, E (2002) Microglia in disease of the central nervous system. ANM Med. 34: 491-500.
 22. Oevermann, A., Dipalama, S., Doher, M.G., Arbil, C., Zurbriggen, A. (2010) Neuropathogenesis of naturally occurring encephalitis caused by *Listeria monocytogenes* in ruminants. Brain Pathol. 20: 378-390.
 23. Rahimi, E., Momtaz, H., Hemmatzadeh, F. (2008) The prevalence of *Escherichia coli* 0157; H7, *Listeria monocytogenes* and campylobacter Spp. on bovine carcasses in Isfahan, Iran. Iran J Vet Res. 25: 365-370.
 24. Sanches, A.W.D., Lanohr, I.M., Stgger, A.L., Barros. C.S. (2009) Diseases of the central nervous system in cattle of southern Brazil. Pesqui Vet Bras. 20: 113-118.
 25. Seimiya, Y., Ohshima, K., Itoh, H., Ogasawara, N., Okutomo, M., Tanaka, S. (1992) Clinicopathology of meningoventriculitis due to *Streptococcus bovis* infection in neonatal calves. J Vet Med. 45: 871-874.
 26. Singh, R., Kumar, P.P., Singh, K.P., Singh, P., Dwivedi, R., Chauhan, S. (2008) Neurohistopathological lesions in brains of Indian cattle. Indian J Anim Sci. 78: 1063-1074.
 27. Verdes, J.M., Morrana, A., Gutierrez, F., Battes, D., Fidlago, L.E., Guerrero, F. (2006) Cerebellar degeneration in cattle grazing *Solanum bonariense* (Naranjillo) in western Uruguay. J Vet Diagn. 18: 299-303.
 28. Yoshino, T., Momotani, E. (1988) A case of Bovine coenurosis (*Coenurus cerebralis*) in Japan, Jpn J Vet Sci. 50: 433-438.
 29. Yilmaz, H., Turan, N., Gurel, A., Gulcubuk, k., Sonmez, H., Bozkurt, H., et al. (2007) An abattoir survey on bovine spongiform encephalopathy (BSE) in Turkey. Pol J Vet Sci. 10: 271-274.
 30. Yanani, T., Masegi, T., Kawada, M., Ishikawa, K., Fukuda, K., Yamaooe, T., et al. (1994) Spontaneous vascular mineralization in the brains of cows. J Comp Pathol. 2: 213-219.



Pathological study on central nervous system in Iranian cattle and buffaloes: A Provincial study

Sayyari, M.^{1*}, lotfi, M.²

¹Department of Pathobiology, School of Veterinary Medicine, University of Shiraz, Shiraz-Iran

²Razi Vaccine and Serum Research Institute, Karaj-Iran

(Received 14 November 2012, Accepted 16 February 2013)

Abstract:

BACKGROUND: Evaluation of clinical signs and pathological lesions could be very important for recognition of nervous system diseases in cattle and buffaloes. **OBJECTIVES:** This study was carried out to understand the nature of pathological conditions affecting brain of cattle and buffaloes in an abattoir study. **METHODS:** 46 samples out of 850 samples (37 cattle, 9 buffaloes) which showed various macroscopic lesions were collected for detailed examination. The specimens were ginned processed through routine method for paraffin embedding section (5-7micron), stained by haematoxylin and eosin method. **RESULTS:** Congestion and hemorrhage (8 cows, 9 buffaloes); pigmentation (4 cows); chromatolysis (4 cows, 2 buffaloes); gliosis (4 cows, 1 buffalo); vacuolization of the white matter (4 cows); necrosis (6 cattles, 2 buffaloes); cerebellum edema (3 cows); perivascular cuffing (4 cows, 3 buffaloes); blood vessels hyperplasia (3 cows); coenurus cerebralis (3 cows); encephalitis (9 cattle, 1 buffalo); mineralization (5 cows); meningeal hemorrhage and congestion (10 cows, 9 buffaloes); meningeal edema (2 cows); meningitis (7 cows); cerebral congestion and hemorrhage (1 cow, 5 buffaloes); degeneration of molecular layer (2 cows); degeneration of granular layer (3 cows) Purkinje cells degeneration (cows 4, 1 buffalo). **CONCLUSIONS:** Multiple lesions in the central nervous system have been observed in apparently healthy animals without clinical signs. Considering the importance of ruminants encephalopathy and comparing these results can be a basis for further study.

Key words: brain, cerebellum, cattle, buffalo

Figure Legends and Table Captions

Table 1. The frequency and type of brain lesions in cattle and buffalo.

Table 2. The frequency and type of microscopic lesions in the brains of cattle and buffalo.

Table 3. The frequency and type of cerebellar lesions in cattle and buffalo.

Figure 1. Lymphocytic meningitis, thickening of meninge, congestion and hemorrhage.

Figure 2. Accumulation of inflammatory cells around the vessels (Lymphocytic perivascular cuffing) red blood cell aggregation.

Figure 3. Lymphocytic encephalitis, accumulation of inflammatory cells in the brain and congestion.

Figure 4. Degeneration of neurons, microgliosis (accumulation of microglia) neurophagia and neuron digestion.

Figure 5. Swelling of neuronal cell body, Central chromatolysis and peripheral displacement of nucleus.

Figure 6. Purkinje cell Swelling, necrosis, disappearance of nucleus, axon degeneration and cerebellar white matter edema.

*Corresponding author's email: sayyari@shirazu.ac.ir, Tel: 0711-2286950, Fax: 0711-2286940