

## عضو ومرونزال در گوسفندان لری

دکتر محسن عباسی<sup>۱\*</sup> مهندس حشمت ا... خسروی نیا<sup>۲</sup>

دریافت مقاله: ۲۶ بهمن ماه ۱۳۸۱

پذیرش نهایی: ۳۰ تیر ماه ۱۳۸۲

### Vomer nasal organ in Lori sheep

Abbasi, M.,<sup>1</sup> Khosravania, H.<sup>2</sup>

<sup>1</sup>Department of Veterinary Medicine, Faculty of Agriculture, University of Lorestan, Khorramabad-Iran. <sup>2</sup>Department of Technology of Animal Production, Faculty of Agriculture, University of Lorestan, Khorramabad-Iran.

**Objective:** Anatomical and histological studies of VNO in Lori sheep.

**Samples:** Twenty-one of Lori sheep heads were used.

**Procedure:** VNO of Lori sheep prepared and fixed in fixative solution, then processed for tissue sectioning.

For histological observation using H&E technique. Biometrical parameters of VNO were evaluated.

**Results:** The mean length of VNO was 90.645.96mm. This organ is encapsulated in cartilagenous capsule that in most portion incompleated but in small portion completed. In histological study of VNO showed that the epithelium lining the lumen of VNO were of two different kinds i.e: pseudostratified ciliated columnar epithelium (Respiratory) in lateral wall and pseudostratified nonciliated columnar (Receptory) in medial wall of lumen. *J. Fac. Vet. Med. Univ. Tehran. 58, 3: 279-282, 2003.*

**Key words:** Sheep, Vomer nasal Organ, Anatomy, Histology.

**Corresponding author email:** Abasi.m@lu.ac.ir

هدف: مطالعه ساختمان آناتومی و بافت شناسی عضو ومرونزال در گوسفندان

لری.

نمونه ها: بیست و یک عدد سر گوسفند لری مورد استفاده قرار گرفت.

روش: عضو ومرونزال گوسفندان تهیه گردید و پس از تثبیت و تهیه مقاطع بافتی با استفاده از روش رنگ آمیزی هماتوکسیلین و اتوزین بررسیهای بافتی صورت گرفت. ارزیابیهای بیومتری عضو نیز انجام شد.

نتایج: میانگین طول عضو ومرونزال  $90.645 \pm 9.96$  میلیمتر اندازه گیری گردید. این عضو توسط کپسول غضروفی احاطه شده که در اکثر طول عضو ناقص و در بخشی کامل است. در بررسی بافت شناسی عضو ومرونزال مشاهده شد که اپی تلیوم مخاطی لومن عضو، از دو نوع شامل اپی تلیوم استوانه ای مطابق کاذب مژه دار (تنفسی) و استوانه ای مطابق کاذب بدون مژه (رستپوری) به ترتیب در دیواره جانبی و داخلی لومن تشکیل شده است. مجله دانشکده دامپزشکی دانشگاه تهران،

(۱۳۸۲)، دوره ۵۸، شماره ۳، ۲۸۲-۲۷۹.

واژه های کلیدی: گوسفند، عضو ومرونزال، آناتومی، بافت شناسی.

عضو ومرونزال (Vomer nasal organ) در پستانداران نقش اساسی خود را در بسیاری از رفتارهای اجتماعی و واکنشهای جنسی از طریق ردیابی فرمون ها (Pheromones) ایفا می کند (۱،۳،۴،۹). فرمون ها مواد شیمیایی هستند که به وسیله فردی از یک گونه به منظور برقراری ارتباط با سایر اعضا آزاد می شود (۱۴). عضو ومرونزال در بسیاری از حیوانات از جمله خزندگان (به استثنای کروکودیل)، دوزیستان، پستانداران از جمله اسب، گوسفند، گاو، گاو میش، بز، سگ، گربه، خفاش، مینک، موش و انسان و... مطالعه شده است (۱،۴،۶،۸،۹،۱۵،۱۷).

در سال ۱۸۱۳ یک متخصص آناتومی دانمارکی به نام Ludvig Jacobson عضوی را در بینی پستانداران شرح داد که قبل از آن مورد توجه قرار نگرفته بود. او بسیاری از بخشهای عضو شامل غدد، عصب رسانی و خونرسانی به عضو را به طور دقیق مشاهده و گزارش نمود. به افتخار کشف عضو مورد نظر توسط وی، عضو جکوبسون نامیده شد و در سال ۱۸۹۵ با توجه با موقعیت عضو، آنرا عضو ومرونزال نامیدند (۸). در غالب پستانداران عضو ومرونزال به صورت دو لوله با انتهای بسته (سیگاری شکل) است که در طرفین و قاعده استخوان تیغه بینی (Vomer) قرار دارد و به وسیله کپسولی استخوانی یا غضروفی به طور کامل یا ناقص احاطه شده است. از نظر بافت شناسی لومن عضو دارای بافت پوششی تنفسی و حسی است (۱،۶،۸،۱۰،۱۷،۱۸،۲۱).

یکی از رفتارهای جنسی که در اغلب پستانداران از جمله حیوانات اهلی مشاهده می شود واکنش Flehmen یا اشتیاق جنسی است. در این واکنش، پس از بوییدن ترشحات حاصله از واژن و ادرار دام ماده ای که در استروس بسر می برد، حیوان سر خود را بالا برده و بینی خود را چروکیده کرده و لب بالا را به سمت بالا می کشد و برای چند لحظه تنفس را قطع می کند. در این وضعیت حالتی شبیه خنده در حیوان مشاهده می شود. در اسب، واکنش

(۱) گروه آموزشی دامپزشکی، دانشکده کشاورزی دانشگاه لرستان، خرم آباد - ایران.

(۲) گروه آموزشی تکنولوژی تولیدات دامی دانشکده کشاورزی دانشگاه لرستان، خرم آباد - ایران.

(\* نویسنده مسئول Abasi.m@lu.ac.ir)

Flehmen به تناوب همراه با شیبه کشیدن می باشد (۸،۱۰). در بسیاری از حیوانات عضو ومرونزال از طریق مجرای ثنایی (Incisive duct) با حفره دهانی ارتباط برقرار می کند ولی در برخی پستانداران مانند اسب به دلیل مسدود بودن مجرای ثنایی، مجرای عضو به داخل بینی باز می شود (۱،۴،۶،۸،۱۰،۱۵،۲۱). شکل و اندازه عضو در حیوانات مختلف متفاوت بوده و از نظر بافت شناسی تغییراتی را نشان می دهد (۱،۸،۱۰،۱۷،۲۱). در تحقیق حاضر عضو ومرونزال گوسفندان لری از جنبه های کالبد شناسی و بافت شناسی شامل اندازه (طول و عرض)، موقعیت عضو در حفره بینی و ساختار بافتی در قسمتهای مختلف آن مورد مطالعه قرار گرفت.

### مواد و روش کار

در این بررسی، تعداد ۲۱ عدد سر گوسفند لری (شامل ده میش و یازده قوچ) با توجه به مشخصات فنوتیپی این نژاد از کشتارگاه خرم آباد تهیه و به آزمایشگاه واقع در دانشکده کشاورزی منتقل گردید. جهت اندازه گیری طول عضو ومرونزال، ابتدا برشهای عرضی از محاذات توبرکل ثنایی شروع شده و به فواصل مشخص برشها (با ضخامتهای ۴-۲ سانتیمتر) ادامه یافته تا محلی که هیچ اثر ماکروسکوپی از عضو مشاهده نشود. طول عضو از محل الحاق به مجرای ثنایی تا انتها با استفاده از کولیس با دقت ۰/۱ میلیمتر اندازه گیری شد. تغییرات شکلی عضو در نواحی مختلف در مقاطع عرضی تهیه شده بررسی گردید و قطر لومن عضو با استفاده از کولیس در نواحی مختلف با ارزیابی کپسول غضروفی احاطه کننده لومن به دست آمد. جهت ارزیابی از نحوه ارتباط عضو با حفره دهانی که از طریق مجرای ثنایی میسر



می شود، از کاتتر پلاستیکی ظریف استفاده گردید. با توجه به برشهای عرضی انجام شده انطباق انتهای عضو با دندانهای گونه و ستیغهای کامی نیز مورد بررسی قرار گرفت. به منظور بررسیهای بافت شناسی عضو و مرونزال، پنج عدد سر گوسفند مورد استفاده قرار گرفت. پس از جداسازی عضو و مرونزال از بافتهای اضافی، آماده سازی نمونه ها و رنگ آمیزی به روش هماتوکسیلین و ائوزین، مورد بررسی میکروسکوپی قرار گرفته و عکسهای مورد نیاز تهیه شدند. همچنین با استفاده از آزمون مجذور کای (Chi square test) نتایج حاصله تجزیه و تحلیل آماری شدند.

### نتایج

در بین ۲۱ عدد سر گوسفند لری بررسی شده، تعداد ستیغهای کامی از ۱۴ تا ۱۸ عدد متغیر بود و میانگین آنها ۱۵ عدد است. در دو جنس نر و ماده از نظر تعداد ستیغهای کامی اختلاف معنی دار وجود نداشت. آخرین ستیغهای کامی باتوجه به تعداد آنها، از مجاورت با اولین دندان گونه تا انتهای چهارمین دندان گونه متفاوت بود. انتهای عضو و مرونزال در اغلب گوسفندان در محاذات دومین دندان گونه قرار داشت. میانگین طول عضو و مرونزال از محل سوراخهای ثنایایی تا انتهای عضو که با محو شدن کپسول غضروفی همراه است برابر با ۹۰/۶۴ میلیمتر با انحراف معیار ۵/۹۶ ارزیابی گردید. در گوسفندان نر و ماده میانگین طول عضو به ترتیب برابر با ۹۳/۵ و ۸۸/۰۱ اندازه گیری شد (انحراف معیار به ترتیب ۵/۴۴ و ۵/۳۳ می باشد). در بین دو جنس اختلاف طول عضو معنی دار است ( $P < 0.05$ ). با قرار دادن کاتتر در داخل سوراخهای ثنایایی، که در طرفین تکمه ثنایایی واقع هستند، مشخص می شود که عضو و مرونزال از طریق مجرای ثنایایی با حفره دهان ارتباط دارد. علاوه بر این عضو، حفره بینی نیز از طریق این مجاری با حفره دهانی مرتبط می باشد.

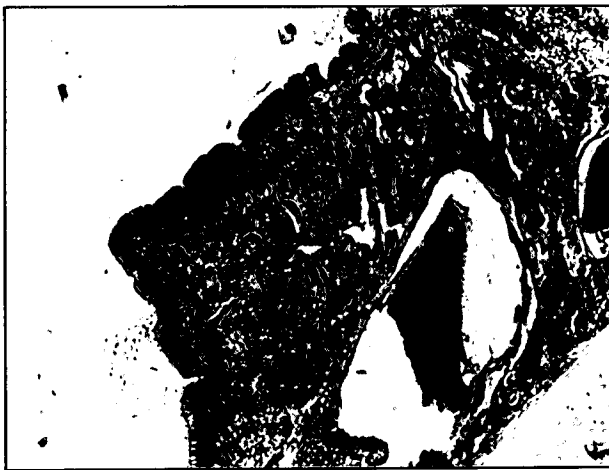مشاهده شد که در شروع عضو و مرونزال از محل سوراخهای ثنایایی به سمت عقب، کپسول غضروفی احاطه کننده عضو در ابتدا ناقص بوده و C شکل می باشد ولی با ادامه عضو به سمت عقب شکل کپسول غضروفی مثلثی شکل شده و بتدریج در امتداد طولی عضو تغییرات شکلی مشاهده می شود. در شروع عضو، غضروف ناقص کپسولی در زیر دیواره غضروفی بینی قرار دارد ولی بتدریج با حرکت به سمت عقب این کپسولها در طرفین و قاعده دیواره بینی قرار می گیرد. فاصله بین دو قاعده کپسولها در ثلث ابتدایی طول عضو از سایر نواحی عضو بیشتر بوده (۳/۳۰ میلیمتر) و کمترین فاصله بین دو کپسول در ثلث میانی طول عضو (۲/۴۷ میلیمتر) می باشد. در ثلث انتهایی طول عضو مجدداً این فاصله افزایش پیدا می کند (۲/۸۳ میلیمتر). پس از شکل گیری کپسول غضروفی کامل (با دید ماکروسکوپی)، حد اکثر قطر کپسول در ثلث میانی طول عضو مشاهده گردید در حالی که در ثلث ابتدایی کوچکترین قطر را دارد. به این ترتیب کپسول غضروفی در ابتدا کوچک بوده و در ثلث میانی گشاد شده و بتدریج کوچک شده تا اینکه در انتها کپسول محو می شود.

در بررسی میکروسکوپی مشخص گردید که نقص دیواره کپسول غضروفی که پارانشیم عضو، شامل: اپی تلیوم، عروق، غدد، اعصاب و بافتهای همبندی را احاطه کرده است، در اکثر طول عضو و در دیواره جانبی آن مشاهده می شود. محل نقص دیواره غضروفی در نواحی مختلف دیواره جانبی است به نحوی که گاهی نقص در اواسط دیواره و در بعضی نواحی در قسمتهای

### بحث

عضو و مرونزال در اکثر پستانداران به صورت دو لوله موازی در طرفین و قاعده تیغه بینی قرار دارد (۱، ۲، ۳، ۴، ۵، ۶، ۷، ۸، ۹، ۱۰، ۱۱، ۱۲، ۱۳، ۱۴، ۱۵، ۱۶، ۱۷، ۱۸، ۱۹، ۲۰، ۲۱، ۲۲، ۲۳، ۲۴). مقطع عرضی عضو در سگ در بیشترین قسمت طول خود هلالی شکل بوده و به طور نسبی به وسیله غضروف J شکل احاطه شده است و نقص کپسول غضروفی در قسمت پشتی جانبی عضو مشاهده می شود (۳). کپسول VNO در بز در قسمت اعظم طولش کامل و بیضی شکل بوده و در بخش کوچکی از طول خود در ناحیه پشتی جانبی ناقص است (۱۲). این عضو در مقطع طولی سیگاری شکل بوده و اندازه آن در گونه های مختلف حیوانی متفاوت است. در حیواناتی مانند گاو، خوک، اسب و گوسفند گزارش شده است که کپسول غضروفی کامل نیست (۱۲، ۱۸). کپسول غضروفی VNO در گاو میش ناقص بوده و محل نقص کپسول در طول عضو متفاوت می باشد (۱). مقطع عرضی کپسول غضروفی اشکال بیضی شکل، گلابی شکل و تا حدی مثلثی شکل را در حیوانات و نواحی مختلف عضو نشان می دهد (۱، ۲، ۳، ۴، ۵، ۶، ۷، ۸، ۹، ۱۰، ۱۱، ۱۲، ۱۳، ۱۴، ۱۵، ۱۶، ۱۷، ۱۸). کپسول غضروفی کامل است و با گزارشهای ارایه شده مغایرت دارد (۱۲). بیشترین بخش طول عضو، گوسفند لری دارای نقصان کپسول غضروفی است که این نقص در دیواره جانبی عضو مشاهده می شود و محل نقص در نواحی مختلف طول عضو تغییراتی می کند (تصویر ۱). ضخامت دیواره جانبی کپسول نسبت به دیواره داخلی کمتر است که در گزارشی در مورد بز این موضوع ذکر شده است (۱۲). در اکثر پستانداران مجرای VNO از طریق سوراخهای ثنایایی یا حفره دهانی مرتبط می باشد و مجرای VNO، در نزدیکی سوراخ دهانی مجرای ثنایایی به مجرای ثنایایی ملحق می شود و دهان و بینی با هم ارتباط دارند

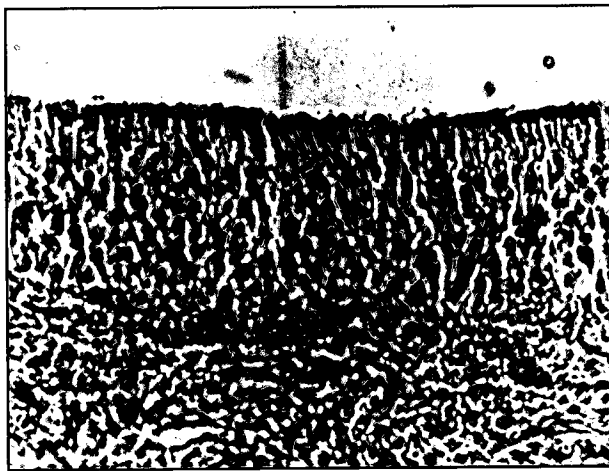




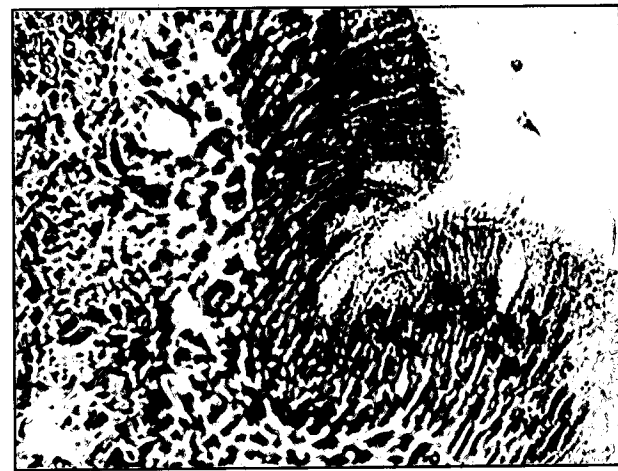تصویر ۲- چین اپی تلیالی که بداخل لومن عضو برآمده شده و در زیر این ناحیه عروق خونی با اندازه های متفاوت و غدد مشاهده می شوند. رنگ آمیزی H&E. درشت نمایی ۴۰x.



تصویر ۱- انتهای دو دیواره غضروفی در مجاورت هم قرار گرفته و در محل نقص غضروفی بافت همبند متراکم قرار دارد. غدد و وریدهای غاری در زیر محل نقص دیواره غضروفی مشاهده می شوند. رنگ آمیزی H&E. درشت نمایی ۴۰x.



تصویر ۴- بافت پوششی استوانه ای مطابق کاذب بدون مزه و فاقد سلولهای جامی شکل در دیواره داخلی لومن عضو و مروزال. رنگ آمیزی H&E. درشت نمایی ۴۰x.



تصویر ۳- بافت پوششی استوانه ای مطابق کاذب مزه دار حاوی سلولهای جامی شکل در دیواره جانبی لومن عضو و مروزال. رنگ آمیزی H&E. درشت نمایی ۴۰x.

آن ارایه شده است (۲۰۷، ۱۲). در یک بررسی که با تصویربرداری از VNO انسانها به روش ("MRI" Magnetic Resonance Imaging) همراه بود نشان دادند که مجرای عضو به صورت یک ساختمان لوله ای شکل با میانگین طول ۷ میلی متر (از ۳ تا ۲۲ میلی متر) می باشد و از نظر شکل و اندازه و موقعیت عضو، در انسان دارای تفاوتی قابل ملاحظه ای است (۲).

از نظر بافتهای پوششی لومن عضو دو نوع اپی تلیوم ذکر شده است که شامل اپی تلیوم تنفسی در دیواره جانبی و اپی تلیوم رسپتوری در دیواره داخلی لومن عضو و مروزال می باشد (۱، ۲، ۳، ۴، ۵، ۶، ۷، ۸، ۹، ۱۰، ۱۱، ۱۲، ۱۳، ۱۴، ۱۷، ۱۸، ۱۹، ۲۱، ۲۳، ۲۴). در بررسی حاضر نیز در دیواره خارجی لومن، بافت پوششی از نوع استوانه ای مطابق کاذب مزه دار حاوی سلولهای جامی شکل بود که این بافت بر روی چین اپی تلیوم موجود در لومن نیز وجود داشت (تصاویر ۲ و ۳). در دیواره داخلی لومن نیز بافت پوششی از نوع استوانه ای مطابق کاذب بدون مزه می باشد (تصویر ۴). نوع غدد موجود در زیر مخاط عضو از نوع لوله ای آسینی بوده که ترشحات خود را به داخل لومن تخلیه می کنند (۱، ۱۷، ۱۸). موقعیت مجاری کوتاه غدد متفاوت بوده و این غدد مایعی تولید می کنند که محرکهای شیمیایی غیر فرار را حل می کنند (۱۷). با بررسیهای مورفولوژی و هیستوشیمی غدد عضو، نشان داده اند که نوع ترشحات این غدد از نوع سرزوی یا موکوسی

(۱، ۳، ۶، ۷، ۸، ۱۲، ۱۸). در اسب به دلیل اینکه مخاط دهانی روی مجرای ثنایایی را پوشانیده، این مجرا بسته است (۱۳).

در بررسی حاضر نشان داده شد که VNO از طریق سوراخهای ثنایایی که در طرفین توبرکل ثنایایی (در عقب بالشتک دندانی) قرار دارد با حفره دهانی مرتبط است (تصویر ۱). طول VNO در حیوانات مختلف متفاوت می باشد به نحوی که طول این عضو از محل سوراخهای ثنایایی تا انتهای خلفی آن در سگ ۵-۶ سانتیمتر (۳)، در گاو ۱۵-۲۰ سانتیمتر، در اسب ۱۲-۱۵ سانتیمتر، در خرگوش ۱/۵ سانتیمتر و در گاو میش ۱۸/۹ سانتیمتر گزارش شده است (۱، ۱۳). در بررسی حاضر طول VNO در گوسفندان لری به طور میانگین ۹۰/۱۶۴ میلیمتر به دست آمد. در بین دو جنس نر و ماده طول عضو دارای اختلاف معنی دار بود ( $P < 0.05$ ). اندازه عضو در گوسفندان نر بیشتر بود.

وجود VNO در انسان تأیید شده است ولی میزان فراوانی آن در گزارشهای مختلف متفاوت است. در گزارشی وجود VNO در ۷۵ درصد نمونه ها تأیید شد و VNO دو طرفه فقط در ۴۰ درصد موارد نشان داده شد. در مجموع مشخص شده است که VNO در تمامی انسانها وجود نداشته و از نظر فانکشنال بودن نیز مورد توافق همه محققین نیست اگر چه دلایلی بر عملکردی بودن



## References

۱. اردلانی، غ.، صدرخانلو، رع. و عباسی، م. (۱۳۷۹): کالبد شناسی و بافت شناسی عضو ومرونازال در گاومیش. مجله دانشکده دامپزشکی دانشگاه تهران، دوره ۵۵، شماره ۱، صفحه: ۱۰-۵.
2. Abdolmaali, N.D., Kuhnau, D., Knecht, M., Kohler, K., Huttenbrink, K.B and Hummel, T. (2001): Imaging of the human vomeronasal duct. *Chem Senses*, 26, 1: 35-39.
3. Adams, D.R. and Wiekamp, M.D. (1984): The Canine Vomeronasal Organ. *J. Anat.* 138, 771-787.
4. Bargman, C.I. (1997): Olfactory receptor, Vomeronasal receptors and the organization of olfactory information. *Cell*, 90: 585-587.
5. Bhatnagar, K.P., Wible, J.R. and Karim, K.B. (1996) "Development of the Vomeronasal organ in *Rousettus leschenaulti* (Megachiroptera, Pteropodidae). *J. Anat.* 188:129-135.
6. Booth, K.K. and Katz, L.S. (2000): Role of the Vomeronasal organ in neonate offspring recognition in sheep. *Biol. Reprod.* 63: 953-958.
7. Curtis, J.T., Liu, Y. and Wang, Z. (2001): Lesion of the Vomeronasal organ disrupt mating-induced pair bonding in female prairie voles (*Microtus ochrogaster*). *Brain Res.* 901: 167-174.
8. Doring, K. and Trotier, D. (1998): Structure and Function of the Vomeronasal organ (Review). *J. Exp. Biol.* 201: 2913-2925.
9. Holy, T.E., Dulac, C. and Meister. M. (2000): Responses of Vomeronasal neurons to natural stimuli. *Sci.* 289, 5484:1569-15872.
10. Hunter, A.J., Fleming. D. and Dixon. A.F. (1984): The structure of the Vomeronasal organ and nasopalatine duct in *Aotus trivirgatus* and some other primate species. *J. Anat.* 138:217-225.
11. Knecht, M., Kuhnau, D., Huttenbrink, K.B., Witt, M. and Hummel, T. (2001): Frequency and localization of the putative Vomeronasal organ in humans in relation to age and gender. *Laryngoscope*, 111, 3: 448-452.
12. Kumar, P., Kumar, S. and Singh, Y. (1992): Histology of the Vomeronasal organ in goat. *Indian J. Anim. Sci.* 62, 11: 1052-1054.
13. Lindsay, F.E.F., Clayton, H.M. and Pirie, H.M.S. (1978): The Vomeronasal organ of the horse and donkey. *J. Anat.* 127: 655.
14. Meredith, M. (2001): Human Vomeronasal organ function: a critical review of best and worst case. *Chem Senses*. 26, 4: 433-445.
15. Miller, L.R. and Guzke, W.H. (1999): The role of the Vomeronasal organ of crotalines (Reptilia, Serpentes, Viperidae) in predator detection. *Anim. Behav.* 58: 53-57.
16. Powers, J.B. and Winans, S.S. (1975): Vomeronasal organ: Critical role in mediating sexual behavior of the male hamster. *Sci.* 187: 961-963.
- ۱۷.۱۸. در بررسی حاضر (با رنگ آمیزی H&E) نشان داده شد که اغلب غدد از نوع موکوسی می باشند. فراوانی غدد مذکور بیشتر متوجه دیواره خارجی و در مجاورت نقص کیسول غضروفی عضو مشاهده می شود. فراوانی عروق خونی، عمدتاً وریدهای غاری، همراه با غدد زیرمخاطی در دیواره جانبی بسیار بیشتر از دیواره داخلی است. حدفاصل بین کیسول غضروفی و اپی تلیوم لومن توسط بافت همبند سست که به عنوان داربست فاصله بین غدد، عروق و اعصاب می باشد، پر شده است. عضو ومرونازال در بسیاری از حیوانات، رفتارهای غریزی و واکنشهای جنسی را باعث می شود که از جمله آنها می توان از تشخیص کره های خود، شکار یا اجازه جفتگیری، ایجاد استروس و... را نام برد (۴، ۱۱، ۹، ۷، ۱۵).
- با توجه به اهمیت موضوع، جهت شناخت دقیقتر بافتی عضو ومرونازال، بررسیهای هیستوشیمی عضو توصیه می شود تا حقایق بیشتری از ساختار آن روشن شود.

## تشکر و قدردانی

کلید اعتبارات مالی این تحقیق از محل طرحهای مصوب پژوهشی دانشگاه لرستان تأمین شده است، بدین وسیله از حوزه معاونت پژوهشی تشکر می شود.

17. Roslinski, D.L., Bhatnagar, K.P., Burrows, A.M. and Smith. T.D. (2000): Comparative morphology and histochemistry of glands associated with the vomeronasal organ in humans, mouse lemurs and voles. *Anat. Rec.* 260: 92-101.
18. Salazar, I., Quinterio, P.S. and Cifuentes, J.M. (1997): The soft-tissue components of the vomeronasal organ in pigs, cows and horses. *Anat. Histol. Embryol.* 26: 179-186.
19. Smith, T.D., Siegel, M.I., Mooney, M.P., Burrows, A.M. and Todhunter, J.S. (1997): Prenatal growth of the human vomeronasal organ. *The Anat. Rec.* 248: 447-455.
20. Smith, T.D. (1998): Introduction to histology and histochemistry of the vomeronasal organ. *Mic. Res. Tech.* 41: 455.
21. Smith, T.D., Siegel, M.I., Bonar, C.J., Bhatnagar, K.P., Mooney, M.P., Burrows, A.M., Smith, M.A. and Maico, L.M. (2001): The existences of the vomeronasal organ in postnatal chimpanzees and evidence for its homology with that of human. *J. Anat.* 198: 77-82.
22. Trindelli, R., Mucignat-Caretta, C. and Ryba, N. (1998): Molecular aspects of pheromonal communication via the vomeronasal organ of mammals. *Trends in Neurosciences.* 21: 482-486.
23. Tronson, D. (2001): The odour, the animal and the plant. *Molecules.* 6: 104-116.
24. Yoshida-Matsuoka, J., Matsuoka, M., Costanzo, R.M. and Ichikawa, M. (2000): Morphological and histochemical changes in the regenerating vomeronasal epithelium. *J. Vet. Med. Sci.* 62, 12: 1253-1261.