

SID



سرویس های ویژه



سرویس ترجمه تخصصی



کارگاه های آموزشی



بلاگ مرکز اطلاعات علمی



عضویت در خبرنامه



فیلم های آموزشی

کارگاه های آموزشی مرکز اطلاعات علمی جهاد دانشگاهی



مباحث پیشرفته یادگیری عمیق؛ شبکه های توجه گرافی (GAN)

مباحث پیشرفته یادگیری عمیق؛
شبکه های توجه گرافی
(Graph Attention Networks)



آموزش استفاده از وب آو ساینس

کارگاه آنلاین آموزش استفاده از
وب آو ساینس



کارگاه آنلاین مقاله روزمره انگلیسی

گزارش یک مورد بازشدن نقص دیواره بین دهلیزی (ASD) پس از عمل جراحی تترالوژی فالوت

دکتر غلامرضا عمرانی *

چکیده :

مقدمه: تترالوژی فالوت از بیماری‌های سیانوتیک مادرزادی شایع است که در صورت همراه بودن با ASD¹ پنتالوژی نامیده می‌شود. در این بیماری چنانچه ترمیم جراحی ناکافی باشد، بیمار یا از قلب و ریه مصنوعی جدا نمی‌شود و یا پس از عمل جراحی دچار اختلال همودینامیک می‌شود.

معرفی بیمار: مورد این گزارش دختر ۷ ساله‌ای با تشخیص تترالوژی است که تحت عمل جراحی ترمیم کامل قرار گرفت، ولی پس از ورود به بخش مراقبت‌های ویژه دچار افت فشار خون و سیانوز گردید. درمان‌های حمایتی مؤثر واقع نشد، بنابراین با احتمال وجود شانت داخل قلبی، روز بعد به اتاق عمل منتقل شد. در بررسی‌های بعدی مشخص شد علت بروز حادثه، باز شدن ASD در اثر پاره شدن نخ بخیه بوده است که با اصلاح آن اختلالات همودینامیکی و سیانوز برطرف شد و بیمار نجات یافت.

بحث: باقی ماندن شانت‌های داخل قلبی یا بروز شانت بر اثر پاره شدن بخیه‌ها، پس از عمل تترالوژی می‌تواند منجر به هیپوتانسیون و سیانوز گردد و نباید از نظر دور بماند. در این شرایط با توجه به وضعیت بیمار و امکانات موجود باید از بیمار اکوکاردیوگرافی و یا آنژیوگرافی به عمل آید و پس از تشخیص باید به سرعت و بدون اتلاف وقت اقدام به اصلاح اختلال موجود نمود.

کلید واژه‌ها: تترالوژی فالوت، نقص دیواره بین دهلیزی، اختلال همودینامیک.

* فوق تخصص جراحی قلب و عروق، استادیار دانشگاه علوم پزشکی ایران.

عهده دار مکاتبات: تهران، خیابان ولیعصر، جنب پارک ملت، بیمارستان شهید رجایی، بخش جراحی

1. ASD = Atrial Septal Defect

مقدمه :

مختلفی ایجاد گردد (۳). از آن جمله باز شدن VSD به دلیل ایجاد شدن شنت راست به چپ و تعادل برونده است که در این صورت سیانوز به وجود نمی‌آید. ایجاد تعادل، در برونده بیمار می‌تواند با ایجاد ASD اتفاق بیفتد اما تاکنون نتایج این حالت مورد توجه قرار نگرفته است. با این حال به نظر می‌رسد در صورت بروز چنین حالتی به دلیل اختلال در کمپلیانس بطن و نیز ایجاد شانت شدید راست به چپ و بروز سیانوز شدید بیمار دچار بحران گردد. از طرف دیگر، در ترمیم ASD چون فشار قابل توجهی روی پیچ‌ها و یا بخیه‌ها وجود ندارد، امکان باز شدن آن بسیار نادر است. به همین دلیل در بیمار دچار اختلال همودینامیک و سیانوز غیر قابل توجه، باز شدن ASD باید مورد نظر قرار گیرد. مواردی از باز شدن ASD در سندرم لوتن باخر و متعاقب بخیه ASD گزارش شده است، اما از باز شدن آن در تترالوژی فالوت گزارشی نشده است (۵ و ۵).

معرفی بیمار :

بیمار دختر ۷ ساله‌ای با تشخیص تترالوژی فالوت و سیانوز خفیف بود که برای عمل جراحی ترمیم کامل به اتاق عمل منتقل شد. در بررسی حین عمل مشخص شد که LDA از RVOT عبور کرده است، بنابراین ترمیم از راه دهلیز راست انجام شد. پس از جدا کردن بیمار از CPB^۱، فشار بطن راست همچنان بالا و سوپراسیستمیک بود. بیمار مجدداً روی CPB قرار گرفت و با قرار دادن وصله پریکارد در بالا و

تترالوژی فالوت از بیماری‌های سیانوتیک مادرزادی شایع قلب است که در صورت همراه بودن آن با ASD گاهی به عنوان پنتالوژی نیز از آن نام برده می‌شود. تظاهرات بالینی بیماری به علت تنوع اختلالات آناتومیک متفاوت است و در صورت مناسب نبودن آناتومی و همچنین در اطفال زیر ۶ ماه جهت رفع سیانوز بهتر است تحت عمل شانت قرار گرفته و ترمیم کامل در مرحله بعد انجام شود (۱). در اطفال بزرگ‌تر از شش ماه و در صورت مناسب بودن آناتومی، عمل جراحی ترمیم کامل به عنوان درمان نهایی صورت می‌گیرد. در صورتی که شریان LDA^۱ از کرونر راست (RCA) جدا شده باشد و از RVOT^۲ عبور نماید، رفع تنگی RVOT و شریان ریوی با استفاده از وصله پریکارد به آسانی ممکن نیست و گاهی لازم می‌شود که از هموگرافت استفاده نمود که در این صورت بهتر است عمل جراحی را تا سن ۵-۴ سالگی به تأخیر انداخت (۲). اگرچه همراه بودن PFO^۳ با تترالوژی شایع است و حتی در ترمیم کامل تترالوژی اطفال زیر یک سال توصیه می‌شود که PFO باز گذاشته شود، ولی وجود ASD با تترالوژی شایع نمی‌باشد و به نظر می‌رسد خطر عمل جراحی در این موارد بیشتر باشد.

گاهی پس از عمل جراحی بیماران مذکور، اختلال همودینامیک ظاهر می‌شود که در این شرایط ارزیابی کامل و مجدد بیمار ضروری می‌باشد. ایجاد علائم نارسایی بطن چپ در این بیماران می‌تواند به علل

1. Left descending arter

2. Right Ventricular Outflow Tract

3. Patent foramen Oval

پمپ جدا شد و به ICU منتقل گردید. دوره اقامت بیمار در ICU به علت ابتلا به عفونت تنفسی طولانی تر از معمول شد و بیمار پس از ۲۰ روز از بخش ICU و پس از دو ماه با حال عمومی نسبتاً خوب از بخش جراحی بیمارستان ترخیص شد. در آخرین مراجعه بیمار، پس از گذشت یک سال از جراحی، نارسایی خفیف قلبی وجود داشت (بیمار در کلاس یک از تقسیم بندی NYHA قرار داشت) و ریتم جانکشنال داشت و در اکوکاردیوگرافی به عمل آمده، تنگی در شریان ریوی و یا باز شدن VSD یا ASD وجود نداشت (VSD و یا residual ASD) و با $EF = ۸۲\%$ اختلاف فشاری در دو طرف دریچه معادل ۴۰mmHg وجود داشت.

بحث:

ترمیم ناکامل و وجود شانت های داخل قلبی از علل مهم کاهش برون ده قلب پس از عمل ترالوژی فالوت است و با ایجاد شانت های داخل قلبی موجب بروز ادم ریه و هیپوکسی و یا نارسایی قلبی می گردند. افتراق این علل از سایر علت هایی که بعد از عمل موجب کاهش برون ده قلبی و پایین بودن فشار خون می گردد، مانند تأثیرات تخریبی CPB، محافظت ناکامل میوکارد در حین عمل و تامپوناد نیاز به دقت در تحلیل یافته های کلینیکی و استفاده از روش های پاراکلینیکی دارد. در بیمارانی که تحت عمل ترالوژی قرار می گیرند، باقی ماندن تنگی مجرای خروجی بطن راست، وجود VSD باقیمانده، کوچک بودن بطن چپ و کوچک بودن شاخه های

4. Cardioplumunary Bypass

پایین محل عبور LDA تنگی شریان ریوی و RVOT بر طرف شد.

ASD با نخ پرولین ۴ صفر ترمیم شد و بیمار از CPB جدا شد. فشار بطن راست به نصف فشار سیستمیک کاهش یافت و بیمار با شرایط همودینامیکی مناسب به بخش مراقبت های ویژه منتقل شد. بیمار پس از ورود به ICU دچار افت فشار خون و هیپوکسمی گردید که به درمان دارویی پاسخ نداد؛ بنابراین استرنوم باز شد و اکسی متری از حفرات قلب به عمل آمد که به جز پایین بودن اشباع خون شریانی نکته مهمی نداشت. با وجود استفاده از داروهای اینوتروپ با دوز بالا، بیمار همچنان سیانوتیک باقی ماند و فشار خون وی نیز کمتر از حد طبیعی بود. در رادیوگرافی از ریه، علائمی به نفع ادم ریه وجود نداشت. به علت بد حال بودن بیمار انجام کاتتریسیم مجدد و اکو مقدور نبود؛ بنابراین بیمار با احتمال وجود شانت داخل قلبی به اتاق عمل منتقل شد و قبل از شروع CPB، اکسی متری از نمونه های خونی حفرات قلب به عمل آمد که اشباع خون حفرات چپ و راست همگی پایین بود و احتمال وجود شانت راست به چپ را مطرح می کرد.

با تجویز هپارین و کانولاسیون روتین، CPB برقرار شد. بعد از کلامپ آئورت و تزریق کاردیوپلژین کریستالوئید سرد، دهلیز راست باز شد و مشخص شد که به علت پاره شدن بخیه در محل ترمیم ASD، بیمار شانت راست به چپ دارد؛ بنابراین ASD دوباره ترمیم شد و بیمار به راحتی از

بطن راست، وقوع شانت چپ به راست را بیشتر محتمل می‌سازد (۵ و ۴)، ولی در بیمار معرفی شده با وجود پایین تر بودن فشار بطن راست، بازشدن ASD باعث ایجاد شانت راست به چپ گردیده بود که احتمالاً وجود PS و کاهش کمپلینانس بطن راست بر اثر تراشیدن عضلات آن جهت رفع تنگی و وجود TR که پس از عمل ترمیم تترالوژی دیده می‌شود، در بروز شانت راست به چپ دخالت داشته‌اند. همچنین بروز نارسایی حاد بطن راست پس از ترمیم تترالوژی می‌تواند باعث شانت راست به چپ از طریق PFO گردد؛ بنابراین باقی ماندن شانت‌های داخل قلبی یا بروز شانت بر اثر پاره شدن بخیه‌ها پس از عمل تترالوژی می‌تواند منجر به هیپوتانسیون و سیانوز گردد و نباید از نظر دور بماند. در چنین مواقعی اگر حال عمومی بیمار و امکانات اجازه دهد، در مرحله اول اکوکاردیوگرافی و در صورت لزوم، انجام آنژیوگرافی در حصول به تشخیص مؤثر است و در صورتی که حال عمومی بیمار اجازه ندهد و یا امکانات در دسترس نباشد: بیمار باید به سرعت به اتاق عمل منتقل شود و در این حالت، اندازه‌گیری فشار حفرات قلبی و اکسی‌متری و برقراری CPB می‌تواند در نجات جان بیمار مؤثر باشد.

References:

1. Kirklin JW, Barratt-Boyes B. Tetralogy of fallot with pulmonary stenosis, cardiac surgery. 2nd ed. Vol 2 ; New York: Churchill Livingstone; 1993, P. 863-1012.
2. Castaneda A.R., Mayer J. Tetralogy of fallot: In: Stark J, Deleval M, editors. Surgery for congenital heart disease. 2nd ed. Philadelphia: WB Saunders, 1994; P. 405-416.

شریان ریوی از شایع‌ترین عوامل بروز برون‌ده قلبی پایین و هیپوکسمی می‌باشند. چنانچه این عوامل در حین عمل تشخیص داده شوند یا با اندازه‌گیری فشارحفرات قلب در حین عمل متوجه این اشکالات بشویم، شروع مجدد CPB و رفع عیوب مربوطه ضرورت دارد (۶ و ۳).

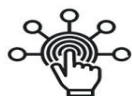در بخش ICU، کنترل دقیق بیمار، رادیوگرافی، کنترل سریال گازهای خونی و در موارد مشکوک اکوکاردیوگرافی در دستیابی به تشخیص و رفع نقیصه موجود مفید است.

در بیمار مذکور علایم سمعی و رادیوگرافی به نفع ادم ریه وجود نداشت. چون فشار خون بیمار پایین بود و هیپوکسمی شدید وجود داشت و اکوکاردیوگرافی نیز در دسترس نبود، با شک به تامپوناد، استرونوم بیمار باز شد. اکسی‌متری اولیه نیز به جز هیپوکسمی نکته دیگری نداشت. اگرچه بازشدن VSD و ایجاد شانت چپ به راست شایع‌تر است، ولی علایم سمعی و رادیوگرافی به نفع این تشخیص وجود نداشت.

بازشدن بخیه‌های ناحیه ASD دهلیز پس از عمل به دلیل پایین بودن فشار در دو طرف سپتوم بین دهلیزی اتفاق نادری است. در موارد ساده ASD بازشدن بخیه‌های پیچ به علت پایین تر بودن فشار

3. Castaneda A.R., Mayer J. Perioperative care, cardiac surgery of the neonate and infant. Philadelphia: WB Saunders; 1994 , P. 65 –84.
4. Riaz K. Excerpt from Lutembacher syndrome. Medicine, 2002.
5. Place D, Frea M, Peragallo R, et al. Closure of atrial septal defect: trans catheter or open heart approach? Pediatric Cardiology 1998; 19(1):86-93.
6. Canadian consensus conference on adult congenital heart disease. 1996, Part 4.

SID



سرویس های
ویژه



سرویس ترجمه
تخصصی



کارگاه های
آموزشی



بلاگ
مرکز اطلاعات علمی

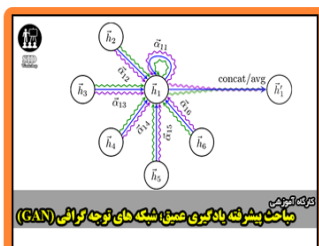


عضویت در
خبرنامه



فیلم های
آموزشی

کارگاه های آموزشی مرکز اطلاعات علمی جهاد دانشگاهی



مباحث پیشرفته یادگیری عمیق؛
شبکه های توجه گرافی
(Graph Attention Networks)



کارگاه آنلاین آموزش استفاده از
وب آوساینس



کارگاه آنلاین مقاله روزمره انگلیسی