

درمان آندوسکوپیک یک مورد موکوسل سینوس فکی

دکتر محمد شایانی نسب*

چکیده:

موکوسل سینوس فکی نادرترین موکوسل در سینوسهای اطراف بینی می باشد و شایعترین علت آن جراحیهای سینوس مانند جراحی کالدول لوک می باشد. از علل دیگر آن می توان علل مادرزادی، احتباسی، التهابی، عفونت و به دنبال ضربه را نام برد. این مطالعه گزارش یک مورد موکوسل سینوس فکی با گسترش به داخل بینی در مردی ۵۵ ساله می باشد که به روش آندوسکوپیک سینوس تحت عمل جراحی قرار گرفته است و پس از پیگیری ۹ ماهه مشاهده شد که دهانه سینوس باز بود، علائم بیمار بهبود یافته و عود مشاهده نشد.

کلید واژه ها: آندوسکوپیک / موکوسل سینوس فکی - جراحی

مقدمه:

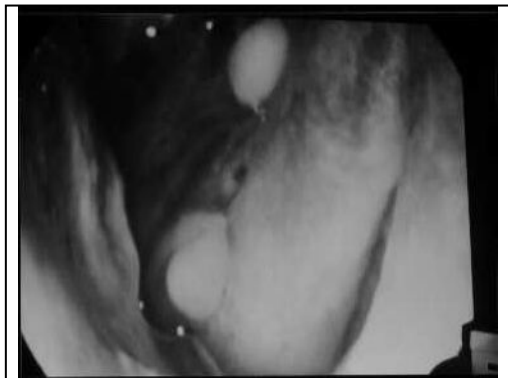عقیده بر آن است که موکوسل سینوس به دلیل بسته شدن دهانه سینوس و تجمع مایع در آن ایجاد می شود که سبب توده های کیستیک می گردد و جداره آن همان موکوپریوست سینوس درگیر است که با فشار به استخوانها سبب تخریب آن می گردد. شیوع موکوسل سینوسها بیشتر در سینوس پیشانی و پس از آن بترتیب سینوس اسفنوئید، اتموئید و فکی می باشد. عبارت دیگر، نادرترین موکوسل سینوس فکی را درگیر می کند (کمتر از ۱۰٪ موکوسل موکوسلهای اطراف بینی) (۱،۲) علل ایجاد موکوسل سینوسها شامل، عفونت مزمن و بیماری آلرژیک سینوس و بینی می باشد به هر حال عمده موکوسلهای سینوسی فکی بر طبق گزارش بعد از جراحی (معمولا) عارضه طولانی مدت عمل جراحی سینوس فکی (Caldwell- luc) می باشد و عفونت ثانویه سبب گسترش سریع ضایعه میشود و قابلیت تخریب و تغییر شکل استخوان را بدنبال دارد (۳،۴) موکوسل ها می توانند به داخل بینی اتموئید، چشم و مغز گسترش یابند (۷-۵). این مطالعه توصیف یک مورد نادر موکوسل سینوس فکی در زمینه آلرژیک بینی و سینوس می باشد که به درمان داروهای آنتی هیستامینی و وازوکانستریکتور مقاوم بوده است و مشابه نئوپلاستهای

شایع بینی مانند Inverted Papiloma بعد از ایجاد عفونت ثانویه به داخل بینی گسترش یافته است.

معرفی بیمار:

بیمار مردی ۵۵ ساله و راننده که در آذر ماه ۱۳۸۱ به مرکز گوش و حلق و بینی بیمارستان امام خمینی (ره) همدان مراجعه کرد و سابقه ۴ ساله رینوره آبکی مقاوم به درمانهای معمول آلرژی بینی مانند آنتی هیستامینها و دکونژستانهای خوراکی را داشت. بیمار بصورت خودسرانه از قطره های وازوکانستریکتور مانند نفازولین - آنتازولین موضعی طولانی استفاده کرده بود. همچنین بیمار علائم را در سمت چپ بینی شدیدتر ذکر می کرد. در یک سال گذشته مخصوصاً در چهار ماه آخر انسداد بینی سمت چپ نیز به علائم اضافه شده بود در سی تی اسکن اولیه که چهار ماه قبل از مراجعه انجام شده بود سینوزیت فکی چپ همراه پولیپ بینی تشخیص داده شده بود، در ضمن بیمار سابقه ضربه به صورت و عمل جراحی بینی و سینوس را ذکر نمی کرد. در سی تی اسکن حین بستری رادیولوژیست تومور بینی و سینوس چپ با اثر فشاری بر سپتوم را توصیف کرده بود (تصویر ۱ و ۲).

* متخصص بخش گوش و حلق و بینی بیمارستان امام خمینی همدان



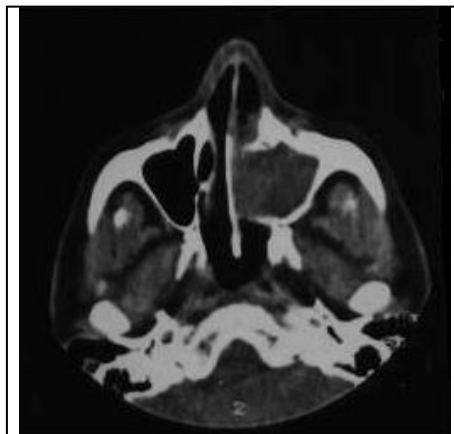
تصویر ۴

تصویر ۳ و ۴ توده داخل بینی با فشار به کورنه و سپتوم بینی و چرک حین آسپیراسیون را نشان می دهد.

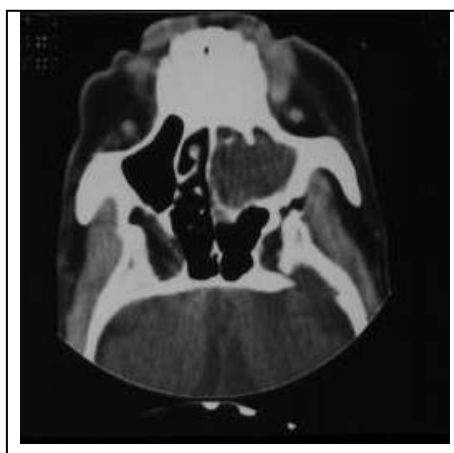
بیمار تحت درمان جراحی آنترستومی میانی ، اتموئیدکتومی قدامی و مارسوپالیزاسیون موکوسل ، با آندوسکوپ سینوس قرار گرفت و ادامه درمان با آنتی بیوتیکهای تزریقی در حین بستری و بعد از ترخیص به صورت خوراکی به مدت دو هفته انجام شد. بعد از ۹ ماه پیگیری با آندوسکوپ مشاهده شد که دهانه سینوس باز بود و علائم بیمار بهبود یافته بود ، اسمیر و کشت بیمار پولی باکتریال بود و پاتولوژی حاصل از بیوپسی بینی و سینوس التهاب مزمن را نشان داد.

بحث:

در مورد منشاء و نمو موکوسلهای سینوس فکی ، تئوریهای متعددی مانند علل مادرزادی ، احتباسی ، عفونت ، بدنبال جراحی ، التهابی و ضربه مطرح شده است. موکوسلهای فکی عمدتاً بصورت تورمهای بدون دردگونه گزارش میشوند و توده های بزرگ ممکن است سبب انسداد بینی ، دوبینی ، مشکلات دندانی و عدم قرینگی صورت شوند. سی تی اسکن و یا ترجیحاً "تصویربرداری با رزونانس مغناطیسی (MRI) در تمایز توده های سفت و تجمع مایع در حفره سینوس مفید می باشد (۸،۹). بیماریهای سینوس فکی به طور شایع با جراحی آندوسکوپي سینوس Endoscopic Sinus Surgery (ESS) درمان می شوند ولی درمان سنتی موکوسل سینوس فکی به روش جراحی باز از طریق روش Caldwell-Luc و خارج کردن عامل بیماری و پوشش مخاط سینوس می باشد (۱۰). به هر حال اخیراً جراحی آندوسکوپي سینوس گسترش وسیعی پیدا کرده است. برخی مولفین روش



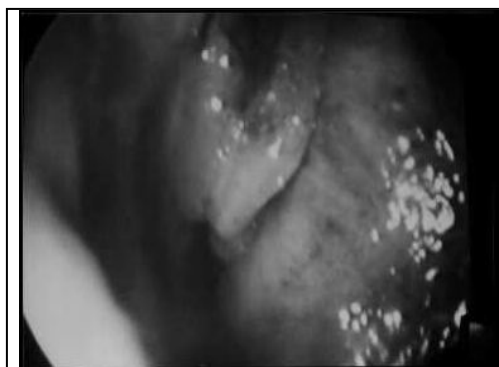تصویر ۱



تصویر ۲

تصویر ۱ و ۲ سی تی اسکن آگزیکال و کرونال بدون کانتراست سینوسهای اطراف بینی که ضایعه را در سینوس فکی چپ نشان می دهد.

در آسپیراسیون حین عمل جراحی مایع چرکی بدست آمد و جهت اسمیر و کشت فرستاده شد که مطرح کننده موکوپوسل بود (تصویر ۳ و ۴).



تصویر ۳

- Assist Tomogr 1980;4: 484-8.
5. Butugan O, Minoru T, Ganz ST, Rezende de AE. Maxillary sinus Mucocele. Rev Laryngol Otol Rhinol 1996;117: 11-13.
 6. Evans C. Aetiology and treatment of fronto-ethmoidal mucoceles. J Laryngol Otol 1981;95: 361-75.
 7. Cristovao C, Atherino T, Atherino T, Atherino TC. Maxillary sinus mucoceles. Arch Otolaryngol 1984; 98: 305-10.
 8. Marks SC, Latoni JD, Mathog RH. Mucocele of the maxillary sinus. Otolaryngol Head Neck Surg 1997; 117:18-21.
 9. Navik K, Larsen TE. Mucocele of the paranasal sinuses. J Laryngol Otol 1978; 92:1075-1082.
 10. Nicolas YB, Salah DS. Maxillary sinus mucoceles. Clinical presentation and long-term results of endoscopic surgical treatment. Larngoscope 1999 Sep;109: 1446-1449.
 11. Kennedy TL. Endoscopic surgery for frontal and ethmoid sinus mucoceles Am J Rhinol1994; 8:107-1 12.

جراحی آندوسکوپی موکوسل فکی را در مواردی که محدود به سینوس می باشد، ارجح می دانند و در مواردی که گسترش خارج از سینوس به بافت‌های اطراف دارد، به علت احتمال به دام افتادن مخاط سینوس و در نتیجه عود بیماری، روش جراحی باز به روش آندوسکوپی سینوس ترجیح داده می شود (۱۱). بیمار ذکر شده، به علت عدم گسترش پاتولوژی به خارج سینوس و محدود بودن به سینوس و بینی با روش آندوسکوپی سینوس جراحی شد و پس از پیگیری ۹ ماهه به صورت سرپایی و با هزینه کم درمان شد و عودی نیز مشاهده نشد.

منابع:

1. Hawegawa M, Satito Y, Weinake I, Kern EB. Post-operative mucoceles of the maxillary sinuses. Rhinology 1979;17:253-256.
2. Natvig K, Larsen TE. Mucocele of the paranasal sinuses. J Laryngol Otol 1978; 92:1075-1082
3. Steven CM. Mucocele of the maxillary sinus. Otolaryngol Head Neck Surg 1997 July; 117:18-21.
4. Som PM, Shugar JMA. Antral mucoceles: a new look. J Comput