

SID



ابزارهای
پژوهش



سرویس ترجمه
تخصصی



کارگاه های
آموزشی



بلاگ
مرکز اطلاعات علمی



سامانه ویراستاری
STES



فیلم های
آموزشی

کارگاه های آموزشی مرکز اطلاعات علمی



آموزش مهارت های کاربردی در تدوین و چاپ مقالات ISI

آموزش مهارت های کاربردی
در تدوین و چاپ مقالات ISI



روش تحقیق کمی

روش تحقیق کمی



آموزش نرم افزار Word برای پژوهشگران

آموزش نرم افزار Word
برای پژوهشگران

بررسی آزمایشگاهی آناتومی کانال های ریشه دندان های مولر فک پائین

دکتر مصطفی صادقی^{*}، دکتر معصومه صدر لاهیجانی^{**}

An Invitro Study of Root Canal Anatomy in Mandibular Molars

¹Sadeghi M. DDS. MS. ²Sadr M. DDS. MS.

¹Assistant Prof., Dept of Operative Dentistry, ²Assistant Prof., Dept. of Endodontics, Dental School, Rafsanjan University of Medical Sciences, Rafsanjan - IRAN.

Key Words: Root canal therapy, Root anatomy, Mandibular molars, Clear and dye penetration, Lateral canal, Accessory canal

Background & Aim: Enough Knowledge and information of root canals anatomy is an important factor in successful and prognosis of root canal therapy. Root canal anatomy has been studied by different methods. The purpose of this study was to determine the percent of root canal types in mandibular molars by clear and dye penetration method.

Method & Materials: In this study, 100 human mandibular molars (50 first molars and 50 second molars) were studied to determine the number and type of root canals and presence of accessory and lateral canals. Root canal system was studied with a little modification by clearing and dye penetration method based on Vertucci's classification.

Results: Different type of canals in mesial root of first mandibular molars were as follow: 28% type 2, 70% type 4, 2% type 6 and in 14% accessory canals and in 10% lateral canals were seen, in distal root were 58% type 1, 22% type 2, 18% type 4, 2% type 5 and in 14% accessory canals, in 8% lateral canals and 22% accessory canals in bifurcation were seen. Different type of canals in mesial root of second mandibular molars were as follow: 6% type 1, 26% type 2, 62% type 4, 4% type 5, 2% type 6 and in 10% accessory canals and in 8% lateral canals were seen, in distal root were 88% type 1, 6% type 2, 6% type 4 and in 10% accessory canals, in 4% lateral canals and in 28% accessory canals in bifurcation were seen.

Conclusion: On the basis of the results of this study type 1 in distal root special in second molars is more than other types, prevalence of accessory canals in bifurcation are more at least, because of presence of different type of canals in mesial root special in second molars, careful exploration extra canals is mandatory. *Beheshti Univ. Dent. J. 2004; 22(1):96-103*

خلاصه

سابقه و هدف: دانش کافی از آناتومی داخلی ریشه ها که در انجام درمان ریشه موثر می باشد یکی از دلایل موفقیت درمان ریشه بوده و در پیش آگهی طولانی مدت درمان موثر است. در این راستا آناتومی داخلی دندان ها به روش های مختلف بررسی شده است. هدف از این مطالعه تعیین درصد انواع کانال های ریشه در دندان های مولر فک پائین با روش نفوذ رنگ و شفاف سازی می باشد.

مواد و روش ها: در این مطالعه توصیفی - آزمایشگاهی یک صد دندان مولر فک پائین (پنجاه دندان مولر اول و پنجاه دندان مولر دوم) برای تعیین تعداد کانال های ریشه و انواع آن و وجود کانال طرفی و فرعی مورد مطالعه قرار گرفتند. مطالعه سیستم های کانال های ریشه بر اساس طبقه بندی Vertucci و به روش نفوذ رنگ و شفاف سازی به طریق آزمایشگاهی و با مختصری تغییر نسبت به مقالات قبلی انجام شد.

* استادیار گروه دندانپزشکی ترمیمی، دانشکده دندانپزشکی، دانشگاه علوم پزشکی رفسنجان

** استادیار گروه اندودانتیکس، دانشکده دندانپزشکی، دانشگاه علوم پزشکی رفسنجان

یافته‌ها: شیوع انواع کانال در ریشه مزیا ل مولر اول فک پائین شامل ۲۸٪ نوع دو، ۷۰٪ نوع چهار، ۲٪ نوع شش، ۱۴٪ کانال فرعی و ۱۰٪ کانال طرفی، در ریشه دیستال ۵۸٪ نوع یک، ۲۲٪ نوع دو، ۱۸٪ نوع چهار، ۲٪ نوع پنج، ۱۴٪ کانال فرعی، ۸٪ کانال طرفی و ۲۲٪ کانال طرفی در محل انشعاب ریشه‌ها بود. شیوع انواع کانال در ریشه مزیا ل مولر دوم شامل ۶٪ نوع یک، ۲۶٪ نوع دو، ۶۲٪ نوع چهار، ۴٪ نوع پنج، ۲٪ نوع شش، ۱۰٪ کانال فرعی، ۸٪ کانال طرفی، در ریشه دیستال ۸۸٪ نوع یک، ۶٪ نوع دو، ۶٪ نوع چهار، ۱۰٪ کانال فرعی، ۴٪ کانال طرفی و ۲۸٪ کانال طرفی در محل انشعاب ریشه‌ها بود.

نتیجه‌گیری: با توجه به یافته‌های مطالعه می‌توان نتیجه‌گیری کرد که درصد کانال نوع یک در ریشه دیستال بخصوص مولر دوم از سایر انواع کانال‌ها بیشتر است. شیوع کانال فرعی در محل انشعاب ریشه‌ها نسبتاً بالاست. وجود انواع مختلف کانال در ریشه مزیا ل بخصوص مولر دوم بیانگر این مهم است که در هنگام تهیه حفره دسترسی بایستی به دنبال کانال اضافی بود در غیر اینصورت احتمال شکست درمان وجود دارد.

واژه‌های کلیدی: درمان ریشه، آناتومی کانال ریشه، دندان‌های مولر فک پائین، نفوذ رنگ و شفاف‌سازی، کانال طرفی، کانال فرعی

مجله دانشکده دندانپزشکی دانشگاه علوم پزشکی شهید بهشتی سال ۱۳۸۳؛ جلد (۱) ۲۲: صفحه ۹۶ الی ۱۰۳

مقدمه

میانی ۸/۸ درصد و یک سوم تاجی ۱/۶ درصد تخمین زده شده است (شکل ۱) (۶-۲،۴).

روش‌های مختلف مطالعه شکل کانال ریشه شامل سایش (Grinding)، رادیوگرافی، نفوذ رنگ و شفاف‌سازی (Clear & Dye Penetration)، مشاهده رادیوگرافی بعد از درمان، میکروسکوپ الکترونی یا معمولی و رایانه‌ای می‌باشد (۱۰-۳،۴،۷). دندان‌های مولر فک پائین دارای دو ریشه مزیا لی و دیستالی هستند. ریشه مزیا ل دندان مولر اول در ۷۸ درصد موارد دارای دو کانال بوده که در ۳۸-۶۰ درصد موارد دارای دو فورامن اپیکالی مجزا می‌باشند (۱۱-۳،۴). همچنین میزان شیوع دو کانال در ریشه دیستال این دندان ۴ تا ۳۰ درصد می‌باشد (۱۱-۴). در موارد نادری سه کانال در ریشه مزیا ل و یا سه ریشه مجزا نیز گزارش شده است (۴). اشکال کانال در دندان مولر دوم فک پائین از تنوع بیشتری برخوردار است، کانال‌های مزیا ل در بیشتر موارد یکی می‌شوند و در ریشه دیستال

هدف اصلی از درمان ریشه حفظ دندان از طریق تمیز کردن کانال (های) ریشه با روش‌های شیمیایی و مکانیکی و پر کردن آن با مواد پرکننده است. با وجود رعایت این اصل در مواردی عدم موفقیت در درمان ریشه مشاهده می‌گردد که یکی از دلایل اصلی آن عدم آگاهی کافی از آناتومی و مورفولوژی کانال ریشه، تنوع در تعداد کانال‌ها، وجود کانال‌های اضافی، طرفی و فرعی در نواحی اپیکالی و محل انشعاب ریشه‌ها می‌باشد (۳-۱).

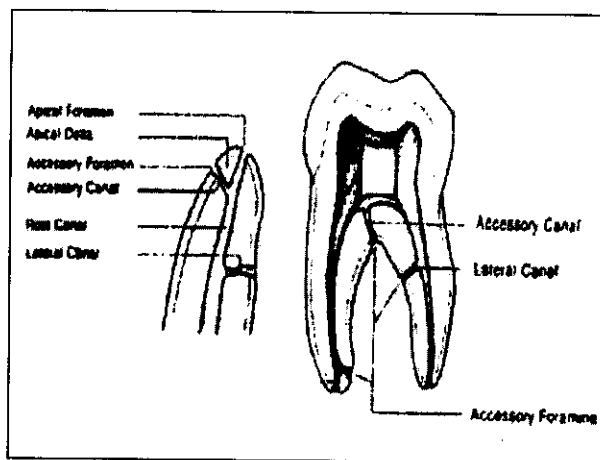
در زمان تکامل دندان اگر پیوستگی غلاف هرتویگ قبل از تشکیل عاج از بین برود ادنتوبلاست‌ها تمایز نیافته و در این قسمت عاج تشکیل نمی‌شود. این حالت به تشکیل کانال فرعی (Accessory) یا طرفی (Lateral) منجر می‌گردد (۴،۲). کانال فرعی موازی کانال اصلی قرار دارد، شیوع آن در ناحیه انشعاب ریشه‌ها ۲۸ تا ۷۶ درصد گزارش شده است. کانال طرفی عمود بر کانال اصلی قرار دارد و شیوع آن در یک سوم اپیکالی ۱۷ درصد، یک سوم

مواد و روشها

در این مطالعه توصیفی-آزمایشگاهی تعداد یکصد دندان مولر فک پائین (پنجاه دندان مولر اول و پنجاه دندان مولر دوم) انتخاب شدند. این دندان ها مربوط به افراد بالغی بودند که عموماً به علت بیماریهای لثه و بافت اطراف آن مجبور به کشیدن آنها شده بودند. دندانها سالم بدون هیچگونه پوسیدگی، پرکردگی یا سایشهای مکانیکی و شیمیایی بودند. دندان ها پس از کشیدن در محلول سرم فیزیولوژیک قرار داده شدند تا تعداد نمونهها تکمیل گردد. جهت ثابت شدن و میکروبردائی، نمونهها به مدت ۲۴ ساعت در محلول فرمالین قرار گرفتند. سپس جرمها، استخوانهای چسبیده به ریشه و ایاف پریودنتال باقیمانده از سطح دندانها جدا و بروساژ شدند. پس از شستشوی کامل تمام دندانها به ایجاد حفره دسترسی به شکل استاندارد بر روی تاج دندان با کمک توربین، فرزهای فیشر و روند الماسه اقدام شد. به منظور دوری از آسیب‌رسانی به آناتومی کانال و مسدود شدن احتمالی یکی از کانالها هیچگونه وسیله‌ای وارد کانالها نشد و برای خارج کردن نسج داخل کانال و هم‌چنین سفید کردن سطح، دندان ها در محلول هیپوکلریت سدیم پنج درصد به مدت سه هفته قرار داده شد، هر روز یک بار با ویبره نمودن، ظروف حامل محلول تعویض شدند. در پایان این مرحله دندان ها کاملاً سفید شده و نسج داخل کانال خارج گردید. سپس دندان ها به مدت یک ساعت در آب شستشو داده شدند و پس از خشک کردن به مدت ۴۸ ساعت در محلول اسید نیتریک پنج درصد جهت دکلسیفیکاسیون قرار گرفتند و هر ۸ ساعت یک بار محلول تجدید شد. در پایان دندان ها قوامی لاستیکی داشتند. در صورت ادامه اسیدشویی برای مدت زمان

اغلب یک کانال وجود دارد^(۱۱). والتون و ترابی‌نژاد (۲۰۰۲) بیان کردند که در ریشه مزیال این دندان ۲۵ درصد کانال نوع یک، ۳۵ درصد نوع دو، ۴۰ درصد نوع چهار و در ریشه دیستال ۹۲ درصد نوع یک، پنج درصد نوع دو و ۳ درصد نوع چهار وجود دارد^(۱۰). در موارد نادری نیز در این دندان تنها یک ریشه و یک کانال حجیم دیده می‌شود^(۳).

نتایج تحقیقات با توجه به نوع روش مطالعه بسیار متغیر است و از سوی دیگر روش نفوذ رنگ و شفاف‌سازی روشی سخت بوده، و آنالیز آن مشکل می‌باشد. نتایج این مطالعه موجب افزایش دانش کلینیسیین‌ها در مورد تنوع تعداد کانال‌های ریشه و وجود کانال‌های فرعی، طرفی و اضافی می‌گردد که در نتیجه آن عدم نیاز به تکرار درمان و درمانهای کمکی، صرفه‌جویی در وقت و هزینه، رضایت بیمار و راحتی دندانپزشک را در پی خواهد داشت^(۱۲-۱۴). هدف از این مطالعه تعیین درصد کانال‌های اصلی، فرعی، طرفی و اضافی در دندان‌های مولر فک پائین با روش نفوذ رنگ و شفاف‌سازی می‌باشد. این روش با مختصری تغییر نسبت به روش‌های متداول انجام پذیرفت که نسبت به آنها بهتر و آنالیز آن راحت‌تر و دقیقتر است.

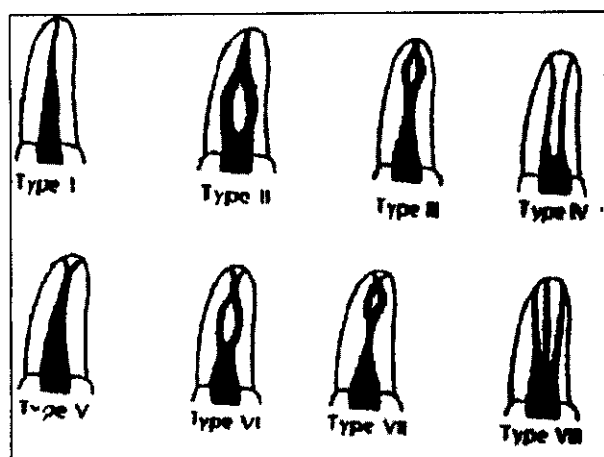


شکل ۱- تصویر شماتیک کانال‌های فرعی و طرفی

بیشتر نمونه‌ها در زیر میکروسکوپ با بزرگنمایی ۱۰ مورد مطالعه قرار گرفتند و نتایج ثبت شد. سپس دندان‌ها با توجه به آناتومی مشاهده شده ریشه‌ها گروه‌بندی شدند و درصد تنوع کانال‌ها از نظر تعداد ریشه و همچنین انواع کانال مورد مطالعه قرار گرفتند.

یافته‌ها

در این مطالعه سیستم کانال ریشه‌ها بر اساس تقسیم‌بندی Vertucci (شکل ۲) بررسی و طبقه‌بندی گردید (۱۳، ۱۵).



شکل ۲- اشکال مختلف سیستم کانال دندان‌های طبقه‌بندی Vertucci

نتایج حاصل با توجه به جدول شماره یک عبارتند از:

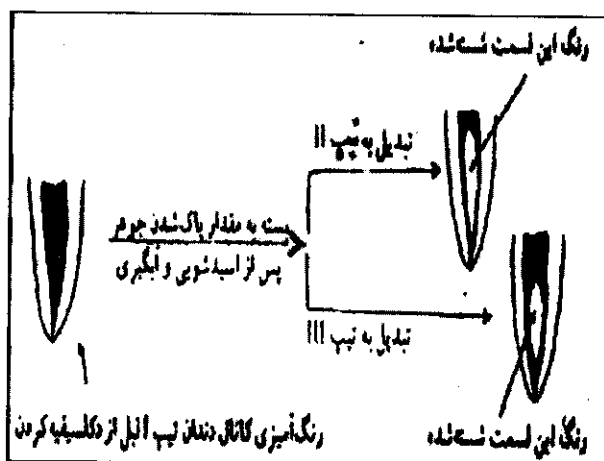
۱- درصد انواع کانال در ریشه مزینال مولر اول فک پایین شامل ۲۸ درصد نوع دو، ۷۰ درصد نوع چهار، ۲ درصد نوع شش و دارای ۱۴ درصد کانال فرعی و ۱۰ درصد کانال طرفی بود. ۲- در ریشه دیستال این دندان ۵۸ درصد کانال نوع یک، ۲۲ درصد نوع دو، ۱۸ درصد نوع چهار، ۲ درصد نوع پنج و دارای ۱۴ درصد کانال فرعی و

طولانی دندان‌ها حالت ژلاتینی به خود می‌گرفتند و ساختمان خود را از دست می‌دادند که در این تحقیق مورد نظر نبود. پس از این مرحله دندان‌ها مجدداً با آب شستشو داده شدند و جهت دهیدراته کردن برای مدت ۱۲ ساعت در الکل ۹۰ درجه و به مدت ۱۲ ساعت در الکل ۱۰۰ درجه قرار داده شدند. در پایان این مرحله دندان‌ها دارای قوام خشک بودند.

دندان‌ها جهت شفاف‌سازی داخل محلول گزین (بجای متیل سالیسیلات که در تحقیقات قبلی استفاده می‌شد) قرار گرفتند که پس از گذشت ۲ ساعت قوامی شفاف و شیشه‌ای حاصل شد. پس از خشک کردن دندانها، نسبت به پوشاندن سطح خارجی آنها توسط لاک بی‌رنگ شد تا هنگام رنگ‌آمیزی سطح خارجی تغییر رنگ ندهد.

سپس رنگ‌آمیزی کانال‌ها انجام شد. (اختلاف روش تحقیق حاضر با مقالات دیگر این بود که رنگ‌آمیزی بعد از شفاف کردن انجام شد) بعد از خشک شدن لاک، تزریق جوهر به داخل اتاقک پالپ توسط سرنگ پنج سی‌سی انجام شده، سپس دندان‌ها در دستگاه سانتریفوژ به مدت ۳ دقیقه و با سرعت ۳۰۰۰ دور در دقیقه سانتریفوژ شدند. در انتهای این مرحله جوهرهای اضافی روی بدنه ریشه دندان‌هایی که جوهر از آپیکال فورامن آنها خارج شده بود توسط گاز پاک شدند. نمونه‌ها پس از خشک شدن در هوای آزاد مجدداً به داخل گزین وارد گردیدند. دندان‌هایی که جوهر از آپیکال فورامن آنها خارج نگردیده بود مجدداً مرحله رنگ‌آمیزی و سانتریفوژ را پشت سر گذاشته و پس از اطمینان از رنگ‌آمیزی کامل، داخل محلول گزین قرار گرفتند. پس از گذشت دو ساعت دندان‌ها به روش مستقیم و حتی با چشم غیر مسلح آماده بررسی بودند، ولی برای دقت

لوازم و هزینه‌های بالاتری می‌باشد. در این مطالعه از دندان‌های سالم افرادی استفاده شد که به علت بیماریهای پریدونتال دندان‌هایشان کشیده شده بود. به علت در دسترس نبودن متیل سالیسیلات جهت شفاف کردن دندان از گزین استفاده گردید. این ماده در تهیه لام‌های پاتولوژی و بافت‌شناسی استفاده می‌شود. از سوی دیگر در این مطالعه مرحله رنگ‌آمیزی پس از شفاف کردن انجام شد، زیرا طبق مطالعه اولیه متوجه شدیم جوهری که در مرحله اولیه قبل از دکلسیفیه کردن تزریق می‌گردد در مراحل مختلف اسیدشوئی و آبگیری بطور وسیع و پراکنده شسته شده و گاهی حتی یک کانال پهن به علت پاک شدن جوهر از دو دیواره موازی هم، بصورت دو کانال مجزا به نظر می‌رسد و تنها امتحان با فایل خلاف این مسأله را ثابت می‌کند (شکل ۳).



شکل ۳- پاک شدن احتمالی رنگ از روش دو دیواره موازی کانال دندان

از سوی دیگر جوهر در مواد مورد استفاده حل شده و به بافت دندان نفوذ می‌کند و این تیرگی بدنه دندان باعث مخفی ماندن بسیاری از کانال‌های فرعی و طرفی

۸ درصد کانال طرفی بود، هم‌چنین در محل انشعاب ریشه‌ها ۲۲ درصد کانال فرعی دیده شد. ۳- درصد انواع کانال در ریشه مزینال مولر دوم فک پائین شامل ۶ درصد نوع یک، ۲۶ درصد نوع دو، ۶۲ درصد نوع چهار، ۴ درصد نوع پنج، ۲ درصد نوع شش بوده، دارای ۱۰ درصد کانال فرعی و ۸ درصد کانال طرفی بود. ۴- در ریشه دیستال این دندان ۸۸ درصد نوع یک، ۶ درصد نوع دو، ۶ درصد نوع چهار و دارای ۱۰ درصد کانال فرعی و ۴ درصد کانال طرفی بودند، هم‌چنین در ناحیه انشعاب ریشه‌ها ۲۸ درصد کانال فرعی دیده شد.

جدول ۱- درصد وجود اشکال مختلف کانال ریشه و کانال فرعی و طرفی دندان های مولر فک پایین با توجه به

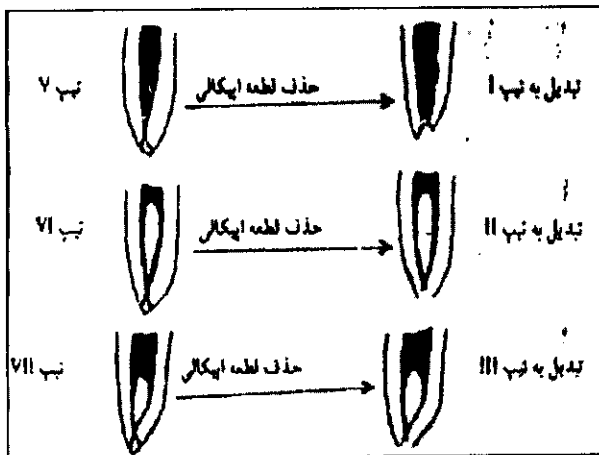
تقسیم بندی Vertucci

نوع ریشه	نوع کانال	۱	۲	۳	۴	۵	۶	فرعی	فرعی	فرعی	فرعی	کانال طرفی
مزینال مولر اول	-	۲۸٪	۷۰٪	-	۲٪	۱۴٪	۱۰٪					
دیستال مولر اول	۵۸٪	۲۲٪	۱۸٪	۲٪	-	۱۴٪	۸٪					
مزینال مولر دوم	۶٪	۲۶٪	۶۲٪	۴٪	۲٪	۱۰٪	۸٪					
دیستال مولر دوم	۸۸٪	۶٪	۶٪	-	-	۱۰٪	۴٪					

بحث

در این مطالعه یک‌صد دندان مولر فک پائین (پنجاه دندان مولر و پنجاه دندان مولر دوم) مورد مطالعه قرار گرفتند. روش کار با تغییرات جزئی مشابه روش Vertucci (۱۹۷۴، ۱۹۸۴) (۱۳، ۱۵) و Miyashita (۱۹۹۷) (۸) و براساس نفوذ رنگ و شفاف‌سازی بود. دلیل انتخاب این روش دقیق‌تر بودن آن نسبت به روش‌های دیگر می‌باشد، اگرچه مراحل آن سخت‌تر و حساستر بوده و مستلزم

در این مطالعه با بررسی بیشتر بر روی دندان‌ها متوجه شدیم که در بعضی از نمونه‌ها قطعه دلتا مانند انتهای ریشه حذف شده است که دلیل دیگری برای تفاوت در نتایج است (شکل ۴). اثبات این نظریه به پژوهش اختصاصی و بیشتر در این زمینه نیازمند است.



شکل ۴- حذف قطعه اپیکالی

نتیجه‌گیری

با توجه به تنوع نوع کانال در دندان‌های مولر فک پائین بخصوص ریشه مزیاال مولر دوم می‌توان نتیجه‌گیری کرد که الف) کانال نوع دو و چهار در ریشه مزیاال مولرهای فک پائین بیشتر است. ب) میزان شیوع کانال نوع یک در ریشه دیستال بخصوص مولر دوم از سایر انواع کانال‌ها بیشتر است. ج) میزان شیوع کانال فرعی در محل انشعاب ریشه‌ها نسبتاً بالاست. د) وجود انواع مختلف کانال در ریشه مزیاال بخصوص مولر دوم بیانگر این مهم است که در هنگام تهیه حفره دسترسی بایستی به دنبال کانال اضافی بود در غیر این صورت شکست درمان محرز است. بنظر می‌رسد علت موفقیت درمان در ریشه مزیاال

می‌گردد. آخرین دلیل اینکه احتمال بازشدن کانال‌های فرعی که با رسوب کلسیم مسدود شده‌اند پس از دکلسیفیه کردن وجود دارد و در نتیجه تعداد کانال بیشتری رنگ‌آمیزی شده و رؤیت خواهند شد که این امر در نتایج تحقیق حاضر به وضوح به چشم می‌خورد. این سه اختلاف، تفاوت کلی روش نفوذ رنگ و شفاف‌سازی با مقالات دیگر و تحقیق Vertucci (۱۹۷۴، ۱۹۸۴) (۱۳، ۱۵) است که تا کنون این روش به این صورت انجام نشده بود.

Kuttler و Pineda (۱۹۷۲) با مطالعه‌ای که بر روی ۳۰۰ دندان مولر فک پائین به روش رادیوگرافی انجام دادند در ریشه مزیاال کانال نوع پنج و شش را گزارش نکردند و نوع یک بیشتر و نوع چهار کمتر از این مطالعه بود ولی در نوع دو مشابه بود، این امر می‌تواند بدلیل اختلاف در روش مطالعه باشد زیرا اکثر کانال‌ها بدلیل دقت کم رادیوگرافی و بررسی دوبعدی بصورت نوع یک گزارش شده است^(۱۴). بدلیل دقت روش بکار رفته در این مطالعه کانال نوع پنج نیز مشاهده شد.

Vertucci (۱۹۷۴) با روش تزریق رنگ همانوکسلیلین مطالعه‌ای بر روی دندان‌های مولر فک پائین انجام داد و در ریشه مزیاال درصد نوع یک را بیشتر و نوع دو را کمتر و در ریشه دیستال درصد نوع یک را بیشتر و درصد نوع دو را کمتر از این مطالعه گزارش کرد^(۱۵). اگرچه روش این مطالعه با مطالعه Vertucci (۱۹۷۴)^(۱۵) تقریباً مشابه است ولی تفاوت نتایج را می‌توان بدلیل امکان شسته شدن تیغه‌های میانی کانال‌ها و یکی شدن آنها در اثر اسیدشوئی بیان کرد^(۱۱) Blaskovic و همکاران (۱۹۹۵) در مطالعه خود درصد کانال نوع یک و دو در ریشه دیستال را مشابه این مطالعه گزارش نمودند^(۱۶).

تقدیر و تشکر

نویسندگان بر خود لازم می‌دانند از شورای پژوهشی دانشگاه علوم پزشکی رفسنجان بخاطر تصویب و تأمین اعتبار این طرح تشکر نمایند. هم‌چنین از زحمات آقای دکتر محمد شمسی‌زاده سپاسگزاری می‌گردد.

بخصوص مولر دوم فک پائین علی‌الرغم درصد بالای کانال اضافی بدین علت است که کانال‌های نوع دو در انتها به یک کانال و فورامن ختم می‌شوند. هنگامی که یکی از کانال‌ها آماده و پر شود و سیل آپیکالی و کرونالی برقرار گردد امکان رشد باکتریها از بین رفته و حتی کانال به مرور کلسیفیه می‌شود ولی به محض بهم خوردن سیل آپیکالی یا کرونالی کانال باکتریها رشد نموده و به شکست درمان منجر می‌گردد.

References:

- ۱- صدر- م ، شریعتی- م، صادقی- م: بررسی آناتومی داخلی کانال‌های ریشه در دندان‌های قدامی فک پائین و پرمولرهای فک پائین و بالا به روش آزمایشگاهی. *مجله دانشگاه علوم پزشکی رفسنجان* ۱۳۸۱؛ جلد ۱، شماره دوم: ۸-۹۲.
2. Cohen S, Burns RC: Pathways of the Pulp. 8th Ed *St Louis: The CV Mosby Co.* 2002;Chap2:411-602
3. Weine FS, Pasiewicz RA, Rice RT: Canal configuration of the mandibular second molar using a clinically oriented in vitro method. *J Endod* 1998;14:207-13
4. Hargreaves KM, Goods HE: Dental Pulp. 3rd Ed. *China, Quintessence Pub Co* 2002; Chaps 10,18 : 242-3 , 412 - 5
5. DeDeus QD: Frequency, location and direction of lateral, secondary and accessory canals. *J Endod* 1975;1:361-4
6. Gutmann JL: Prevalence, location and patency of accessory canals in the furcation region of permanent molars. *J Peridontol* 1978;49:21-6
7. Pomeranz HH, Fishelberg G: The secondary mesiobuccal canal of maxillary molars. *J Am Dent Assoc* 1974; 88: 119-24
8. Miyashita M, Kasahara E, Yamamoto A, Sekizawa T: Root canal system of mandibular incisors. *J Endod* 1997; 23:479-84
9. Ingle JI, Backland LK: Endodontics. 4th Ed. *Hamilton, BC Decker* 2002;Chap 4:95-175
10. Walton RE, Torabinejad M: Principles and Practice of Endodontics. 3rd Ed. *Philadelphia, WB Saunders Co* 2002;Chap11:166-81
۱۱. فلاح‌رستگار-ا. بررسی رادیوگرافی تعداد کانال در دندانهای سانترال و لترال فک پائین. *مجله دندانپزشکی دانشگاه علوم پزشکی مشهد* ۱۳۶۴؛ جلد ۹، : ۵-۴۰
12. Weine FS: Endodontic Therapy. 4th Ed. *St Louis: The CV Mosby Co* 1989;Chap6:239-304
13. Vertucci FJ: Root canal anatomy of the human permanent teeth. *Oral Surg Oral Med Oral Pathol* 1984;58:589-99
14. Pineda F, Kutter Y: Mesiodistal and buccolingual roentgenographic investigation of 7275 root canals. *Oral Surg Oral Med Oral Pathol* 1972;33:101-10

15. Vertucci FJ, Williams RG: Root canal anatomy of the mandibular first molar. *JNJ Dent Assoc* 1974;**45**:27-8
16. Blaskovic SV, Smojver B, Maricic B, Sutalo J: A computerized method for the evaluation of root canal morphology. *Int Endod J* 1995;**28**:290-6

SID



ابزارهای
پژوهش



سرویس ترجمه
تخصصی



کارگاه های
آموزشی



بلاگ
مرکز اطلاعات علمی



سامانه ویراستاری
STES



فیلم های
آموزشی

کارگاه های آموزشی مرکز اطلاعات علمی



تازه های آموزش
آموزش مهارت های کاربردی در تدوین و چاپ مقالات ISI

آموزش مهارت های کاربردی
در تدوین و چاپ مقالات ISI



تازه های آموزش
روش تحقیق کمی

روش تحقیق کمی



تازه های آموزش
آموزش نرم افزار Word برای پژوهشگران

آموزش نرم افزار Word
برای پژوهشگران