

تیروئید زبانی با نمایش کم کاری تیروئیدی در بزرگسالی

حسن آبشیرینی^{۱*}، عبدالحسین معصومی^۱، نادر نظری^۲، حمدالله محمدی^۲

چکیده

براساس گزارشات متعدد شیوع تیروئید زبانی در کودکان بیشتر از بزرگسالان می باشد. این نابجائی غده تیروئید بصورت کم کاری مختصر غده تیروئید نمایان می شود. عملکرد غده تیروئید ممکن است طبیعی یا کمتر از طبیعی باشد. عموماً بیشتر موارد تیروئید نابجا مادرزادی بوده و بصورت هیپوتیروئیدیسم مادرزادی نمایان شده که کرتینیسم نامیده می شود. در این گزارش یک خانم بزرگسال معرفی می شود که تیروئید زبانی باعث کم کاری تیروئید او در بزرگسالی شده است.
م ع پ ۱۳۹۰؛ ۱۰(۴): ۴۶۸-۴۶۳

کلید واژگان: کم کاری تیروئید نوزادی، غده تیروئید نابجا، عملکرد تیروئید.

۱- استادیار گوش و حلق و بینی.
۲- دستیار گوش و حلق و بینی.

گروه گوش و حلق و بینی، دانشکده پزشکی، دانشگاه علوم پزشکی جندی شاپور اهواز، اهواز، ایران.

* نویسنده مسول:

بخش گوش و حلق و بینی، بیمارستان امام خمینی، خیابان آزادگان، اهواز.
تلفن: +۹۸۶۱۱۲۲۲۱۱۴

Email: abshirini-h 2003
@ yahoo.com

اعلام قبولی: ۱۳۹۰/۳/۳

دریافت مقاله اصلاح شده: ۱۳۹۰/۲/۲۵

دریافت مقاله: ۱۳۸۸/۷/۸

مقدمه

دیسپلازی تیروئید (نابجا، کاهش رشد، عدم رشد) یک علت عمده کم کاری تیروئید مادرزادی می باشد. عموماً همه نمونه های عدم رشد تیروئید و بیشتر نمونه های تیروئید نابجا با نشانه های کلینیکی در کودکی یا نوزادی نمایان می شوند (۱). تیروئید زبانی یک آنومالی مادرزادی نادر است که بصورت بافت تیروئید در قاعده زبان بروز می کند (۲).

نزول غده تیروئید از قاعده زبان شروع شده و از طریق مجرای تیروگلووسال گذشته و نهایتاً در قدام گردن و پائین تر از غضروف تیروئید و رینگهای اول تراشه قرار می گیرد. این نزول در هفته ۱۰ جنینی کامل می شود. هرگونه نارسائی یا انحراف از مسیر فوق، باعث نابجائی غده تیروئید می شود که بستگی به محل آناتومیک قرارگیری غده تیروئید نابجا دارد. به انواع زبانی (قاعده زبان) زیر زبانی (پائین تر از زبان)، قدام حنجره ای (مقابل حنجره) و زیر استرنومی (در مدیاستن) دیده می شوند (۳).

در حالت کم کاری تیروئید، ترشح تیروتروپین، باعث رشد بیش از حد تیروئید زبانی شده که نتیجتاً علائم موضعی در بیماران جوان ایجاد و با خطر انسداد راه هوایی همراه است. در بعضی از نمونه ها، هرچند هورمون تیروئید کافی در دوران کودکی ترشح می شود اما علائم کم کاری تیروئید در دوران بزرگسالی نمایان گردد (۴).

یک نمونه از کم کاری تیروئید در خانم جوانی که علائم موضعی آن بدلیل بزرگی غده تیروئید به صورت تغییر صدا بوده است گزارش می شود.

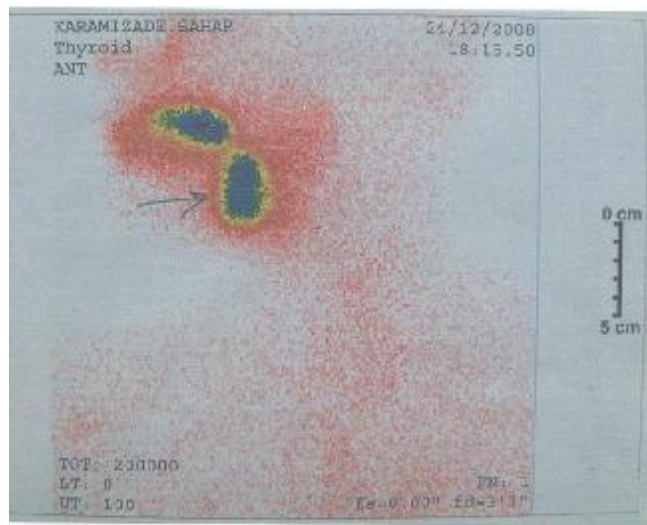
بررسی عملکرد تیروئید

بطور معمول جهت اندازه گیری غلظت هورمون های تیروئید (T4 - T3 - TSH) از کیت ها مخصوص و جهت مشخص کردن موقعیت غده تیروئید از تزریق وریدی ZMI-TC99 (تکنیتیوم) در اسکن تیروئید استفاده می شود.

گزارش مورد

بیمار خانم ۱۹ ساله با علائم هیپوتیروئیدی خفیف، احساس جسم خارجی در گلو، نامفهوم بودن گفتار، افزایش وزن خفیف و خستگی به درمانگاه گوش و حلق و بینی بیمارستان امام خمینی اهواز مراجعه نموده است. در معاینه حلق، توده ای قرمز رنگ در قاعده زبان بیمار مشهود بود. در معاینه گردن، در محل تیروئید بافت تیروئید لمس نگردید. رشد بیمار طبیعی بوده و سابقه ای از بیماری تیروئیدی در خانواده و سابقه ای از مصرف داروی خاصی که در غده تیروئید تاثیر داشته باشد را نداشت.

با توجه به داشتن علائمی دال بر کم کاری تیروئید، جهت بیمار اسکن تکنزیوم و تست های تیروئیدی درخواست شد که پس از انجام آزمایشات (T4 = 4.5, TSH = 19.4) هیپوتیروئیدی بیمار تائید شد و در اسکن موقعیت نابجای تیروئید در قاعده زبان نمایان گردید که بصورت جذب یکنواخت ماده ایزوتوپ بود (شکل ۱ و ۲). در لمس قدام گردن، غده تیروئید قابل لمس نبود و در سونوگرافی گردن، غده تیروئید در قدام گردن در ناحیه طبیعی مشخص نگردید. گزارش های آزمایشگاهی بیمار در زمان مراجعه طبیعی و فشار خون و نبض بیمار طبیعی بود.



شکل ۱: جذب ید رادیواکتیو در ناحیه زبانی در نمای لترال و عدم جذب ماده رادیواکتیو در محل طبیعی غده تیروئید در گردن



شکل ۲: جذب ید رادیواکتیو در ناحیه تیروئید زبانی در نمای قدامی و عدم جذب ماده رادیواکتیو در محل طبیعی غده تیروئید

بحث

تیروئید زبانی یک آنورمالیتی نادر تیروئید می باشد. معیارهای استاندارد (۵) جهت اثبات تشخیصی عبارتند از:

- ۱- توده زبانی بین اپی گلوت و پایپلای سیرکوموالات
 - ۲- تشخیص بافت تیروئید با بیوپسی
 - ۳- کم کاری تیروئیدی بعد از برداشت توده
 - ۴- جذب ماده رادیواکتیو در قاعده زبان
- شیوع تیروئید زبانی تقریباً ۱ در ۳۰۰۰۰۰-۱۰۰۰۰۰۰ مورد (۶) بوده و در بیمارانی که اختلال عملکرد تیروئید دارند، شیوع آن ۱ در ۴۰۰۰ گزارش گردیده است (۷).
- در یک مطالعه دیگر ۱۴۰ خانم با تیروئید زبانی را گزارش کردند که ۵۵ درصد آنها علائم را بین سنین ۴۰-۱۸ سال نشان داده و علائم بیشتر بصورت دیسفاژی، دیس پنه و دیس فونی بود و مشکلات تنفسی و خونریزی در موارد کمتری رخ داده بود (۵).

در بیشتر گزارشات مربوط به تیروئید زبانی، درصد غالب را زنان تشکیل می دهند که میانگین آن حدود ۷۵-۸۵ درصد می باشد (۳-۶).

بافت تیروئید نابجا ممکن است مکانی برای گواتر کلوئیدی، کم کاری، پرکاری، آدنوم یا حتی آدنوکارسینوم باشد. ممکن است زمانی پاتولوژی در این بافت رشد کند که از نظر کلینیکی مشخص نباشد. شیوع هیپوتیروئیدی در بافت تیروئید زبانی در گزارشات متعدد بین ۳۳-۱۴/۵ درصد می باشد (۳،۶).

در مطالعه دیگر نشان داده شد که شروع نارسائی تیروئید به مقدار بافت تیروئیدی موجود بستگی دارد و در حقیقت ارتباط بین تیروئید نابجا و هیپوتیروئیدسم روشن نشده است (۳،۶).

مطالعات نشان داده اند که آنتی بادی ها نسبت به تیروئید، دلیل نارسائی نزول در طی مراحل جنینی و کار ضعیف آن هستند و چنین پیشنهاد کرده اند که نارسائی

متابولیک در سنتز هورمون تیروئید عاملی در عدم نزول غده تیروئید می باشد (۵).

بیماری که گزارش شد مورد نادری می باشد. چون تا چند ماه قبل از مراجعه علائم کم کاری تیروئید نداشت و از علائم موضعی ناشی از تیروئید نابجا نبود. بطور کلی در بیماران با تیروئید نابجا، ایجاد کم کاری تیروئید در بزرگسالی نادر است و علت کم کاری در این بیماران نامشخص است. اما علت ایجاد کم کاری بدنال جراحی ناکامل در مواردی گزارش شده است (۶).

Shakir یک مورد خانم ۴۳ ساله سفید پوست با تیروئید زبانی را گزارش کرد که همراه با کم کاری تیروئیدی مبتلا به تیروئیدیت لنفوماتوز بود که لنفوماتوز با تیر بالای آنتی میکروزومال آنتی تیروگلوبولین و یافته های هیستولوژیک ثابت شد (۳).

درمان تیروئید زبانی به اندازه، وجود یا عدم وجود علائم بالینی و عوارض (زخم و خونریزی) یا بدخیمی بستگی دارد. درمان با هورمون تیروئید در دوز کافی جهت سرکوب تحریک TSH و کاهش اندازه غده تیروئید نابجا توصیه شده است. جراحی فقط در مواردی مانند خونریزی و دژنراسیون کیستیک و یا بدخیمی کاربرد دارد. لزوم مصرف هورمون جایگزین لووتیروکسین در همه بیماران مورد تاکید قرار گرفته است. حتی در مواردی که تیروئید زبانی کوچکی دارند علاوه بر جلوگیری از عارضه بزرگی تیروئید باعث کاهش ریسک بدخیمی نیز می شود (۷).

روش دیگر درمان تیروئید نابجای زبانی، نابودی آن با ید رادیواکتیو می باشد (۳).

در بیماران تیروئیدی با علائم انسدادی، شک به بدخیمی، زخم، خونریزی و عدم پاسخ به داروهای سرکوب کننده، باید درمان نابودی بافت با ید ۱۳۱ یا جراحی مدنظر قرار گیرد (۵-۲).

بررسی تا قاعده زبان از نظر تیروئید نابجا حتی در صورت عدم وجود علائم هیپوفارنژیال باید صورت گیرد.

قدردانی

بدینوسیله از همکاران محترمی که با اینجانب همکاری کرده اند کمال تشکر و قدردانی را می نمایم.

در بیمار گزارش شده با توجه به علائم موضعی ذکر شده، درمان جایگزینی با هورمون تیروئید به تنهایی صورت گرفت. باید یاد آور شد در هر بیمار با علائم کم کاری تیروئیدی در بزرگسالی، علاوه بر معاینه کامل سر و گردن،

منابع

- 1-Pitchenik AE. Lingual thyroid. South Med J. 1978 Sep;71(9): 1179-80. [PMID=684511]
- 2-Al-Samarrai AY, Crankson SJ, Al-Jobori A. Autotransplantation of lingual thyroid into the neck. Br J surg. 1988 Mar; 75(3): 287. [PMID=3349341]
- 3-Shakir KM. Lingual thyroid associated with hypothyroidism and lymphomatous thyroiditis: a case report. Mil Med. 1982 Jul;147(7):591-3. [PMID=6815582]
- 4-Borgoni F, Liberatori E, Giambagli M, Galastri G, Piccini L, Parca G, et al. Lingual thyroid and hypothyroidism: report of a case in a middle aged women. Panminerva Med. 1994 Jun; 36(2):95-6. [PMID=7831067]
- 5-Strickland AL, Macfie JA, Van Wyk JJ, French FS. Ectopic thyroid glands simulating thyroglossal duct cysts. Hypothyroidism following surgical excision. JAMA. 1969 Apr; 208(2):307-10. [PMID=5818483]
- 6-Kansal P, Sakati N, Rifai A, Woodhouse N. Lingual thyroid. Diagnosis and treatment. Arch Intern Med. 1987 Nov;147(11):2046-8. [PMID=3675109]
- 7-Hillless AD, Black JE. Lingual ectopia of the thyroid gland and autotransplantation. Br J Surg. 1976 Dec; 63 (12): 924-6. Lingual ectopia of the thyroid gland and autotransplantation. [PMID=1009339]

Lingual Thyroid Presenting as Acquired Hypothyroidism in the Adulthood

Abshirini H^{1*}, Masoumi A¹, Nazari N², Mohammadi H²

1-Assistant Professor of ENT.
2-Resident of ENT.

Department of ENT, School of
Medicine, Ahvaz Jundishapur
University of Medical Sciences.
Ahvaz, Iran.

*Corresponding author:
Department of ENT, Imam
Khomeini Hospital, Azadegan
Ave. Ahvaz, Iran
Tel: ++98611222114
Email: abshirini-h2003@yahoo.com

Abstract

According to several reports the incidence of lingual thyroid in childhood are more than adults. This ectopic thyroid gland induced mild hypothyroidism with spectrum as normal or below normal. Generally, most cases of congenital ectopic thyroid appears as Cretinism.

In this report we will introduce an adult with a lingual thyroid that induced adult hypothyroidism.

Sci Med J 2011; 10(4):463-468

Keywords: aberrant thyroid gland, thyroid function, cretinism

Received: Sep 30, 2009

Revised: May 15, 2011

Accepted: May 24, 2011