

## گزارش ۶ مورد جسم خارجی باقی مانده در اعمال جراحی

دکتر محمد حسین سرمست شوشتری<sup>۱</sup>، دکتر اسماعیل مشهدی زاده<sup>۲\*</sup>،  
دکتر عبدالحسن طلائی زاده<sup>۳\*</sup>

خلاصه:

باقی ماندن اجسام خارجی بخصوص گاز جراحی بدنمال اعمال جراحی درون حفرات بدن، گرچه عارضه‌ای شایع نیست، ولی همواره تهدید کننده بوده و میتواند زمینه ساز عوارض وخیم و خطرناک برای بیماران باشد. تظاهرات این اجسام که در ۵۰٪ موارد ایجاد میگردد، میتواند بصورت حاد همچون تب، ایجاد آسبه، فیستول، انسداد روده، وعدم بهبود زخم بلافاصله بعد از اعمال جراحی؛ و یا مزمن، همچون توده و دردهای مزمن و مبهم شکمی باشد که میتواند حتی چندین دهه پس از عمل جراحی خود را نمایان سازد. ظن قوی، سونوگرافی و رادیولوژی، بخصوص سی تی اسکن در تشخیص بیماری راهگشاست؛ و تنها درمان، خارج نمودن جسم خارجی و از بین بردن عوارض آن از طریق جراحی یا لاپاروسکوپی میباشد. در این گزارش به معرفی شش بیمار که با علائم حاد و مزمن ناشی از باقی ماندن گاز جراحی، در بیمارستان امام خمینی اهواز بین سالهای ۱۳۷۹-۱۳۷۴ تحت عمل جراحی قرار گرفته بودند، پرداخته می شود.

واژه های کلیدی: جسم خارجی، گاز جراحی، تشخیص، پیشگیری

مقدمه:

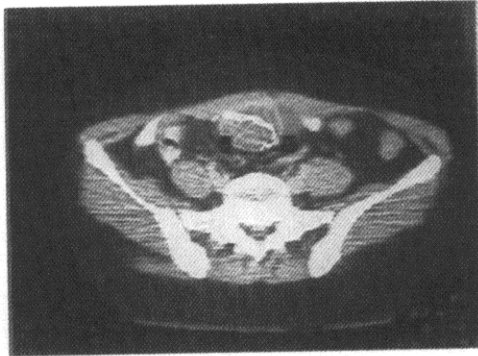
میتوانند زمینه ساز ایجاد چسبندگی، ایجاد کیسول در اطراف خود، و یا واکنش آگزوداتیو با یا بدون عفونت باکتریال گردند (۳ و ۴). جهت تشخیص چنین عارضه‌ای، سونوگرافی و استفاده از رادیولوژی بویژه انجام سی تی اسکن کمک کننده است. MRI کمتر مورد استفاده قرار می گیرد (۳). تشخیص با رادیوگرافی ساده شکم، خصوصاً در مواردی که گازهای استریل فاقد مارکر حاجب به اشعه میباشند، دشوار است. چنین اجسامی غالباً در سونوگرافی خود را بصورت یک توده Hyperreflective با حاشیه هیپواکو و سایه خلفی قوی نشان میدهند. درسی تی اسکن، چنین توده‌هایی

وجود جسم خارجی در محل عمل و بخصوص در حفرات بدن همچون قفسه صدری، حفره شکم و لگن و عوارض ناشی از آن، گرچه پدیده‌ای شایع نیست، لیکن خطرات جانی و مالی آن همواره تهدید کننده بیماران و جراحان می باشد (۱ و ۲). علی رغم اینکه این اجسام میتوانند تمامی وسائل جراحی را شامل شوند، اما بنظر میرسد گازهای استریل کوچک و بزرگ، بدلیل ماهیت تغییر شکل پذیر خود در اثر جذب خون و تغییر رنگ، بیشتر مستعد بجای ماندن درون حفرات بدن میباشند. اجسام باقی مانده درون حفره صفاق،

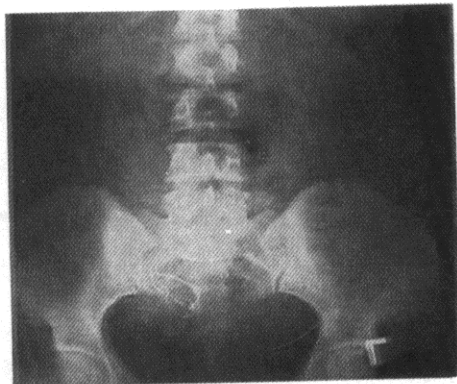
\* عضو هیئت علمی گروه جراحی عمومی، دانشگاه علوم پزشکی اهواز

دریافت مقاله: ۸۱/۲/۲۸ دریافت مقاله اصلاح شده: ۸۱/۹/۲۶ اعلام قبولی: ۸۱/۱۰/۱

گردید (شکل ۱). در کلیشه ساده شکم نیز، دانسیته خطی در سمت راست لگن، مربوط به نخ حاجب به اشعه گاز مشاهده شد (شکل ۲). لاپاراتومی با تشخیص *gossypiboma* با انسزیون خط وسط انجام و پس از آزاد سازی لویپهای شدیداً بهم چسبیده روده باریک و تخلیه حدود ۵۰ سی سی مایع زرد رنگ اطراف توده، گاز کوچک جراحی که به روده باریک و مزوی آن نفوذ پیدا کرده بود، خارج شد.



تصویر ۱ - توده پائین شکم حاوی گاز کوچک جراحی (بیمار اول)



تصویر ۲ - دانسیته خطوط حاجب به اشعه مربوط به گاز کوچک جراحی در قسمت پائین شکم (بیمار اول)

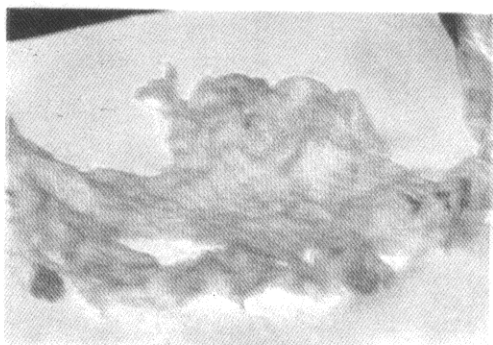
نمائی با حدود کاملاً مشخص داشته و درون آنها دانسیته غیریکنواختی وجود دارد (۳ و ۵). گرچه گاهی بصورت ضایعات کیستیک (۶) بایابدون کلسیفیکاسیون داخلی یا حاشیه‌ای دیده میشوند. بطورناشایع، وجود حبابهای هوا در داخل گاز بجای مانده، میتواند نمای اختصاصی اسفنجی شکل ایجاد نماید (۷).

تنها درمان موثر اجسام خارجی درون حفرات بدن و عوارض آنها، عمل جراحی باز یا لاپاروسکوپی جهت خارج نمودن آنهاست. در این گزارش، شش بیمار مبتلابه *gossypibomas* (گاز بجای مانده بدنیا ل اعمال جراحی) (۳)، که عمل اول آنها در مراکز درمانی و یا آموزشی درمانی مختلف انجام گرفته بود، با هدف یاد آوری مجدد این عارضه بظاهر ساده و بدیهی ولی در عین حال خطر ساز معرفی می‌شوند.

#### بیمار اول:

خانم ۳۵ ساله ای که با درد مزمن و مبهم قسمت تحتانی شکم از ۲ سال قبل و بدنیا ل عمل جراحی *Tubal ligation* مراجعه کرده بود. در معاینه بجز توده‌ای با حدود نامشخص در ناحیه سوپراپوبیک<sup>۱</sup> نکته مثبتی نداشت. بیمار سابقه یک دوره تب بعد از عمل که با بستری مجدد و درمان آنتی‌بیوتیکی برطرف شده بود را، ذکر می‌نمود. در سونوگرافی، توده‌ای *Mixed echo* با سایه خلفی در سمت راست لگن به ابعاد ۵۸×۳۲ میلی‌متر و در سی‌تی‌اسکن توده تومورال هیپودنسس با کلسیفیکاسیون خطی در بالای رحم، در خط وسط و دقیقاً در خلف عضلات رکتوس (شبه فیبروم یا هماتوم کلسیفیه یا آندومترئوز)، گزارش

1- Suprapubic



تصویر ۳ - عکس گاز بزرگ جراحی پس از خارج شدن از شکم ( بیمار دوم )

#### بیمار سوم :

خانم ۴۵ ساله که یک ماه قبل به دلیل کانسر پستان چپ، تحت عمل ماستکتومی رادیکال مدیفیه قرار گرفته بود، با توجه به عدم بهبود ناحیه لترال زخم، بدون وجود علائم موضعی و سیستمیک عفونی، زخم کاملاً اکسپلور شده، گاز کوچک جراحی خارج و علائم برطرف گردید.

#### بیمار چهارم :

خانم ۵۷ ساله مبتلا به هرنی انسزیونال وسیع به دنبال اعمال جراحی مکرر شکم، تحت عمل لاپاراتومی و ترمیم هرنی قرار گرفت. پس از عمل بدلیل تداوم خروج ترشحات اگزوداتیو از کنار زخم و تب خفیف و عدم بهبود با درمانهای معمول، زخم بطور وسیع باز و گاز کوچک جراحی خارج گردید.

#### بیمار پنجم :

خانم ۳۵ ساله بدنبال لاپاراتومی برای درمان پریتونیت ناشی از کله سیستیت پرفوره، یک هفته بعد، با توجه به حال عمومی بد، تب، ایکتر و ایلئوس، ودر رادیوگرافی ساده شکم، مشاهده خط

#### بیمار دوم:

خانمی ۲۱ساله، دو سال قبل از مراجعه، بدنبال سقط ناقص و عمل کورتاژ، بدلیل عدم توقف خونریزی و شوک ناشی از آن تحت عمل لاپاراتومی و ماساژ باز رحمی قرار می گیرد. درحین عمل حدود ۸ واحدخون نیز دریافت کرد. از مدت کوتاهی پس از عمل جراحی، مبتلا به دردهای مبهم شکمی همراه با ضعف و بی حالی و کاهش وزن شده و از ۲ هفته قبل از مراجعه دچار احساس توده ای در سمت راست شکم خود می گردد. در هنگام مراجعه شدیداً کاشکتیک و در معاینه شکم، توده ای بزرگ به ابعاد ۱۵۰×۱۸۰ میلی متر که از فلانک راست تا خط وسط شکم امتداد داشت و تقریباً نیمه راست شکم را اشغال کرده بود، لمس می شد.

سونوگرافی یک توده به ابعاد ۱۱۰×۸۶×۱۲۰ میلی متر در قسمت میانی شکم متمایل به راست با جدار نامنظم و ضخامت جدار ۶ میلی متر که حاوی Posterior enhancement و Internal echo، و سی تی اسکن، وجودچنین توده ای را در قدام کلیه راست و ورید اجوف تحتانی، که باعث انحراف روده ها به سمت چپ شکم شده بود را با احتمال سارکوم خلف صفاق یا توده های متاستاتیک گزارش کرد. حین لاپاراتومی، درنیمه راست شکم ضایعه ای کیستیک، حاوی ترشحات کهربایی رنگ در مجاورت روده ها و چسبیده به آنان مشخص شد و از درون آن یک عددگاز بزرگ و پوسیده جراحی (شکل ۳) در جدار کیست و چسبیده به جدار روده ها خارج گردید.

نفوذ نمایند (۱۱-۱۲)؛ و یا احتمالاً زمینه ساز بروز کانسرباشند (۱۳). همچنین در یک بیمار دردهای مزمن شکم، ناشی از gossypiboma بدنبال عمل ۳۰ سال قبل گزارش گردید (۹).

به نظرمی رسد موارد ذیل که بعضی از آنها در بیماران فوق الذکر اشاره شده است، به عنوان فاکتورهای مساعد کننده در بروز این عارضه مؤثر باشند:

عمل جراحی در حفرات بدن (پریتوان، پلور)؛ ایجاد فلپ‌های پوستی وسیع (مثل ابدومینوپلاستی، هرنی‌های وسیع جدار شکم و ماستکتومی رادیکال)؛ اعمال جراحی بزرگ و طولانی؛ ایجاد عارضه حین عمل جراحی (مثل خونریزی و صدمه احشاء)؛ هر گونه عمل جراحی همراه با خونریزی زیاد؛ اورژانس بودن عمل و خستگی تیم انجام دهنده عمل؛ برش جراحی کوچک و بدون تناسب با عمل و فقدان دید کافی؛ وعدم دقت در شمارش گاز، بخصوص در مواردی که تکنیسین مسئول به هر دلیل (از جمله تغییر شیفت کاری) جابجا شود.

در یک مطالعه در ۷۶٪ مواردی که گاز درون حفره شکم باقی مانده است، شمارش گازها در انتهای عمل، به غلط، کامل گزارش شده است (۱۴). نکته‌ای که باید به آن اشاره نمود این است که عمل اول چهار بیمار آخر در مراکز آموزشی درمانی بوده است و احتمالاً تمام کننده عمل دستیار مربوطه بوده است و نشان دهنده لزوم توجه بیشتر متخصصین برای جلوگیری از این عارضه می‌باشد. بهر حال تاکید جراح (بعنوان مسئول عمل و مسئول اصلی عارضه)، بر دقت هر چه بیشتر در شمارش صحیح تمامی وسایل جراحی و گازهای بزرگ و کوچک بخصوص در مراکز آموزشی؛

اپاک گاز، با لاپاراتومی مجدد گاز کوچک جراحی خارج گردید.

بیمار ششم:

پسر ۱۲ ساله بدنبال لاپاراتومی جهت پریتونیت ناشی از آپاندیسیت پرفوره، بدلیل درد شکم و ایلئوس، سه روز پس از عمل اول در لاپاراتومی مجدد، گاز بزرگ جراحی که به هنگام بستن جدار شکم در عمل اول برای پوشش روده‌ها و دید بهتر روی روده‌ها پهن شده بود، خارج گردید.

بحث و نتیجه‌گیری:

باقی ماندن جسم خارجی در حین عمل جراحی خطری است که همواره و بطور پنهان بیماران و حتی جراحان را تهدید میکند و عواقب خطرناکی نیز بهمراه دارد. بطوریکه گزارشات متعددی در رابطه با خارج نمودن این اجسام یا مراجعه با عواقب آن از سراسر جهان مکرراً منتشر می‌گردد (۹ و ۱۰). در برخی مطالعات شیوع علامت دار شدن اجسام خارجی بجای مانده در حفره شکم ۵۰٪ عنوان نموده‌اند (۲). باقی ماندن چنین اجسامی درون حفره شکم میتواند خود را با علائمی حاد، همچون تب بعد از عمل (که در بیمار اول، چهارم و پنجم وجود داشته است) آبسه، خونریزی، فیستول، چسبندگی روده‌ها و ایجاد انسداد؛ و در موارد وجود این اجسام در زیر پوست، عدم بهبود زخم و سینوس چرکی نشان داده (که در بیمار سوم و چهارم اشاره شد)؛ و یا سالها پس از عمل جراحی همچون دو بیمار اول و دوم، بصورت دردهای مزمن و توده شکمی (gossypiboma) تظاهر نمایند (۳ و ۵ و ۶ و ۸ و ۹). این اجسام حتی میتوانند از حفره صفاق بدرون روده‌ها

6-Salinas Sanchez AS, Lorenzo Romero JG, Segura martin M, Hernandez millan IR, Pastor Guzman JM, Virseda Rodriguez GA. An unusual retroperitoneal cystic tumor Urol Int 2000; 64(1):58-60.

7-Kalovidouris A, Kehagias D, Moulopoulos L, Gouliamos A, Pentea S, Vlahos L.

Abdominal retained surgical sponges: CT appearance. Eur Radiol 1999; 9(7):1407-10.

8-Gokalp A, Sanal I, Maralcan G, Aybasti N, Erkol H. Strangulated intestinal obstruction due to forgotten eroding laparotomy pad. Acta Chir Hung 1995-96; 35(3-4):271-6.

9-Kato K, Suzuki K, Sai S, Murase T, Haruta J. A case of paravesical foreign body granuloma due to surgical sponge retained for 40 years. Hinyokika Kiyu 2000 Jul; 46(7):491-4.

10-Lacombe C, Dalincourt A, Lerat F, Goura a mognol E. What is it? Abdominal foreign body and small intestine fistula. J Radiol 2000 Jun; 81(6):641-2.

11-Esposito S, Ragozzino A, Ross G, Pinto A, Martino A. Spontaneous migration of a surgical sponge in the small intestine. A propos of a case studied with conventional radiology and CT. Radiol Med (Torino) 1994 Jul- Aug; 88(1-2):139-41.

12-Magomedov AZ, Dzhambulatov AS, Gaibatov Sp. The migration of mikulicz's dressings from the abdominal cavity in to the intestines. Arch Surg 1990 Mar 125(3):405-7.

13-Pardo AD, Adams WH, Mc Cracken MD, Legendre AM. Primary jejunal osteosarcoma associated with a surgical sponge in a dog. J AM Assoc 1990 Mar 15; 196(6):935-8.

14-Kaiser CW, Friedman S, Spurling KP, Slowick T, Kaiser HA. The retained surgical sponge. Ann Surg 1996 Jul; 224(1):79-84.

عدم استفاده از گاز کوچک پس از باز شدن حفره محل عمل و جستجوی کامل جراح ( علاوه بر شمارش توسط تکنیسین ) در کاهش میزان این عارضه مؤثر است. کنترل کیفیت خطوط حاجب به اشعه گازها و انجام تحقیقات جهت استفاده از موادی که در حین بررسی با رادیوگرافی براحتی کشف شوند؛ از جمله روشهای دیگر در جهت کاهش خطر باقی ماندن اجسام خارجی بعد از عمل جراحی می باشد. همچنین توصیه می شود تا با تشخیص و درمان به موقع از عواقب و خطرات این عارضه جلوگیری بعمل آورد.

در پایان از آقای دکتر احمد عجم دستیار ارشد بخش جراحی عمومی که در تهیه این مقاله نهایت همکاری را نموده اند کمال تقدیر و تشکر را داریم.

#### منابع:

- 1-Kaiser CW, Friedman S, Spurling KP, Slowick T, Kaiser HA. The retained surgical sponge. Ann Surg 1996 Jul; 224(1):79-84.
- 2-Ibrahim IM, Retained surgical sponge. Surg Endosc 1995 Jun ; 9(6): 709-10.
- 3-Lauwers PR, Van H R. Intraperitoneal gossypibomas: the need to count sponges. World J Surg 2000 May ; 24(5): 521-7.
- 4-Yamagnchi, M.K Aseptic encapsulation of retained surgical sponge. Can J Surg 1995 Feb; 38(1):100.
- 5-Romaneehsen B, Bahner ML, Delorme S. Septic focus in the retroperitoneum-iatrogenic foreign body of cotton (gossypiboma). Radiologe 1998 Feb; 38(2):135-7.