

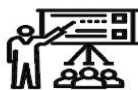# SID



سرویس های ویژه



سرویس ترجمه تخصصی



کارگاه های آموزشی



بلاگ مرکز اطلاعات علمی



عضویت در خبرنامه



فیلم های آموزشی

## کارگاه های آموزشی مرکز اطلاعات علمی جهاد دانشگاهی



مباحث پیشرفته یادگیری عمیق؛ شبکه های توجه گرافی (GAN)

مباحث پیشرفته یادگیری عمیق؛  
شبکه های توجه گرافی  
(Graph Attention Networks)



آموزش استفاده از وب آو ساینس

کارگاه آنلاین آموزش استفاده از  
وب آو ساینس



کارگاه آنلاین مقاله روزمره انگلیسی

## معرفی یک مورد فیبرومای آپونوروتیک کلسیفیه در یک پسر ۱۱ ساله

### چکیده

بیماری که در این گزارش معرفی می‌شود پسر ۱۱ ساله ترکمنی است که ۳ سال قبل به دنبال ترومای بند آخر انگشت چهارم دست چپ دچار یک ضایعه مقاوم به درمان و در نهایت تخریب استخوان و ناخن انگشت محل ضایعه شده بود. در بررسی میکروسکوپی توموری با سلولهای کشیده و برجسته که به صورت دسته دسته و برخی جاها موازی قرار گرفته بودند، مشاهده شد. نواحی کلسیفیکاسیون نیز در نقاط مختلف تومور وجود داشت. برای بیمار تشخیص Calcifying aponeurotic fibroma گذاشته شد. تومور مورد بحث یکی از تومورهای بسیار نادر نسج نرم است که از زمان کشف تا کنون تنها موارد معدودی از آن گزارش شده است. تظاهر بالینی تومور نیز در این بیماری بسیار نادر می‌باشد.

\*دکتر ماهجین تکلیف I

دکتر ندا نصیریان II

کلیدواژه‌ها: ۱- تومور بافت نرم ۲- فیبرومای آپونوروتیک کلسیفیه ۳- فیبروز تومور

### مقدمه

وجود دارد (۸)، و در پسرها بیشتر دیده می‌شود. موردی از رخداد فامیلی آن گزارش نشده است.

شایعترین محل تومور در دست (۷۷٪) و در پا (۱۳٪) می‌باشد (۱) اما در سایر قسمت‌های بدن مانند آرنج و ساعد، زانو و ساق پا، پشت و حتی جدار شکم و ناحیه پاراورتبرال هم گزارش شده است (۶).

از نظر ماکروسکوپی، تومور به صورت یک توده کوچک منفرد و متحرک با حدود نامشخص و معمولاً کوچکتر از ۳ سانتیمتر (۱) و اغلب بدون درد می‌باشد اما موارد همراه با درد اندک و حتی دردناک هم گزارش شده است (۶).

انفیلتراسیون بافت چربی، عضله و تاندون نیز توسط تومور دیده شده است.

فیبرومای آپونوروتیک کلسیفیه یکی از نادرترین تومورهای خوش‌خیم نسج نرم در جهان است.

این تومور اولین بار در سال ۱۹۵۵ تحت عنوان juvenile aponeurotic fibroma شناخته شد چون در آن زمان تصور می‌شد این تومور تنها در کودکان وجود دارد اما بعدها موارد متعددی از تومور در بزرگسالان مشاهده گردید و نام تومور به نام اخیر تغییر یافت (۱).

تا سال ۱۹۷۲ تنها ۸ مورد از این تومور گزارش شده بود (۲). اما در سالهای بعد یعنی سالهای ۱۹۹۱ و ۱۹۹۲، ۱ مورد (۳ و ۴)، ۱۹۹۵، ۳ مورد (۵)، ۱۹۹۸، ۲۲ مورد (۶) و چند مورد هم در سال ۲۰۰۱ گزارش شد (۷).

تومور اغلب در کودکان در دهه اول و دوم زندگی دیده می‌شود اما از بدو تولد تا سن ۶۴ سالگی احتمال بروز آن

I) استادیار گروه آسیب‌شناسی، بیمارستان حضرت فاطمه (س)، خیابان یوسف‌آباد، دانشگاه علوم پزشکی و خدمات بهداشتی درمانی ایران، تهران (\*مؤلف مسئول).  
II) دستیار آسیب‌شناسی، بیمارستان حضرت فاطمه (س)، خیابان یوسف‌آباد، دانشگاه علوم پزشکی و خدمات بهداشتی درمانی ایران، تهران.

در واقع با پیشرفت سن رشد تومور آهسته‌تر می‌شود. در بچه‌های بزرگتر کلسیفیکاسیون و نواحی تمایز غضروفی بیشتر است.

تومور در ۵۰٪ موارد عود موضعی دارد و به دلیل محل حساس آناتومیک و عود زیاد، برداشتن وسیع تومور توصیه می‌گردد(۹).

تغییرات بدخیمی و متاستاز گزارش نشده است(۱۰). تشخیص افتراقی تومور شامل هامار توماهای فیبروز دوران کودکی، فیبروماتوز کودکان و کندرومای نسج نرم می‌باشد.

اهمیت تشخیص این تومور خوش‌خیم در اشتباه شدن گهگاه آن با برخی از انواع سارکوما به دلیل وجود سلولهای کشیده(Spindle) و گاه آتیپیک (مانند استئوسارکوم و رابدومیوسارکوم) است که در این صورت پیامدهای روحی و جسمی زیادی برای بیمار ایجاد می‌گردد.

#### معرفی بیمار


بیمار پسر ۱۱ ساله ترکمنی است که ۳ سال پیش به دنبال فرورفتن نی در انتهای انگشت چهارم دست چپ دچار زخم در این ناحیه شده بود.

در رادیوگرافی، تومور به صورت یک توده نسج نرم بدون ضایعه استخوانی همراه و نواحی ریز کلسیفیکاسیون در تومور مشاهده می‌گردد(۱).

در بررسی میکروسکوپی، یک تومور فیبروز که در آن میوفیبروبلاست‌ها در بعضی از مناطق نمای اپی‌تلیوئید پیدا کرده‌اند و همچنین هسته‌های برجسته(Plump) و گاهی وزیکولر و سیتوپلاسم نامشخص که جهت‌گیری موازی(Parallel) دارند و توسط استرومای کلاژنوز از هم جدا شده‌اند، دیده می‌شود.

یک نمای تشخیصی بارز، حضور مقادیر متفاوت کلسیفیکاسیون است که توسط سلولهای برجسته(Plump) احاطه شده است. در برخی موارد سلولهای غول آسای استئوکلاستیک و نواحی تمایز غضروفی هم دیده می‌شود(۶).

دو فاز رشد در تومور دیده می‌شود که عبارتند از:  
۱- فاز اولیه(initial phase) که در بچه‌ها بیشتر دیده می‌شود و در آن رشد تومور به صورت منتشر است و ۲- فاز دیررس که به صورت فشرده و ندولار است.



تصویر شماره ۱- در رادیوگرافی نواحی خوردگی استخوان در بند دیستال انگشت چهارم دیده می‌شود.

گرفت سپس، نمونه که شامل چند قطعه کوچک استخوان و قطعات کوچک بافت نرم و قرمز رنگ به ابعاد تقریبی ۱ سانتیمتر بود، جهت بررسی به بخش آسیب‌شناسی فرستاده شد.

پس از دکلسیفیه کردن قطعات استخوانی و انجام مراحل آماده‌سازی و بلوک‌گیری، برش سریال داده شد و بررسی صورت گرفت.

در بررسی میکروسکوپی، تومور شامل سلولهای دوکی (spindle) و برجسته (plump) بود که در برخی نواحی به صورت موازی جهت‌گیری شده بودند.

در بعضی از مناطق مقدار کمی آتیپی و نواحی مختلف کلسیفیکاسیون که در اطراف آن سلول

بیمار به دلیل زخم ایجاد شده به پزشک مراجعه کرده و چند نوبت تحت درمان آنتی‌بیوتیکی قرار گرفته بود اما بهبودی نداشت. پس از آن بتدریج در محل ضایعه تورم، درد مختصر و قرمزی ایجاد شده بود و با گذشت زمان تخریب ناخن در محل ضایعه صورت گرفته بود.

در رادیوگرافی انجام شده تخریب بند سوم انگشت چهارم دست چپ به دلیل اثر فشاری تومور نسج نرم مشاهده گردید (تصویر شماره ۱).

بیمار در بیمارستان حضرت فاطمه (س) در مهرماه سال ۱۳۸۱ تحت عمل جراحی آمپوتاسیون بند آخر انگشت (با تشخیص احتمالی گلوموس تومور) قرار



تصویرهای شماره ۲ و ۳- در شکل سلولهای دوکی برجسته با آتیپی اندک و جهت‌گیری موازی همراه با نواحی کلسیفیکاسیون دیده می‌شود.

با توجه به نادر بودن تومور و نیز تظاهر بالینی بسیار نادر آن و همچنین اهمیت تشخیص صحیح تومور در مواردی که شباهت زیادی به سارکوم دارد، این بیمار معرفی شد تا در یادآوری این تومور توسط همکاران آسیب‌شناس در موارد مشابه کمک کننده باشد.

#### منابع

- 1- Enzinger FM., Weiss SW., Soft tissue tumors, third edition, Toronto, mosby, PP: 256.
- 2- Ra Iph S., Desimone, Christopher J., Zelinski. calcifying aponeurotic fibroma of hand: a case report, Journal of bone and joint surgery Inc, Aprill 2001: 1-2.
- 3- Yee Dy., Mott RC., Nixon BP., Calcifying aponeurotic fibroma, J food surg, 1991 May-Jun, 30(3): 279-33.
- 4- Hassel B., Calcifying aponeurotic, fibroma. A case of multiple primary tumors. Case report, Scand J Plast reconstr surg hand surg, 1922, 26(1): 115-6.
- 5- Lu FH., Tron GY., Chen BF., Chany PY., Calcifying apeunorotic fibroma: a report of Three casses. Zhonghua Yixue zhi(Taipei) 1995, Aug 56(2): 39-42.
- 6- Fetsch JG., Miettinen M., Calcifying aponeurotic fibroma "A clinicopathological study of 22 cases arising in uncommon sites, Hum pathol, 1998 Dec, 29(12): 1504-10.
- 7- Sferopulos NK., Kotakidou R., Calcifying aponeurotic fibroma: a report of three cases. Acta orthop, Bely, 2001 Oct, 67(4): 412.
- 8- Booker RJ., Mcpeak CJ., Juvenile aponeurotic fibroma, Surgery, 1959, 49: 924-31.
- 9- Christopher DM., Fletcher. Diagnostic histopathology of tumors, 2 nd ed., London Harcourt publishers, 2000, PP: 1496.
- 10- Tai LH., Johnston JO., Klein H2., Rowland J., Sudiovsky D. Calcifying aponeurotic fibroma features seen on fine-needle aspiration

کشیده برجسته وجود داشت مشاهده گردید(تصویر شماره ۲ و ۳).

تخریب بافت استخوانی زیرین توسط تومور در نواحی مختلف وجود داشت.

میتوز واضحی در برشهای مختلف تومور مشاهده نشد.

#### بحث

تومور مورد نظر یکی از تومورهای بسیار نادر بافت همبند می‌باشد که تاکنون موارد کمی از آن گزارش شده است.

چند نکته در مورد گزارش شده تومور دارای اهمیت است که عبارتند از:

۱- تومور به دنبال فرورفتن نی در دست و تروما ایجاد شده بود که این حالت در مقالات مشابه بسیار کم گزارش شده است.

۲- معمولاً در این تومور تخریب ناخن و استخوان دیده نمی‌شود و ایجاد عوارض (Complication) به دنبال این تومور حتی در مواردی که ۱۵ سال از رشد تومور می‌گذرد بسیار نادر است اما در بیمار معرفی شده تخریب ناخن و استخوان وجود داشت.

۳- به دلیل وجود سلولهای کشیده و برجسته در این تومور که گاهی همراه با مقداری آتیپی می‌باشند، موارد متعددی از تشخیص اشتباه تومور به عنوان سارکوما گزارش شده است.

در مورد این بیمار به علت حضور سلولهای کشیده برجسته و گاه آتیپیک در نمونه آسیب‌شناسی ابتدا تشخیص استئوسارکوم مطرح شد که با بررسی بیشتر و با توجه به حال عمومی خوب بیمار پس از گذشت ۳ سال از شروع ضایعه، تشخیص صحیح تومور گذاشته شد.

Biopsy: case report and brief review of the literature, Diagn cytopathology, 2001 May, 24(5): 336-9.

Archive of SID

## A CASE REPORT OF CALCIFYING APONEUROTIC FIBROMA IN AN 11-YEAR-OLD BOY

<sup>I</sup>  
\*M.J. Taklif, MD      <sup>II</sup>  
N. Nasirian, MD

### ABSTRACT

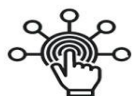In this case report we present an 11-year-old boy with a history of trauma to distal phalanx of the forth finger of his left hand from three years ago. This trauma led to a lesion which was resistant to antibiotic therapy. Underline bone and nail of finger have been destructed by tumor. Microscopic examination revealed plump spindle cells arranged in sheets with paralleled orientation and foci of calcification. Final diagnosis was calcified aponeurotic fibroma, a very rare tumor of soft tissue which has been reported only in few cases since its discovery. Additionally, clinical presentation of tumor in this case is also very rare.

**Key Words:** 1) Soft tissue tumor    2) Calcifying aponeurotic fibroma    3) Fibrous tumor

**I)** Assistant professor of pathology, Hazrat Fatemeh Hospital, Iran University of Medical Sciences and Health Services, Tehran, Iran (\*Corresponding author).

**II)** Resident of pathology, Hazrat Fatemeh Hospital, Iran University of Medical Sciences and Health Services, Tehran, Iran.

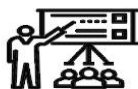# SID



سرویس های  
ویژه



سرویس ترجمه  
تخصصی



کارگاه های  
آموزشی



بلاگ  
مرکز اطلاعات علمی

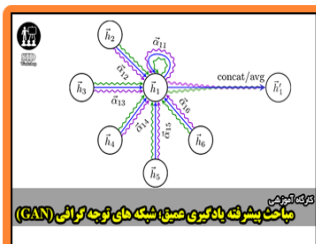


عضویت در  
خبرنامه



فیلم های  
آموزشی

## کارگاه های آموزشی مرکز اطلاعات علمی جهاد دانشگاهی



مباحث پیشرفته یادگیری عمیق؛  
شبکه های توجه گرافی  
(Graph Attention Networks)



کارگاه آنلاین آموزش استفاده از  
وب آوساینس



کارگاه آنلاین مقاله روزمره انگلیسی