

SID



سرویس های ویژه



سرویس ترجمه تخصصی



کارگاه های آموزشی



بلاگ مرکز اطلاعات علمی



عضویت در خبرنامه



فیلم های آموزشی

کارگاه های آموزشی مرکز اطلاعات علمی جهاد دانشگاهی



مباحث پیشرفته یادگیری عمیق؛
شبکه های توجه گرافی
(Graph Attention Networks)



کارگاه آنلاین آموزش استفاده از
وب آو ساینس



کارگاه آنلاین مقاله روزمره انگلیسی

متاستاز سرطان پستان به غده تیروئید، معرفی یک مورد و بررسی متون

نسرین السادات علوی: استادیار جراحی، مرکز تحقیقات سرطان پستان جهاد دانشگاهی واحد علوم پزشکی تهران
زیبا اقصائی فرد: رزیدنت داخلی، دانشگاه علوم پزشکی تهران

چکیده

مقدمه: به نظر می‌رسد متاستاز به تیروئید از آنچه قبلاً تصور می‌شد شایعتر است به طوری که در اتوپسی‌هایی که به طور اتفاقی انجام شده است در ۱/۲۵٪ موارد یعنی بیش از تعداد موارد سرطان‌های اولیه، متاستاز در تیروئید یافت شده و در اتوپسی‌هایی که در موارد مرگ در اثر بدخیمی‌های منتشر اتفاق افتاده، متاستاز به تیروئید در ۲۵٪ موارد دیده شده است. سرطان پستان شایعترین سرطان در بین بانوان و یکی از سرطان‌هایی است که به تیروئید متاستاز می‌دهد. در این مطالعه ما بیماری را که به دلیل توده تیروئید مراجعه کرد و در بررسی متاستاز سرطان پستان تشخیص داده شد معرفی کرده و بررسی متون را نیز ارائه می‌کنیم.

مواد و روش‌ها: تمامی مقالات مربوط به تومورهای متاستاتیک تیروئید از سال ۱۹۶۰ تا ۲۰۰۷ بررسی شدند. از بین این مقالات ۴۱ مقاله در مورد متاستاز سرطان پستان به تیروئید مطلب داشتند که ما شیوع و علائم و روش‌های تشخیصی و چگونگی درمان این ضایعه را در مقالات مشخص کردیم. در این مقاله سعی شده است که ضمن بررسی جامع گزارشات مربوط به متاستاز سرطان پستان در تیروئید، نحوه تشخیص و درمان و نیز پیش‌آگهی بیماری نیز مورد بحث و بررسی قرار گیرد.

یافته‌ها: گزارشات مربوطه از سال ۱۹۶۰ تا ۲۰۰۷ میلادی بررسی شدند. در اغلب این مقالات، سرطان پستان جزء شایعترین تومورهایی ذکر شده است که به تیروئید متاستاز می‌دهد. بیماران مبتلا به متاستاز تیروئید معمولاً با پیدایش توده در تیروئید مراجعه می‌کنند که گاهی متعدد و شبیه به گواتر مولتی ندولر است. شایعترین وسیله‌ای که برای تشخیص در این بیماران به کار گرفته شده آسپیراسیون با سوزن ظریف بوده است و در اکثر موارد، درمان با عمل جراحی تیروئیدکتومی و گاهی نیز با لوبکتومی انجام گرفته است. شایعترین تومورهای متاستاز دهنده به تیروئید عبارتند از: سرطان کلیه، سرطان ریه و سرطان پستان. زمان بروز متاستاز در این بیماران از ۲ ماه پس از شروع بیماری تا ۱۵ سال پس از آن نیز ذکر شده است.

نتیجه‌گیری: اگر شیوع بالای سرطان پستان و شیوع توده‌های تیروئیدی در زنان را در نظر بگیریم می‌توانیم حدس بزنیم که برخورد با بیماری که سابقه سرطان پستان دارد و در حال حاضر توده‌ای در تیروئید نیز پیدا کرده چندان ناشایع نیست. لذا نحوه برخورد صحیح با چنین توده‌هایی از اهمیت ویژه‌ای برخوردار است. روش‌های تشخیصی مانند آسپیراسیون با سوزن باریک و بیوپسی و روش‌های درمانی عمدتاً شامل عمل جراحی تیروئید و شیمی‌درمانی می‌باشد.

واژه‌های کلیدی: سرطان پستان، متاستاز، تیروئید.

مقدمه

در این مقاله سعی شده است ضمن معرفی یک مورد بیمار و بررسی جامع در مورد گزارشات مربوط به متاستاز سرطان پستان به تیروئید، به سؤالات فوق نیز پاسخ داده شود. کلیه گزارشات مربوطه به سال‌های ۱۹۶۰ تا ۲۰۰۷ میلادی بررسی شدند. در اغلب این مقالات، سرطان پستان جزء شایعترین تومورهای محسوب شده است که به تیروئید متاستاز می‌دهد.

گزارش موردی

بیمار خانم ۳۰ ساله ای بودند که با شکایت توده در تیروئید و زخم پوست سر مراجعه کردند. در معاینه لنفونود گردنی وجود نداشت و آزمایشات تیروئید نرمال بود، اسکن تیروئید وجود ندولی سرد در لوب راست تیروئید را نشان داد. برای بیمار بیوپسی با سوزن باریک از ندول تیروئید و بیوپسی انسیزیونال از پوست سر انجام شد. جواب بیوپسی سوزنی تیروئید مشکوک به آدنوکارسینوم متاستاتیک بود و بیوپسی پوست سر نیز کارسینوم متاستاتیک پستان را گزارش کرد. لذا از بیمار که خود پزشک بود در مورد علائم مشکوک سؤال شد که ایشان توده ای را در پستان خود به یاد آوردند که از ۲ سال قبل داشته اند و به دلیل اینکه ظاهر خوش خیم داشته است از پیگیری بیشتر خودداری کرده‌اند.

بیوپسی با سوزن کلفت از توده پستان انجام و کارسینوم انفیلتران داکتال را تأیید کرد. بررسی بقیه مناطق از نظر متاستاز وجود یک ندول محیطی در ریه را نشان داد. بیمار تحت کموتراپی قرار گرفت و پس از انجام کموتراپی تحت انجام ماستکتومی ساده واکسیزیون لوب مبتلای تیروئید قرار گرفت. بیمار تا دوسال بعد زنده بود و تا هنگام مرگ که بر اثر متاستاز ریوی و کبدی منتشر اتفاق افتاد، عود در ناحیه تیروئید مشاهده نشد.

شیوع

در مطالعات مختلفی که بر روی موارد اتوپسی انجام گرفته متاستاز به تیروئید از ۱/۲۴ تا ۲۴ درصد گزارش شده است. در یک مطالعه ۱/۱۵ درصد از بدخیمی های تیروئید را متاستازها تشکیل داده‌اند [۱]. در اغلب مطالعات، سرطان پستان در بین تومورهای متاستاز دهنده به تیروئید رتبه نخست تا سوم را داراست. با توجه به روند افزایش بروز سرطان پستان و در عین حال افزایش بقای بیماران مبتلا به نظر می‌رسد که تعداد موارد متاستاز

سرطان پستان شایعترین سرطان در بانوان در تمام دنیا است و شایعترین محل‌های متاستاز این تومور به ترتیب استخوان‌ها، ریه و کبد می‌باشد، اما متاستاز به مناطق غیرمعمول مانند پوست و تیروئید نیز گزارش شده است. با بررسی اطلاعات موجود در مورد تومورهای متاستاتیک تیروئید، به نظر می‌رسد متاستاز به تیروئید از آنچه قبلاً تصور می‌شد شایعتر است به طوری که در اتوپسی هایی که به طور اتفاقی صورت گرفته در ۱/۲۵٪ از موارد یعنی بیش از تعداد موارد سرطان‌های اولیه، متاستاز در تیروئید یافت شده و در اتوپسی هایی که در موارد مرگ به علت بدخیمی های منتشر انجام گرفته، متاستاز به تیروئید تا ۲۴٪ موارد نیز گزارش شده است [۱].

شایعترین تومورهای متاستاز دهنده به تیروئید عبارتند از: سرطان کلیه، سرطان ریه و سرطان پستان.

زمان بروز متاستاز در این بیماران از ۲ ماه پس از تشخیص سرطان اولیه تا ۲۲ سال پس از آن نیز ذکر شده است لذا هر بیماری که با سابقه بدخیمی مخصوصاً در ریه، کلیه یا پستان مراجعه می‌کند و دارای توده ای در تیروئید است باید از نظر بروز متاستاز در تیروئید بررسی شود.

اگر شیوع بالای سرطان پستان در بانوان و نیز شیوع توده های تیروئیدی در آنان را در نظر بگیریم می‌توان حدس زد که برخورد با بیماری که سابقه سرطان پستان دارد و در حال حاضر توده ای در تیروئید پیدا کرده چندان ناشایع نیست لذا نحوه برخورد صحیح با چنین توده هایی از اهمیت ویژه‌ای برخوردار است. سؤالاتی که در مورد این بیماری مطرح می‌شود بدین ترتیب است که:

۱- علامت شایع تومورهای متاستاتیک تیروئید با منشأ اولیه سرطان پستان چیست و آیا اختلال در عملکرد تیروئید نیز دیده می‌شود؟

۲- فاصله زمانی بین تشخیص تومور اولیه و متاستاز به تیروئید معمولاً چند ماه است؟

۳- بهترین روش برای تشخیص متاستاز از تومور اولیه تیروئید چیست؟

۴- روش درمانی پیشنهادی برای این بیماران کدام است و آیا عمل جراحی موجب افزایش بقای این بیماران می‌شود؟

۵- پیش آگهی این بیماران چگونه است؟

مشخصه سرطان اولیه تیروئید (نه متاستاز) هستند و لذا اگر هنگام سونوگرافی از توده‌های تیروئید، این کلسیفیکاسیون‌ها دیده شوند بیشتر باید به تومورهای اولیه تیروئید فکر کرد [۲].

درمان

در مطالعات مختلف با توجه به علائم و وجود یا عدم متاستازهای احشائی، نوع درمان‌ها متفاوت بودند مثلاً در بیماران با علائم فشاری و همچنین در بیمارانی که انتظار بقای طولانی مدت برایشان می‌رفت توتال تیروئیدکتومی یا لوکتومی انجام گرفته که باعث افزایش بقای آنان نیز شده بود. علت این افزایش بقا را می‌توان این گونه توجیه کرد که به دلیل پر خون بودن نسج تیروئید (که پس از آدرنال بیشترین جریان خون را در بدن دارد) احتمال رها شدن سلول‌های بدخیم به داخل خون و انتقال از تیروئید به بقیه احشاء و در نتیجه بروز متاستاز وجود دارد که با عمل جراحی تیروئید این امکان از بین رفته و بقای بیماران افزایش یافته به طوری که در یک بیمار حتی بقای ۵ ساله نیز پس از درمان متاستاز تیروئید گزارش شده است. در بیماران با متاستازهای همزمان به بقیه احشاء، شیمی درمانی به کار رفته بود و موفقیت‌هایی را نیز به همراه داشت اما چون این بیماران عموماً مبتلا به مرحله پیش رفته‌ای از سرطان بودند بقای طولانی مدت نداشتند. هورمون درمانی نیز در چند بیمار استفاده شده بود که در یک مورد پسرفت کامل تومور را به همراه داشت. در مواردی هم که رادیوتراپی انجام گرفته بود موفقیت‌چندانی را در برداشت.

بیشترین تعداد گزارش کلینیکی از بیماران را جناب آقای دکتر نجوانی و همکاران در سال ۱۹۹۶ از Mayo clinic گزارش کردند [۱]. در این گزارش ۴۳ بیمار با متاستاز به تیروئید گزارش شده است. از این تعداد، کلیه با ۳۳ درصد و پس از آن ریه و پستان هر کدام با ۱۶ درصد شایعترین سرطان‌های متاستاز دهنده به تیروئید بودند. مری با ۹ درصد و رحم با ۷ درصد پس از آنها قرار می‌گرفتند. فاصله بروز متاستاز از تشخیص سرطان پستان در بیماران این گروه به طور متوسط ۱۳۱ ماه بود (بین ۲ ماه تا ۲۲ سال). بیشتر متاستازها با FNA تشخیص داده شده و درمان با تیروئیدکتومی همراه یا بدون شیمی‌درمانی انجام گرفته اما بیماری رو به پیشرفت بود.

سرطان پستان به تیروئید نیز روبه افزایش است. در مطالعات مختلف، سن مبتلایان سرطان پستان با متاستاز تیروئید به طور متوسط ۵۵ تا ۶۵ سال ذکر شده و فاصله بین تشخیص تومور اولیه تا بروز متاستاز تیروئید از ۲ ماه تا ۲۲ سال متغیر بوده است. لذا در بیمارانی که به دلیل تومور پستان تحت درمان قرار گرفته‌اند، در صورت بروز توده در تیروئید (حتی اگر مدت‌ها پس از اتمام درمان باشد)، متاستاز به تیروئید را باید در نظر داشت.

علائم

اغلب بیماران با یک یا چند ندول قابل لمس یا بزرگی منتشر و نامنظم تیروئید مراجعه کرده، ولی تعدادی از بیماران نیز بدون علامت خاص بوده و در بررسی‌ها به صورت اتفاقی کشف شده‌اند. تعدادی از بیماران با گرفتگی صدا یا فشار بر تراشه و تنگی نفس شدید مراجعه کرده‌اند که نیاز به اقدامات اورژانس پیدا شده و در یک گزارش حتی علائم فوق‌اولین علامت یک تومور متاستاتیک پستان بوده است [۹]. در سال ۱۹۶۴، wychulis و همکارانش خانمی را با سرطان پیشرفته پستان و ۱۳ غده لنفاوی درگیر گزارش کردند که ۳ سال پس از ماستکتومی با تومور بزرگی روی ایسم تیروئید مراجعه کرده بود و در بررسی‌ها، متاستاز سرطان پستان به تیروئید تشخیص داده شد و بیمار نهایتاً با دیسترس تنفسی درگذشت.

بیماران با متاستاز تیروئید معمولاً اختلالی در عملکرد تیروئید ندارند اما در موارد نادری پرکاری تیروئید گزارش شده است. از جمله در کشور بلغارستان یک بیمار مبتلا به سرطان پستان چند ماه پس از تشخیص، با متاستاز به تیروئید و هیپرتیروئیدیسم مراجعه کرد که علی‌رغم درمان‌های ضد تیروئیدی، علائم پرکاری تیروئیدش تا آخر عمر برطرف نشد [۱۰].

تشخیص

در مطالعات انجام شده شایعترین وسیله‌ای که برای تشخیص به کار رفته FNA بوده است. همچنین برای تأیید تشخیص و افتراق از سرطان اولیه تیروئید از IHC استفاده شده که بررسی از نظر تیروگلوبولین و همچنین ER/PR مهمترین آزمایشات انجام شده بوده‌اند.

در سونوگرافی اغلب توده هیپو اکو با حدود نامنظم دیده می‌شود و باید توجه داشت که کلسیفیکاسیون‌های نقطه‌ای (punctuate) نشاندهنده پساموما بادی و

جدول شماره ۱- بررسی مقایسه‌ای مهمترین مطالعات انجام شده در مورد تومورهای ثانویه تیروئید

| مطالعه | تعداد کل بیماران متاستاتیک | بیماران متاستاتیک از منشأ پستان | میانگین سنی | میانگین فاصله زمانی از تشخیص تومور اولیه | روش تشخیصی | درمان |
|----------------------------------|-------------------------------|------------------------------------|----------------|------------------------------------------------|------------------|-----------------------------------------------|
| Nakhjavani M, et al (Mayoclinic) | ۴۳ | ۷ نفر (۱۶٪) | ۶۶ سال | ۱۳۱ ماه | FNA | جراحی، شیمی درمانی، رادیوتراپی، هورمون درمانی |
| Giampaolo papi (Italy) | ۳۶ | ۵ | ۶۶ | ۲۴ ماه | FNA, Biopsy | جراحی، شیمی درمانی، رادیوتراپی |
| Tae Yong Kim (Korea) | ۲۲ | ۵ (۲۲٪) | ۵۵ | ۹ ماه | FNA, Core biopsy | جراحی، شیمی درمانی، رادیوتراپی |
| Amani s (Egypt) | ۷ | ۱ | ۵۷ | ۴۵ ماه | FNA | هورمون درمانی |
| Zhonghua (Taiwan) | ۴ | ۲ (۵۰٪) | ۵۵ | ۳۰ | FNA | جراحی |

متاستازهای دیگری نیز داشته‌اند بقای چندانی نداشته و عمل جراحی موجب افزایش بقای آنها به طور واضح نشده است.

در مطالعه ای که در کشور کره بر روی بیماران انجام شده ۲۲ بیمار با متاستاز تیروئید گزارش شده که سرطان پستان شایعترین تومور متاستاز دهنده به تیروئید بوده است. فاصله زمانی بین تشخیص تومور اولیه و تشخیص متاستاز به تیروئید ۸ ماه تا ۱۵ سال گزارش شده است (میانگین= ۵۴ ماه). در این مطالعه نیز بهترین روش تشخیصی FNA بوده و بیشتر بیماران به جز تیروئید در عضو دیگری نیز متاستاز داشتند. خلاصه مطالعات فوق در جدول شماره ۱ نشان داده شده است.

موارد خاص

در بین گزارشات بررسی شده موارد خاص و نادری از متاستاز سرطان پستان به تیروئید ذکر شده که از آن جمله می‌توان به موارد زیر اشاره کرد:

۱- متاستاز آدنومای اپیتلیومی بدخیم پستان به تیروئید: بیمار پس از ۱۲ سال از درمان این تومور در پستان چپ، با بزرگی لوب چپ تیروئید مراجعه کرد و چون در FNA سلول های فولیکولر آتیپیک دیده شد، عمل جراحی انجام گرفت اما به دلیل شدت درگیری تیروئید امکان رزکسیون کامل وجود نداشت و فقط بیوپسی باز انجام شد و در گزارش پاتولوژی متاستاز تومور پستان به تیروئید تأیید شد [۷].

۲- متاستاز تومور نورواندوکراین پستان به تیروئید: این خانم ۵۲ ساله با ندول منفرد تیروئید و بزرگی غدد لنفاوی سوپراکلاویکولار دو طرفه مراجعه کرد. در FNA یک

یک بیمار نیز با وجود متاستاز در وضعیت پایداری قرار داشت. در یک مورد هم ندول تیروئید با مصرف تاموکسیفن (در ادامه درمان سرطان پستان) به طور کامل ناپدید شد و دیگر باز نگشت. در این مقاله نویسندگان توصیه می‌کنند که گرچه متاستاز به تیروئید در اغلب موارد نشان دهنده بیماری پیشرفته است اما تشخیص دقیق و درمان به موقع می‌تواند از عوارضی مانند دیسترس تنفسی و اختلال در بلع جلوگیری کند و در بعضی از بیماران ممکن است نجات دهنده نیز باشد همانگونه که برخی بیماران بقای طولانی داشته‌اند.

مطالعه دیگری در چین، ۷۹ بیمار با متاستاز به تیروئید را با بررسی گزارشات اتوپسی و کلینیکی گزارش کرده است [۲]. در ۹ درصد از این بیماران منشاء اولیه سرطان پستان بوده که پس از سرطان ریه (۴۳ درصد) در رده دوم قرار می‌گرفت. در این مطالعه فاصله متاستاز از تشخیص تومور اولیه کمتر از مطالعه قبل و به طور متوسط ۹ ماه گزارش شده و متاستاز تیروئید با پیش آگهی بد و مرگ قریب الوقوع بیمار همراه بود.

در مطالعه دیگری [۱۲] از ایتالیا ۳۶ بیمار با متاستاز به تیروئید گزارش شده‌اند که به ترتیب ریه، مری و پستان شایعترین تومورهای اولیه بوده‌اند. در این مطالعه میانگین فاصله تشخیص تومور اولیه تا تشخیص متاستاز به تیروئید ۲۵ ماه گزارش شده است و مهمترین روش تشخیصی به کار برده شده FNA بوده است. در این مطالعه مشخص شده بیمارانی که فقط با متاستاز به تیروئید مراجعه کرده‌اند از درمان جراحی سود برده و بقای طولانی مدت نیز داشته‌اند اما بیمارانی که علاوه بر تیروئید

۳- متاستاز تومور فیلودز پستان به آدنوم سلول هرقل تیروئید: این خانم ۵۵ ساله، ۲ سال پس از ماستکتومی دچار ندولی در لوب چپ تیروئید شد که در بررسی دقیق پاتولوژی تشخیص فوق برای وی تأیید گردید. مورد دیگری نیز از متاستاز سرطان پستان به آدنوم فولیکولر تیروئید گزارش شده است [۱۱].

تومور نورواندوکراین تشخیص داده شد. بررسی سابقه پزشکی بیمار نشان داد که ایشان ۸ سال قبل به دلیل سرطان پستان مورد عمل جراحی قرار گرفته‌اند و با بررسی IHC تشخیص متاستاز تومور نورواندوکراین از پستان به اثبات رسید. این بیمار تحت درمان ضد استروژن قرار گرفت اما دچار متاستاز استخوانی شد [۸].

References

1. Nakhjavani M.K, Gharib H, Goellner J.R, van Heerden J.A. Metastasis to the thyroid gland: a report of 43 cases. *Cancer* 1997; 79: 574-8.
2. Lam KY, Lo CY. Metastatic tumors of the thyroid gland: a study of 79 cases in Chinese patients. *Arch Pathol Lab Med* 1998; 122 (1): 37-41.
3. Gerges AS, Shehata SR, Gouda IA. Metastasis to the thyroid gland; unusual site of metastasis. *J Egypt Natl Canc Inst* 2006; 18 (1): 67-72.
4. Kim T.Y, Kim W.B, Gong G, Hong S.J, Shong Y.K. Metastasis to the thyroid diagnosed by fine-needle aspiration. *Clinical Endocrinology* 2005; 62: 236-41.
5. Lin SY, Sheu WH, Chang MC, Tang KT. Diagnosis of thyroid metastasis in cancer patients with thyroid mass by fine needle aspiration cytology and ultrasonography. *Zhonghua Yi Xue Za Zhi (Taipei)* 2002; 65 (3): 101.
6. Ferrara G, Ianniello GP, Nappi O. Thyroid metastases from a ductal carcinoma of the breast. A case report. *Tumori* 1997; 83 (4): 783-7.
7. Bult P, Verwiel JM, Wobbes T, Kooy-Smits MM, Biert J, Holland R. Malignant adenomyoepithelioma of the breast with

منابع

- metastasis in the thyroid gland 12 years after excision of the primary tumor. Case report and review of the literature. *Virchows Arch* 2000; 436 (2): 158-66.
8. Loo ck, Burchett IJ. Fine needle aspiration biopsy of neuroendocrine breast carcinoma metastatic to the thyroid. Acase report. *Acta Cytol* 2003; 47 (1): 83-7.
9. Molina Garrido MJ, Guillen Ponce C, Macia Escalante S, Martinez Y, Sevilla C, Carrato Mena A. Dysphagia and dysphonia in a woman with a previous breast cancer. *Clinical and translational oncology* 2006; 8: 533-5.
10. Koev D, Chavrakov G, Koeva L, Khristozov K, Ivanova R. Basedow's disease in a female patient with breast cancer metastasizing to the thyroid *Vutr Boles* 1987; 26 (5): 126-31.
11. Giorgadze T, Ward RM, Baloch ZW, LiVolsi VA. Phyllodes tumor metastatic to thyroid Hurthle cell adenoma. *Arch Pathol Lab Med* 2002; 126 (10): 1233-6.
12. Giampaolo Papi, Guido Fadda, Salvatore Maria Corsello, Stefania Corrado, Esther Metastases to the thyroid gland: prevalence, clinicopathological aspects and prognosis: a 10-year experience. *Clinical Endocrinology* 2007; 66: 565-71.

SID



سرویس های
ویژه



سرویس ترجمه
تخصصی



کارگاه های
آموزشی



بلاگ
مرکز اطلاعات علمی

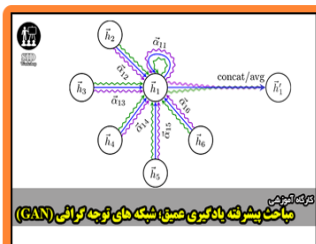


عضویت در
خبرنامه



فیلم های
آموزشی

کارگاه های آموزشی مرکز اطلاعات علمی جهاد دانشگاهی



مباحث پیشرفته یادگیری عمیق؛
شبکه های توجه گرافی
(Graph Attention Networks)



کارگاه آنلاین آموزش استفاده از
وب آوساینس



کارگاه آنلاین مقاله روزمره انگلیسی