



بررسی تأثیر ماده بیهوشی ۲ فنوکسی اتانول بر بافت کبد ماهی شیربت (*Barbus grypus*)

نرگس جوادزاده*، محمد هاشم تیموری، حدیده معبودی

گروه شیلات، واحد اهواز، دانشگاه آزاد اسلامی، اهواز، ایران

*مسئول مکاتبات: nargesjavadzadeh@yahoo.com

تاریخ پذیرش: ۹۴/۱۱/۲۳

تاریخ دریافت: ۹۴/۷/۱۷

چکیده

تحقیق حاضر به منظور بررسی اثرات هیستوپاتولوژیک بافت کبد ماهی شیربت (*Barbus grypus*) تحت تأثیر ماده بیهوشی ۲-فنوکسی اتانول انجام پذیرفت. در این مطالعه تعداد ۳۰ عدد ماهی با سایز 100 ± 2 گرمی انتخاب و در دمای ۲۰ درجه سانتی‌گراد در معرض ماده بیهوشی ۲-فنوکسی اتانول با غلظت‌های ۴۰۰، ۶۰۰ و ۷۰۰ میلی‌گرم بر لیتر قرار گرفتند. میانگین زمان بیهوشی در دوزهای فوق ۹۰ ثانیه بود. در مرحله اول، یک ساعت و مرحله دوم سه روز پس از بیهوشی نمونه‌برداری از بافت کبد انجام پذیرفت. مقاطع ۵ میکرونی از بافت در محلول فرمالین و بوئن تثبیت و با هماتوکسیلین و ائوزین رنگ‌آمیزی گردید. نتایج حاصل از مطالعات بافتی در دوز ۷۰۰ میلی‌گرم بر لیتر شامل ضایعاتی مانند واکوئله شدن، بزرگ شدن سلول‌های چربی و اتساع سینوزوئیدها بود که این عوارض در دوزهای ۴۰۰ و ۶۰۰ میلی‌گرم بر لیتر به میزان بسیار کمتر مشاهده گردید.

کلمات کلیدی: *Barbus grypus*، ۲-فنوکسی اتانول، بافت کبد، هیستوپاتولوژی.

مقدمه

دارد، در ماهیان دارای اهمیت بالایی می‌باشد [۴]. کبد نقش مهم و کلیدی در متابولیسم و تغییر شکل بیوشیمیایی مواد شیمیایی محیطی ایفا می‌کند که به ناچار با ایجاد جراحات و تغییرات هیستوپاتولوژی پارانشیم خود یا مجاری صفراوی، روی سلامت کبد بازتاب می‌یابد. برخی ضایعات ایجاد شده در بافت کبد ماهیان مختلف در پاسخ به مواد شیمیایی موجود شامل هیپرتروفی هپاتوسیت‌ها، هسته‌هایی با اشکال نامنظم، ایجاد حفره هسته‌ای، حضور گرانول‌های اتوزینوفیلیک در سیتوپلاسم و همچنین گرانول‌های قهوه‌ای - زرد در سیتوپلاسم و نکروز بافتی می‌باشد [۲]. نتایج بررسی اثر سمیت حاد آمونیاک بر بافت کبد ماهی کپور معمولی (*Cyprinus carpio*) نشان داد که در کبد پدیده‌هایی نظیر ادم داخل سلولی و نکروز هپاتوسیت‌ها و در غلظت‌های بالاتر، پرخونی، نکروز بافتی، نفوذ سلول‌های آماسی، آنمی ترومبوز عروق و حضور ملانین و صفرا تا حد نسبتاً زیاد

باربوس ماهیان از ماهیان بومی با ارزش و اقتصادی آب‌های داخلی ایران محسوب می‌شوند. ماهی شیربت با نام علمی (*Barbus grypus*) یکی از گونه‌های خانواده کپورماهیان بوده و در حوزه رودخانه فرات، کارون، خلیج فارس و حوزه هرمز انتشار دارد [۱۴]. این ماهی نسبت به تغییرات شرایط محیطی مقاومت نشان داده و در دامنه وسیعی از تغییرات دما و شوری زیست می‌کند [۱۰]. مواد بیهوش‌کننده موادی هستند که بطور رایج در تحقیقات آزمایشگاهی و آبی‌پروری برای سهولت دستکاری ماهیان و کاهش استرس آن‌ها به کار می‌روند [۲۰]. ۲-فنوکسی اتانول برای کاهش تحرک ماهیان قبل از تلقیح مصنوعی استفاده می‌شود، همچنین دارای خاصیت آنتی‌باکتریال و ضد قارچ می‌باشد. این ماده تا ۳ روز در بدن ماهی فعال باقی می‌ماند. کبد اندامی است که اعمال مختلفی را در ارتباط با متابولیسم انجام می‌دهد و از آنجایی که در پروسه‌هایی مثل نقل و انتقالات زیستی شرکت



قابل مشاهده است و در غلظت‌های بسیار بالاتر، حضور ملانین و صفرا در حد بسیار زیاد به همراه خونریزی مشاهده شد [۱۱]. همچنین در مطالعه اثرات هیستوپاتولوژیکی سمیت حاد آمونیاک در آبشش، کبد و کلیه بچه تاسماهی ایرانی (*Acipenser persicus*) پرخونی، احتباس مواد صفراوی، نکروز سلولی و آتروفی هپاتوسیت‌ها در کبد مشاهده گردید [۱].

از آنجا که تاکنون تحقیقی بر روی اثرات هیستوپاتولوژیکی مواد بیهوشی بر باربوس ماهیان از جمله ماهی شیربت انجام نشده است، لذا بررسی اثرات ماده بیهوشی ۲- فنوکسی اتانول بر بافت کبد همچنین میزان مقاومت و آسیب‌پذیر بودن این بافت ضروری به نظر می‌رسید.

مواد و روش کار

تعداد ۳۰ قطعه ماهی شیربت 100 ± 2 گرمی از گارگاه پرورش ماهیان گرمابی واقع در شهرستان شوشتر تهیه و به مرکز تکثیر و پرورش ماهیان بومی سوسنگرد انتقال داده شدند و در ۴ تیمار و سه تکرار در دو فاصله زمانی متفاوت،

مطابق جدول ۱ تقسیم بندی شدند. ماهی‌ها در دمای ۲۰ درجه سانتی‌گراد نگهداری و به مدت سه روز غذادهی قطع شد، سپس تحت بیهوشی به روش غوطه‌وری در محلول ماده بیهوش کننده ۲- فنوکسی اتانول قرار گرفتند و به محض مشاهده علائم عدم پاسخ به تغییر وضعیت، کاهش در سطح تنفس، فقدان کامل تعادل، عدم واکنش به تحریک خارجی و کاهش تونوس عضلات بیهوشی نارکوزیس تلقی شده و متوسط زمان تأثیر ماده بیهوشی ۱ دقیقه و ۳۰ ثانیه ثبت شد. آزمایش برای ۶ ماهی بعنوان شاهد (۳ ماهی شاهد جهت نمونه‌برداری بعد از یک ساعت و ۳ ماهی شاهد جهت نمونه‌برداری در فاصله سه روز بعد)، در هر دوز در ۶ مرحله و در هر مرحله ۴ ماهی مورد بیهوشی قرار داده شد. جهت مطالعات آسیب‌شناسی نمونه‌های بافت کبد مطابق روش‌های معمول بافت‌شناسی، بلوک‌های پارافینی تهیه و با دستگاه میکروتوم برش‌هایی با ضخامت ۵ میکرون ایجاد و به روش هماتوکسیلین و ائوزین رنگ‌آمیزی شدند [۱۲، ۲۱].

جدول ۱- تیمار بندی ماهیان شیربت تحت تأثیر ماده بیهوشی ۲- فنوکسی اتانول

تیمار ۱	شاهد
تیمار ۲	غلظت ۴۰۰ mg/l ماده ۲- فنوکسی اتانول یک ساعت پس از انتقال جهت آدپتاسیون
تیمار ۲	غلظت ۴۰۰ mg/l ماده ۲- فنوکسی اتانول سه روز پس از انتقال جهت آدپتاسیون
تیمار ۳	غلظت ۶۰۰ mg/l ماده ۲- فنوکسی اتانول یک ساعت پس از انتقال جهت آدپتاسیون
تیمار ۳	غلظت ۶۰۰ mg/l ماده ۲- فنوکسی اتانول سه روز پس از انتقال جهت آدپتاسیون
تیمار ۴	غلظت ۷۰۰ mg/l ماده ۲- فنوکسی اتانول یک ساعت پس از انتقال جهت آدپتاسیون
تیمار ۴	غلظت ۷۰۰ mg/l ماده ۲- فنوکسی اتانول سه روز پس از انتقال جهت آدپتاسیون

نتایج

بخش پهن (بدنه) و بخش کشیده و نازک (دم) می‌باشد. لوب راست در سمت راست حفره شکمی در امتداد گنادها به سمت جانب و تا نزدیک منخرج امتداد دارد و لوب چپ در

کبد ماهی به رنگ قهوه‌ای روشن بوده و از نظر قوام دارای بافت بسیار نرمی می‌باشد، از دو قطعه چپ و راست به هم چسبیده و متقارن تشکیل شده است که هر یک دارای یک

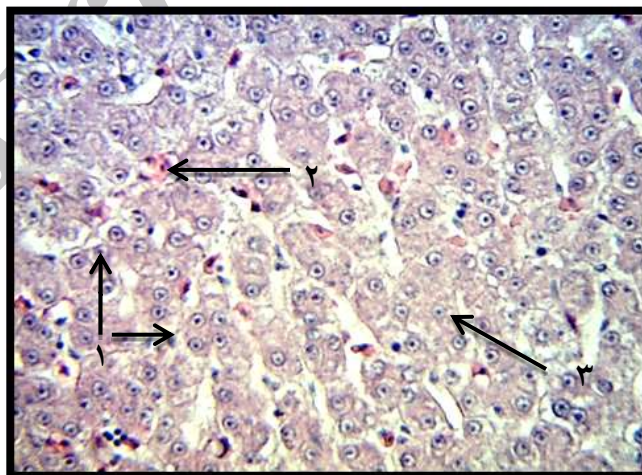


علائم با شدت بیشتری مشاهده شد (اشکال ۳ و ۴). در تیمار دوم (600mg/l) دژنره شدن سلول‌ها، خونریزی و تجمع یا رکود مواد صفراوی که نشانه آن وجود دانه‌های سبز رنگ می‌باشد مشاهده شد (اشکال ۵ و ۶). در تیمار سوم (700mg/l) واکنش شدن، بزرگ شدن سلول‌های چربی، دژنره شدن سلول‌ها، اتساع سینوزوئیدها و حضور ملانوماکروفاژها مشاهده گردید (اشکال ۷ و ۸).

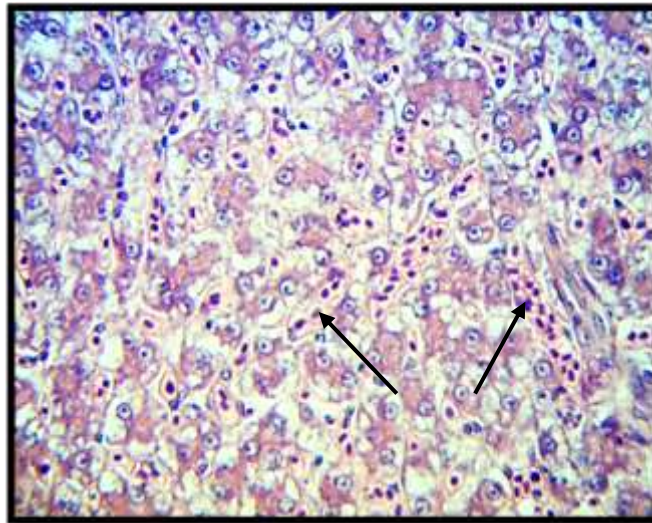
سمت چپ حفره شکمی قرار داشته و قسمت عمده آن به جانب آمده و در نیمه اول کیسه شنا، خاتمه می‌یابد (شکل ۱). در ساختار بافت شاهد کبد، سلول‌های کبد نرمال و با سیتوپلاسم یکنواخت و هسته مرکزی، سینوزوئیدها حالت طبیعی خود را حفظ کرده و گلبول‌های قرمز نیز حالت نرمال دارند (شکل ۲). تغییرات بافتی در ساختار کبد در تیمار اول (400mg/l) شامل اتساع سینوزوئیدی و کاهش تعداد سلول‌ها نسبت تیمار شاهد بود. در فاصله زمانی سه روز بعد این



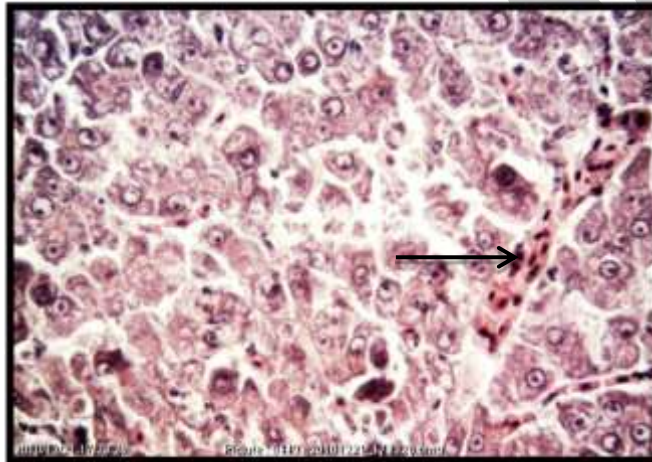
شکل ۱- کلیه ماهی شیریت



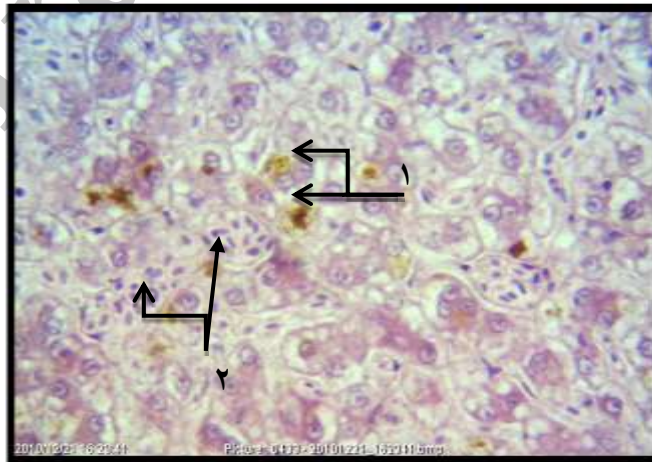
شکل ۲- بافت میکروسکوپی کبد، تیمار اول یک ساعت بعد، (۱) سیتوپلاسم یکنواخت با هسته مرکزی (۲) گلبول‌های قرمز نرمال (۳) سینوزوئید



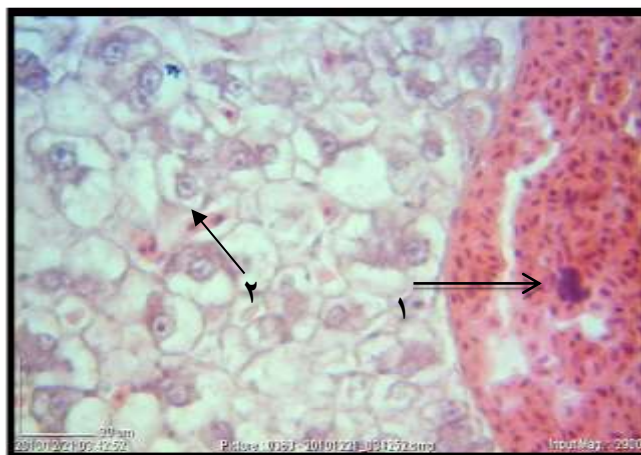
شکل ۳- بافت میکروسکوپی کبد، تیمار اول یک ساعت بعد، (۱) اتساع سینوزوئیدی و کاهش تعداد سلول‌ها



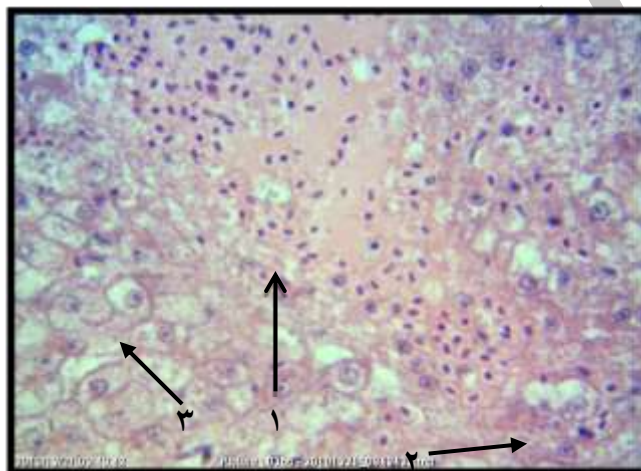
شکل ۴- بافت میکروسکوپی کبد، تیمار اول سه روز بعد، (۱) اتساع سینوزوئیدی بیشتر و کاهش بیشتر تعداد سلول‌ها



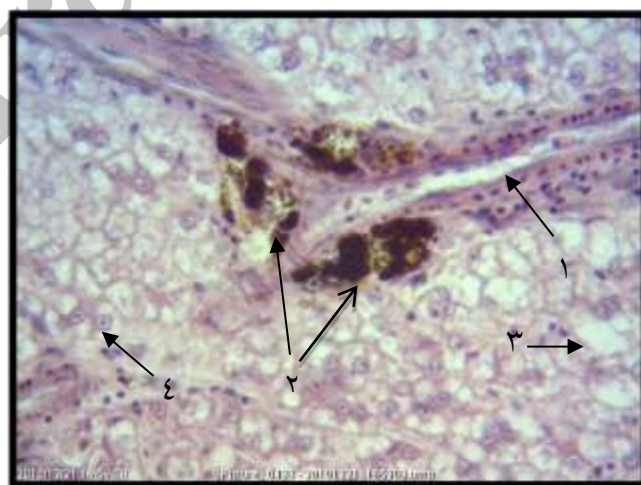
شکل ۵- بافت میکروسکوپی کبد، تیمار دوم یک ساعت بعد، (۱) تجمع مواد صفاوی (۲) خونریزی



شکل ۶- بافت میکروسکوپی کبد، تیمار دوم ماهی شیریت سه روز بعد، (۱) افزایش نسبی خونریزی (۲) گشاد شدن سینوزوئید



شکل ۷- بافت میکروسکوپی کبد، تیمار سوم یک ساعت بعد، (۱) افزایش خونریزی (۲) بزرگ شدن سلول‌های چربی (۳) واکنش شدن سلول-های چربی



شکل ۸- بافت میکروسکوپی کبد، تیمار سوم سه روز بعد، (۱) افزایش خونریزی و اتساع سینوزوئیدها (۲) ملانوماکروفاز (۳) بزرگ شدن سلول چربی (۴) واکنش شدن سلول‌های چربی



بحث

با توجه به طیف وسیع کاربرد بیهوشی در ماهیان و اهمیت آن در کارگاه‌های تکثیر و پرورش و مراکز تحقیقات آبزیان، نیاز به داروهای بیهوش‌کننده مناسب و قابل دسترس، احساس می‌شود. از طرفی به هنگام استفاده از داروهای بیهوش‌کننده باید به سلامت ماهیان، اثرات داروی مورد نظر بر فیزیولوژی طبیعی ماهی و راه‌های از بین بردن اثرات نامطلوب احتمالی دارو توجه شود، بر این اساس و به منظور شناسایی داروی جایگزین بهتر در سال‌های اخیر تحقیقات وسیعی در زمینه داروهای بیهوش‌کننده، طرز استفاده از آن‌ها و ارزیابی داروها بر فیزیولوژی و فعالیت‌های حیاتی ماهی صورت گرفته که پیشرفت‌های زیادی نیز در این زمینه حاصل شده است [۶]. بررسی تغییرات پاتولوژیک یکی از روش‌های ارزیابی آسیب‌های بافتی در ماهیان است و از آنجا که به منظور مطالعات هیستوپاتولوژیک در ماهیان نیاز به بیهوشی آن‌ها می‌باشد، بنابراین بیهوشی به عنوان یک ابزار موثر جهت تسهیل عملیات نمونه‌برداری استفاده می‌شود [۱۵].

کبد یکی از غدد گوارشی است که از فرورفتگی جیب‌مانند حفره جنینی رشد می‌نماید. سطح آن از دو لایه سروزی پوشیده شده است و از بافت همبند کپسول کبد، انشعابات به داخل پارانشیم آن وارد می‌شود. لایه سروزی بسیار ظریف است و اغلب توسط میکروسکوپ نوری قابل مشاهده نیست [۲، ۲۱]. سلول‌های اصلی پارانشیم کبد، هپاتوسیت‌ها هستند و سلول‌های اندوتلیال، سلول‌های ذخیره چربی، سلول‌های ماکروفاژی، سلول‌های مزوتلیال و فیبروبلاست‌ها اساس ساختمان کبد را تکمیل می‌کنند [۲]. کبد به دلیل حساسیت بالا نسبت به آلودگی‌ها، مستعد بروز صدمات ناشی از مواد شیمیایی بوده و اندام مناسبی در بررسی تأثیر محرک‌های محیطی در جانوران است. بنابراین تغییر در ساختار کبد نقش مهمی در ارزیابی سلامت ماهیان دارد [۳]. آتروفی، نکروز، دژنراسانس چربی، رکود صفرا، تورم کبد، پرخونی، تومور،

هپاتوم، نمونه‌هایی از آسیب‌های پاتولوژیک کبدی می‌باشد که در صورت تداوم منجر به صدمات و جراحات کبدی، اختلال در مکانیسم‌های فیزیولوژیک کبدی نظیر متابولیسم پروتئین، کربوهیدرات و چربی، تولید پروتئین‌های پلاسما، تشکیل و ترشح صفرا خواهد شد و اثر جدی روی متابولیسم کلی آبی خواهد گذاشت [۵]. از آنجا که کبد نقش کلیدی در انتقال بیوشیمیایی و متابولیسمی آلودگی‌های محیطی بازی می‌کند، تغییر بافت پارانشیم کبدی نیز وجود سموم را در استخرها تا حدودی مشخص می‌کند همچنین دیگر محققین مواد علف-کش آرسینیکی و ارگانوکلره را که باعث نکروز و تورم سلول‌های هپاتوسیت کبدی می‌شوند، گزارش نموده‌اند [۱۳، ۱۶، ۱۷]. در مطالعه‌ای که از مقاطع بافتی نمونه شاهد کبد انجام گرفت سلول‌های کبدی، نرمال با سیتوپلاسم یکنواخت و هسته مرکزی و سینوزوئیدها با حالت طبیعی و گلبول‌های قرمز نرمال مشاهده شدند، در مطالعه بررسی تأثیر ماده بیهوشی MS222 بر بافت کبد و کلیه ماهی شیربت، در مقاطع بافتی نمونه شاهد کبد، سلول‌های هپاتوسیت به شکل چندوجهی با سیتوپلاسم یکنواخت و هسته درشت مرکزی که پارانشیم کبدی را شکل داده بودند، گزارش شد [۲۲] که با نتایج تحقیق حاضر همخوانی دارد. در مطالعه بررسی اثرات سمی غلظت‌های مختلف دو فلز روی و مس بر بافت کبد ماهی کپور معمولی [۹] مشاهده گردید که بیشتر بافت کبد توسط هپاتوسیت یا سلول‌های کبدی اشغال شده، هپاتوسیت‌ها دارای ساختار پلی‌گنال هستند. به صورت طبیعی بازوفیل بوده و سیتوپلاسم یکنواخت، همچنین غشاء سلولی هپاتوسیت‌ها به خوبی قابل تشخیص بود. در بررسی بافت کبد ماهیان بیان گردید که سلول‌های اصلی پارانشیم کبد، هپاتوسیت‌ها هستند و سلول‌های اندوتلیال، سلول‌های ذخیره‌کننده چربی، سلول ماکروفاژ کبدی، ساختار بافت کبد را



در تیمار سوم (۷۰۰ میلی‌گرم در لیتر) از بافت کبد، واکوئله شدن و بزرگ شدن سلول‌های چربی، دژنره شدن سلول‌ها، اتساع سینوزوئیدها و حضور ملانوماکروفازها دیده شد که با نتایج مطالعه بررسی اثرات سمی غلظت‌های مختلف دو فلز روی و مس بر بافت کبد ماهی کپور معمولی [۹]، در تیمار سوم شامل واکوئله شدن هپاتوسیت‌ها به علت ذخیره چربی افزایش یافته و ساختار بهم خورده پارانشیم و پارگی سلول‌ها کبدی و نکروز شدیدتر، همخوانی داشت. در بررسی آسیب-شناسی بافت کبد ماهی سوف (*Sander lucioperca*) و ماهی آزاد (*Salmo trutta caspius*) در حوزه جنوبی دریای خزر با تأکید بر آلاینده‌ها [۸]، در کبد این ماهیان عوارضی از قبیل پر خونی و خونریزی عروق، اتساع و پرخونی سینوزوئیدهای کبدی، هیپرتروفی، دژنراسیون و واکوئله شدن هپاتوسیت‌ها و نکروز بافت کبدی را به عنوان مهمترین علائم میکروسکوپی کبد ماهیان آزمایش شده گزارش نمودند که با نتایج تحقیق حاضر مطابقت دارد. در بررسی آسیب‌شناسی آفت‌کش فنوالریت القاء شده و تغییرات بیوشیمیایی بافت در کبد گربه ماهی [۱۹]، تراکم سینوزوئیدها و رگ‌های خونی، هپاتوسیت‌ها، افزایش سلول‌های چربی و سلول‌های نکروز شده همچنین کاهش قابل توجه در محتویات گلیکوژن و محتویات پروتئین کل سلول‌های کبدی در مقایسه با گروه شاهد گزارش گردید که با نتایج تحقیق حاضر در تیمارهای مختلف مطابقت دارد.

در مطالعه اثر ماده بیهوشی MS222 بر بافت کبد ماهی شیربت [۲۲]، در دوز ۱۰۰۰ و ۱۲۵۰ میلی‌گرم در لیتر در اثر ماده بیهوشی، واکوئله شدن هپاتوسیت‌ها به علت ذخیره چربی افزایش یافته و ساختار پارانشیم بافت همبند بهم خورده و با افزایش دوز در اثر افزایش غلظت، واکوئل‌ها بزرگتر شده و در نهایت باعث پارگی سلول کبدی و نکروزه شدن گردید، به طور کلی در تمام غلظت‌های بکار برده شده از ماده بیهوشی MS222، خونریزی از جمله مواردی بود که در تمام

تکمیل می‌کنند [۲۱]. این نتایج با مطالعه حاضر در تیمار شاهد منطبق می‌باشد.

در تیمار اول (۴۰۰ میلی‌گرم در لیتر) از بافت کبد، اتساع سینوزوئید کبدی و کاهش تعداد سلول‌ها مشاهده شد که این نتایج با مطالعه بررسی اثرات سمی غلظت‌های مختلف فلزات روی و مس بر بافت کبد ماهی کپور معمولی [۹]، در تیمار اول شامل آغاز واکوئله شدن هپاتوسیت‌ها و تغییرات در پارانشیم کبدی، منطبق بود. همچنین در بررسی پاتولوژیک کبد و کلیه موش صحرایی تحت مواجهه با دیازینون و نقش ال-کارنیتین بر روی آن [۱۸] گزارش شد که در کبد گروه-هایی که دیازینون دریافت کرده بودند، نکروز فوکال و کانونی هپاتوسیت‌ها، اتساع سینوزوئیدها و خونریزی در پارانشیم کبد ایجاد می‌شود.

در مطالعه بررسی اثر ماده بیهوشی MS222 بر بافت کبد ماهی شیربت، اتساع سینوزوئیدهای کبدی از جمله تغییرات مهم بافت کبد در هنگام مواجهه با دوز ۱۰۰۰ و ۱۲۵۰ میلی-گرم در لیتر در اثر ماده بیهوشی بود [۲۲] که با نتایج بدست آمده در تحقیق حاضر مطابقت دارد.

در تیمار دوم (۶۰۰ میلی‌گرم در لیتر) از بافت کبد دژنره شدن سلول‌ها، خونریزی، ظاهر شدن دانه‌های سبز رنگ که نشانه رسوب ماده بیلی‌روبین است دیده شد و با نتایج مطالعه بررسی اثرات سمی غلظت‌های مختلف دو فلز روی و مس بر بافت کبد ماهی کپور معمولی [۹]، شامل دژنره شدن و نکروزه شدن سلول‌ها و پارگی سلول کبدی در تیمار دوم، منطبق بود. همچنین در بررسی بالینی و آسیب‌شناسی اثرات فنی‌توئین سدیم در بافت کبد ماهی حوض (*Carassius auratus*) [۷]، عمده ضایعات هیستوپاتولوژیک ایجاد شده در غلظت ۱۵ میلی‌گرم در لیتر فنی‌توئین سدیم پرخونی، خونریزی و نکروز هپاتوسیت‌ها اعلام شد که با تحقیق حاضر مطابقت دارد.



دوزهای ۷۵۰، ۱۰۰۰ و ۱۲۵۰ میلی‌گرم در لیتر مشاهده گردید و با افزایش غلظت این ماده خونریزی نیز افزایش یافت. نتایج حاصل از تحقیق مذکور با کلیه نتایج بدست آمده در تحقیق حاضر، در تمامی غلظت‌های بکار برده از ماده بیهوشی ۲- فنوکسی اتانول یکسان می‌باشد.

نتیجه‌گیری

تحقیق حاضر که به بررسی اثرات کوتاه مدت و بلند مدت ماده بیهوشی ۲- فنوکسی اتانول بر روی کبد ماهی شیربت پرداخت، نشان داد که با توجه به ضایعات ایجاد شده در دوزهای مختلف مانند نکروز، اتساع سینوزوئیدهای کبدی و تجمع چربی در داخل سلول‌های کبدی، وجود یک داروی بیهوشی که فاقد چنین مشکلاتی باشد ضروری است که این موضوع نیاز به تحقیقات بیشتر دارد.

منابع

۱. بنی هاشمی، ا.، خارا، ح.، پژند، ذ.، رهاننده، م. ۱۳۹۲. اثرات هیستوپاتولوژیکی آمونیاک در آبشش، کبد و کلیه بچه تاسماهی ایرانی (*Acipenser persicus*). پاتولوژی مقایسه‌ای، علمی پژوهشی، سال دهم، شماره ۳، صفحات ۹۸۳-۹۹۲.
۲. پوستی، ا.، صدیق مروستی، ع. ۱۳۸۷. اطلس بافت شناسی ماهی. تألیف تاکاشیما فومیا. انتشارات دانشگاه تهران
۳. حیدری، ف. ۱۳۸۴. پایان نامه کارشناسی تحقیق و بررسی پرورش توأم ماهی بنی با کپورماهیان گرمابی، دانشگاه آزاد اسلامی اهواز، صفحات ۲۷-۲۱.
۴. رضوانی گیل کلایی، س.، شریف پور، ع.، کاظمی، ر. ۱۳۸۵. بررسی آثار هیستوپاتولوژیک ناشی از برخی عوامل زیست محیطی دریای خزر بر روی ماهیان استخوانی شکارچی (ماهی آزاد و ماهی سوف دریای خزر). مؤسسه تحقیقات شیلات ایران، ۵۰ صفحه.
۵. ستاری، م. ۱۳۸۱. ماهی‌شناسی (۱) تشریح و فیزیولوژی. تهران: انتشارات نقش مهر با همکاری دانشگاه گیلان، ۶۵۹ ص.
۶. سلطانی، م. ۱۳۸۶. بررسی اثرات بیهوشی عصاره و اسانس گل میخک در برخی گونه‌های آبزیان پرورشی. مؤسسه تحقیقات شیلات ایران، پژوهشکده اکولوژی دریای خزر. ۳۶ صفحه.
۷. شاهشونی، د.، فرهودی، م.، موثوقی، ا.، کیخا، ف. ۱۳۸۶. بررسی بالینی و آسیب‌شناسی اثرات فنی توئین سدیم در بافت‌های آبشش، کبد و کلیه در ماهی حوض (*Carassius auratus*). پژوهش و سانددگی در امور دام و آبزیان شماره ۷۴: ۱۵۰-۱۵۵.
۸. شریف‌پور، ع.، ابطحی، ب.، ۱۳۹۰. بررسی آسیب‌شناسی بافت کلیه ماهی سوف (*Sander lucioperca*) و ماهی آزاد (*Salmo trutta caspius*) حوزه جنوبی دریای خزر. عضو هیئت علمی مؤسسه تحقیقات شیلات ایران. ۸ صفحه.
۹. عتباتی، آ.، کیخسروی، ع.، وطن دوست، ج. ۱۳۸۸. بررسی اثرات سمی غلظت‌های مختلف فلزات روی و مس بر بافت کبد و آبشش ماهی کپور معمولی. دوازدهمین همایش ملی بهداشت محیط ایران.
۱۰. مرمضی، ج. ۱۳۷۶. بررسی بعضی از ویژگی‌های تاکسونومیک و بیولوژیک ماهی شیربت در منابع آبی خوزستان. رساله دکتری شیلات. دانشکده منابع طبیعی و علوم دریایی نور، دانشکده تربیت مدرس.
۱۱. ناجی، ط.، خارا، ح.، رستمی، م.، نصیری پرمان، ا. ۱۳۸۸. بررسی اثر سمیت آمونیاک بر بافت کبد ماهی کپور معمولی (*Cyprinus carpio*). علوم و تکنولوژی محیط زیست، دوره یازدهم، شماره یک، صفحات ۱۳۱-۱۴۵.
12. Abdi R. (2010), Histomorphology and histopathology of fish kidney and liver in *Barbus sharpeyi* as a result of using malachite green, Khorramshahr University of Marine Science and Technology. *Department of Marine Natural Resources*, p: 62.
13. Ayas Z.G., Ekmekci M.O., Yerli, S. (2007), Histopathological changes in the livers and kidneys of fish in sariyar reservoir.torkey. *Environmental Toxicology and Pharmacology*, 23(2): 242-256.



carnitine. *Journal of Mazandaran University of Medical Sciences*, 22(2): 140-144.

19. Sakr S.A., Jamal Al lail S.M. (2005), Fenvalerate induced histopathological and histochemical changes in the liver of the catfish (*Clarias gariepinus*). *Journal of Applied Sciences Research*, 1(3): 263-267.

20. Summerfelt R.C., Smith L.S. (1990), Anesthesia, surgery, and related techniques. In: Schreck RC, and Moyle PB (eds) *Methods for fish biology*. American Fisheries Society, Bethesda, M.D, USA, pp: 213-272.

21. Takashi F., Hibiya T. (1995), *An Atlas of Fish Histology, Normal and pathological features*. 2nd ed. Collage of Agriculture and Veterinary Medicine. Nihon University, Tokyo, Japan. P: 8-15.

22. Yarmand A., Mabudi H., Javadzadeh N. (2015), Determination of MS222 Anesthetic Dose and Its Effect on Liver and Kidney Tissues of *Barbus grypus*. 2nd International Conference on Advances in Environment, Agriculture and Medical Sciences, Antalya, Turkey, P: 40-43.

14. Coad B.W. (1996), Exotic fish species in the fresh waters of Iran. *Zoology in the Middle East*, 9: 65-80.

15. Hoseini S.M., Hoseini S.A., Jafar Nodeh A. (2010), Serum biochemical characteristics of beluga, *Huso huso*. in reseonse to blood sampling after clove powder solution exposure. *Fish Physiology and Biochemistry*.

16. Olurin K.B., Oloyo E.A.A., Mbaka G.O., Akindele A.T. (2006), Histipathological responses of the gill and liver tissues of *Clarias gariepinus* fingerlings to the herbicide, glyphosate *African Journal of Biotechnology*, 5(24): 2480-2487.

17. Roy S., Bhattacharya S. (2006), Arsenic-induced histopathology and synthesis of stress proteins in liver and kidney of *Channa punctatus*. *Ecotoxicology and Environmental Safety*, 65: 218-229.

18. Shokrzade M., Abbasi A., Shadborestan A., Omidi M. (2013), Pathology examine of liver and kidney in diazinon exposed rat and role of L-

Archive