

بررسی هیستوآناتومی مخچه بوقلمون

علی ناموران عباس آبادی^{۱*}، محمد علی ابراهیمی^۲، رسول شهرو^۳، مصطفی گلابی^۱

۱- عضو باشگاه پژوهشگران جوان شعبه تبریز، دانشجوی دکتری دامپزشکی، دانشگاه آزاد اسلامی واحد تبریز، تبریز-ایران.

۲- گروه علوم پایه دانشکده دامپزشکی دانشگاه آزاد اسلامی واحد تبریز، تبریز-ایران.

۳- گروه علوم پایه دانشکده دامپزشکی دانشگاه ارومیه، ارومیه-ایران.

* نویسنده مسئول: ali.namvaran@gmail.com

Histoantomical study of Turkey cerebellum

Namvaran Abbas Abad, A.^{1*}, Ebrahimi, M.A.², Shahrooz, R.³, Golabi, M.¹

¹Member of Young Researcher Club Tabriz branch, Graduated from, Faculty of Veterinary Medicine, Islamic Azad University, Tabriz Branch, Tabriz- Iran.

²Department of Basic Sciences, Faculty of Veterinary Medicine, Islamic Azad University, Tabriz Branch, Tabriz- Iran.

³Department of Basic Sciences, Faculty of Veterinary Medicine, Urmia University, Urmia- Iran.

Abstract

In this study 20 turkeys were slaughtered then heads detached from body. Roof of cranium removed and full brain that cerebellum attached to that moved to 10% inactive formalin. Some samples were choice for anatomical studies. Cerebellum's appearance, dimension, color and shape were evaluated. Some samples used for histological studies and tissue sections stained with four following methods; H & E, Mallory, Periodic Acid Schiff staining method, Bielschowsky. Sections studied with light microscope. As result of anatomical study it became distinct that cerebellum located behind of longitudinal sulcus of cerebrum hemispheres. Cerebellum in turkey is similar to fly larva and nodular in front and extended in behind. Color of cerebellum is bright cream that contains 14 small transversal fissures (pleats). Cerebellum peduncles stretches to Brain Bridge and a pair of brain peduncle get out from cerebellum. A small tubercle is located in ventral part of cerebellum that is continues of upper pleats. White matter in cerebellum is located in middle part with tree shape, gray matter is located outer part and surrounded the white matter. Almost in all samples 6 main branches is present. Cerebellum doesn't have lobe and just have a vermis. Histological study has shown that cerebellum surface has very deep pleats. In gray matter there are three layers; molecular, purkinje and granular. Purkinje cell cytoplasm has been shown severe positive P.A.S reaction furthermore this condition was seen in cerebellum vessels (strong pink). Axons fibers in white matter get dark filiform shapes and in granular layer dark filiform fiber has been shown in some parts. In Mallory staining collagen fibers in cerebellum vessels and pia matter obtained blue color, white matter in this staining get numerous amount of orange colored. *et.J.of Islamic.Azad.Univ., Garmsar Branch. 5,2:121-128,2009-2010.*

Keywords: Histoantomy, Cerebellum, Turkey.

چکیده

در این مطالعه ۲۰ قطعه بوقلمون تهیه و پس از ذبح و جدا نمودن سر حیوانات، سقف کاسه سر برداشته شده و مغز به همراه مخچه در فیکساتیو فرمالین ۱۰ درصد خنثی قرار داده شد. تعدادی از نمونه‌ها جهت مطالعات آناتومیکی جدا و شکل ظاهری، ابعاد، رنگ و وضعیت قسمت‌های تشکیل دهنده آن‌ها مورد بررسی قرار گرفت. همچنین از چند نمونه نیز مقاطع بافتی تهیه و پس از تهیه لام‌های هیستولوژی یک به روش متداول و رنگ آمیزی به چهار روش هماتوکسیلین-ائوزین (H&E)، بیل شووسکی، پریودیک اسیدشیفت (PAS) و مالوری، نهایتاً لام‌ها مورد بررسی دقیق ریزینی قرار گرفتند. در بررسی آناتومیکی نتایج بدست آمده مشخص کرد که از لحاظ توپوگرافی مخچه در بخش خلفی شیار طولی بین نیمکره‌ها قرار دارد. مخچه در بوقلمون شبیه لارومگس بوده و در جلوبرآمده و در خلف کشیده می‌باشد. رنگ مخچه گرمی روشن است که توسط حدوداً ۱۴ شیار عرضی به چندین برآمدگی کوچک (چین و شکنج) تقسیم می‌شود. پاپک‌های مخچه از جلوبه پل مغزی امتداد یافته و یک جفت پاپک مغزی از کناره‌های مخچه خارج می‌شود. در بخش شکمی آن یک تکمه کوچک که ادامه چین‌های بخش بالای می‌باشد قرار دارد. ماده سفید مخچه در وسط و ماده خاکستری در اطراف بوده و شکل ماده سفید به صورت درختچه (شجره الحیاه) می‌باشد. تعداد متوسط شاخه‌های اصلی ماده سفید مخچه ۶ عدد است. مخچه فاقد لوب‌های مخچه‌ای بوده و فقط شامل یک کرینه می‌باشد. در بررسی بافت‌شناسی، سطح مخچه دارای چین و شکنج‌های بسیار عمقی است. در ماده خاکستری مخچه هر سه لایه مولکولی، پورکنژ و دانه دار دیده شد. ماده سفید در عمق ماده خاکستری و در وسط چین‌ها مشاهده گردید. رنگ آمیزی PAS نشان داد که سیتوپلاسم سلول‌های پورکنژ دارای واکنش PAS مثبت بوده و همچنین دیواره عروق خونی آن حالت PAS مثبت قویتری (صورتی پررنگ) است. رنگ آمیزی بیلشوفسکی نشان داد که رشته‌های آکسونی تیره رنگ نخی شکل موجود در ماده سفید به تعداد فراوان وجود داشته و در لایه دانه دار نیز این رشته‌های تیره رنگ در بعضی نواحی مشاهده می‌شود. در رنگ آمیزی مالوری رشته‌های کلاژن اطراف عروق مخچه و نرم‌شامه که رنگ آبی به خود گرفته بودند در ماده سفید نارنجی رنگ مخچه تظاهر نمودند. مجله دانشکده دامپزشکی دانشگاه آزاد اسلامی واحد گرمسار، ۱۳۸۸، دوره ۵، شماره ۲، ۱۲۸-۱۲۱.

واژه‌های کلیدی: هیستوآناتومی، مخچه، بوقلمون.

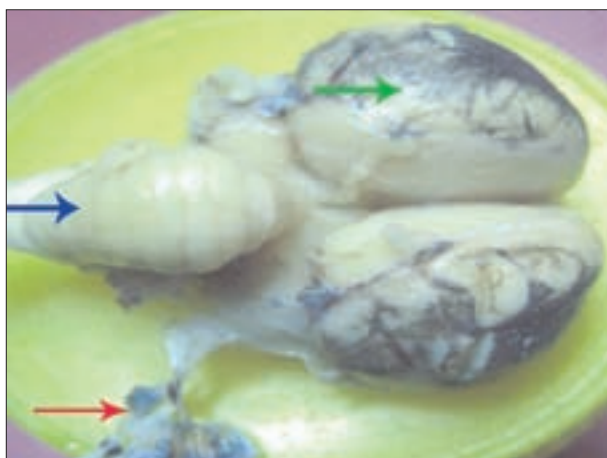

بین چین‌ها نرم شامه، همراه با عروق خونی نفوذ کرده است (تصویر ۶). ماده خاکستری مخچه دارای هر سه لایه مولکولی، پورکنژ و دانه دار می‌باشد (تصویر ۷). ضخامت لایه مولکولی در بیشتر نقاط مخچه یکنواخت بود و تقریباً دو برابر و در بعضی نواحی سه برابر ضخامت لایه دانه دار می‌باشد (تصاویر ۷، ۸).

سلول‌های پورکنژ با فواصلی از یکدیگر قرار دارند. پریکاریون

جدول ۱- نتایج حاصل از مورفومتری نمونه‌های آناتومیکی

نمونه	۱	۲	۳	۴	۵	۶	۷	۸	۹	۱۰	میانگین SEM±
بیشترین عرض (mm)	۹/۱	۹/۳	۸/۶	۸/۳	۸/۸	۸/۸	۹/۲	۸/۵	۸/۷	۸/۳	۰/۱۱۶۷ ۸/۷۵±
طول (mm)	۱۵/۳	۱۵/۱	۱۶/۲	۱۷/۱	۱۶/۱	۱۵/۹	۱۵/۶	۱۶/۶	۱۶/۳	۱۵/۲	۰/۲۰۵۰ ۱۵/۹۴±
بیشترین ضخامت (mm)	۱۲/۵	۱۳/۲	۱۲/۸	۱۲/۱	۱۱/۵	۱۲/۷	۱۱/۴	۱۲/۳	۱۳/۱	۱۲/۹	۰/۱۹۷۹ ۱۲/۴۵±
تعداد شیرهای افقی (عدد)	۱۶	۱۲	۱۲	۱۴	۱۵	۱۴	۱۳	۱۴	۱۳	۱۴	۰/۳۹۵۸ ۱۳/۷±
وزن (gr)	۱/۱	۰/۹	۰/۹	۱	۰/۹	۰/۹	۱/۲	۱	۱	۰/۹	۰/۳۲۶۶ ۰/۹۸±
تعداد شاخه های ماده سفید (عدد)	۶	۶	۶	۶	۶	۶	۶	۶	۶	۶	۶±۰/۰۰۰



تصویر ۱- (آبی) نمای پشتی توپوگرافی مخچه، (سبز) مخ، (قرمز) مننژ

مقدمه

افزایش بی‌رویه جمعیت انسانی و افزایش مصرف گوشت سفید و همچنین بالا بودن مزایای استفاده از این نوع گوشت، توجه بیشتری را نسبت به پرورش گونه‌های مختلف پرندگان طلب کرده است. در این راستا پرورش بوقلمون مورد توجه بیشتری قرار گرفته است. یکی از بیماری‌های مهم این گروه از پرندگان بیماری‌های سیستم عصبی بویژه مخچه می‌باشد. مطالعات متعددی در این رابطه صورت گرفته است. پرواضح است که مقدمه ورود به مبحث بیماری‌ها و درمان بخش مورد نظر، مشخص کردن وضعیت آناتومیکی و بافت شناسی مخچه بوقلمون سالم می‌باشد که مطالعه حاضر نیز در این راستا انجام گرفته است.

مواد و روش کار

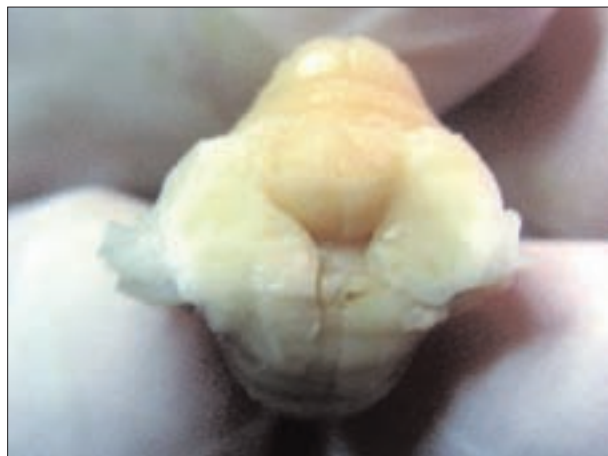ابتدا ۲۰ قطعه بوقلمون خریداری و پس از ذبح و جدانمودن سر این حیوانات توسط اسکالپل و پنس دندان موشی سقف کاسه سر برداشته و مغز به همراه مخچه در داخل فرمالین ۱۰ درصد خنثی قرار داده شد. نمونه‌ها به مدت یک هفته جهت فیکس و ثابت شدن در داخل فیکساتیون نگهداری و بعداً مورد مطالعه قرار گرفتند. تعدادی از نمونه‌ها جهت مطالعات آناتومیکی جدا و شکل ظاهری، ابعاد، رنگ و وضعیت قسمت‌های تشکیل دهنده آن‌ها مورد بررسی قرار گرفت. همچنین از چند نمونه مقاطع بافتی تهیه و پس از تهیه لام‌های هیستولوژیک به روش متداول، و بعد از رنگ آمیزی به چهار روش هماتوکسیلین-ائوزین (H&E)، بیل شووسکی، پریودیک اسید شیف (PAS) و مالوری، نهایتاً لام‌ها مورد بررسی دقیق ریز بینی قرار گرفتند. لازم به ذکر است که در بعضی بخش‌ها جهت مطالعات دقیق تر از مقاطع سریالی نیز استفاده گردید. رنگ آمیزی هماتوکسیلین-ائوزین (H&E) جهت مطالعات عمومی، رنگ آمیزی بیل شووسکی برای مشخص کردن میلین در رشته‌های عصبی، رنگ آمیزی پریودیک اسید شیف (PAS) برای مطالعه کربوهیدرات‌های موجود و رنگ آمیزی مالوری برای بررسی رشته‌های کلاژن و رشته‌های عصبی موجود در مخچه و پرده‌های مننژ مورد استفاده قرار گرفت.

نتایج

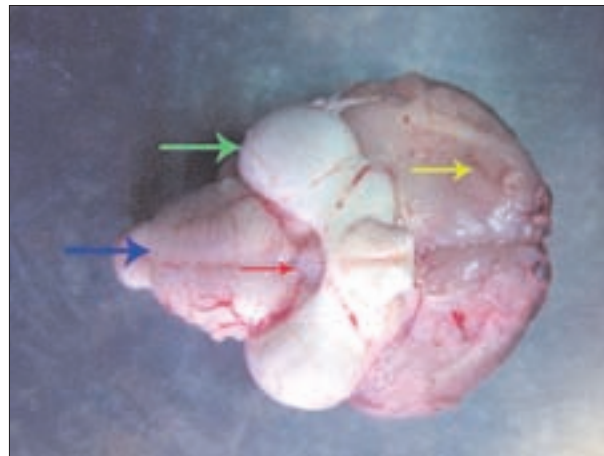
الف- نتایج بافت شناسی:

۱- رنگ آمیزی H&E


سطح مخچه دارای چین و شکنج‌های بسیار عمقی بوده و در



تصویر ۵ - قسمت پایکهای مخچه پس از برش




تصویر ۲- (آبی) نمای شکمی مخچه، (سبز) پایکهای مغزی، (قرمز) جسم پستانی، (زرد) مخ



تصویر ۶- (سبز) نرم شامه، (سفید) ماده خاکستری مخچه، (سیاه) ماده سفید مخچه، (آبی) چین و شکنجه ای مخچه، رنگ آمیزی هماتوکسیلین * ائوزین، ۴۰x



تصویر ۳- نمای جانبی مخچه



تصویر ۷- (آبی) نرم شامه و عروق خونی مربوط به آن، (سیاه) ماده خاکستری مخچه، (سبز) ماده سفید مخچه، (سفید) چین و شکنجه ای مخچه، رنگ آمیزی هماتوکسیلین * ائوزین، ۱۰۰x



تصویر ۴- برش طولی مخچه، شاخه های اصلی مشخص هستند



یکنواخت مشاهده می‌شود، ولی در ماده سفید رشته‌های آکسونی رنگ تیره نخ‌شکل گرفته و نیز در لایه دانه دار رشته‌های تیره رنگ در بعضی نواحی مشاهده می‌شود. این رشته‌ها در عمق لایه مولکولاری و پیرامون سلول‌های پورکنژ نیز وجود دارند (تصاویر ۱۴، ۱۵).

رنگ آمیزی مالوری:

در این رنگ آمیزی رشته‌های کلاژن اطراف عروق مخچه و نرم شامه رنگ آبی (تصویر ۱۶) و رشته‌های عصبی موجود در قسمت‌های مختلف مخچه رنگ نارنجی به خود گرفته‌اند (تصویر ۱۷). ماده سفید مخچه نیز میزان زیادی از رنگ نارنجی را نشان می‌دهد (تصویر ۱۶).

ب- نتایج آناتومیکی:

مخچه در بوقلمون شبیه لارو مگس بوده به طوری که با یک انحنا خاصی از جلو به عقب در پشت نیمکره‌های مغزی قرار گرفته است. همچنین عرض بخش جلویی بیشتر از عرض بخش خلفی آن می‌باشد. به عبارت دیگر مخچه در جلو برآمده و در خلف کشیده است. رنگ مخچه گرمی روشن است که توسط حدوداً ۱۴ شیار عرضی به چندین برآمدگی کوچک (چین و شکنج) تقسیم می‌شود (تصاویر ۱، ۲، ۳).

از لحاظ توپوگرافی مخچه در بخش خلفی شیار طولی بین نیمکره‌ها قرار دارد (تصویر ۱). در بخش شکمی مخچه بطن چهارم به طور وسیع دیده می‌شود. پایک‌های مخچه به تعداد یک جفت از جلوه پل مغزی امتداد می‌یابد. در بخش شکمی آن یک تکه کوچک که ادامه چین‌های بخش بالایی می‌باشد قرار دارد (تصویر ۵).

در مقطع طولی یک شکاف ظریف مرکزی در وسط دیده می‌شود که این شکاف عمود بر تنه مغزی است. ماده سفید در وسط و ماده خاکستری در اطراف بوده که شکل ماده سفید به صورت درختچه (شجره الحیاه) می‌باشد. تعداد متوسط این شاخه‌های اصلی ۶ عدد است (تصویر ۴).

مخچه فاقد لوب‌های مخچه‌ای بوده و فقط شامل یک کریمینه می‌باشد. کریمینه از هر طرف توسط ۱ پایک ضخیم و کلفت به تنه مغزی متصل است. مخچه فاقد لوب‌های کناری است و فقط از کریمینه تشکیل شده است. تعداد پایک‌های مخچه در هر طرف ۱ عدد است که به تنه مغزی متصل است (تصویر ۳، ۵).

این سلول‌ها بزرگ و گلابی شکل و صورتی رنگ بوده و اغلب هسته‌ها اوکروماتیک و با هستک‌هایی به تعداد بیش از یک عدد مشاهده می‌شود. درختچه دندریتی سلول‌های پورکنژ در لایه مولکولاری قرار می‌گیرد (تصویر ۸). سلول‌های سبیدی (نورون‌های دسته II گلژی) در مجاورت ابتدای درختچه دندریتی سلول‌های پورکنژ با هسته کروی شکل نسبتاً بزرگ و اوکروماتیک و اغلب با یک هستک مشخص مشاهده می‌شوند (تصاویر ۸، ۱۲). در لایه مولکولاری تعداد سلول کم و به طور یکنواخت پراکنده می‌باشند، و اغلب آن‌ها سلول‌های نوروگلی هستند (تصویر ۸). در این لایه مویرگ‌ها با فضای دوررگی به طور پراکنده قرار دارند (تصویر ۹). لایه دانه دار محتوی نورون‌های کوچک با هسته‌های کروی شکل اغلب محتوی یک عدد هستک بوده و بین آن‌ها در بعضی نواحی دستجات رشته‌های عصبی عمود بر سطح لایه مولکولاری مشاهده می‌شود که احتمالاً رشته‌های عصبی وارد شده به مخچه از طریق ماده سفید می‌باشد. در این لایه مویرگ‌ها نیز مشاهده می‌شوند (تصویر ۱۰).

ماده سفید در عمق ماده خاکستری و در وسط چین‌ها مشاهده می‌شود که محتوی رشته‌های عصبی میلین دار و هسته سلول‌های نوروگلی می‌باشد (تصویر ۶).

ماده سفید در وسط و عمق مخچه دارای قطر بیشتری بوده و در این قسمت ناحیه محدودی مشاهده می‌شود که محتوی پریکاریون نورون‌های بزرگی شبیه سلول‌های پورکنژ می‌باشد که احتمالاً یکی از هسته‌های مخچه (مانند هسته زیتونی شکل) می‌باشد. این ناحیه مشخصاتی شبیه ماده خاکستری نشان می‌دهد (تصاویر ۷، ۸).

رنگ آمیزی PAS

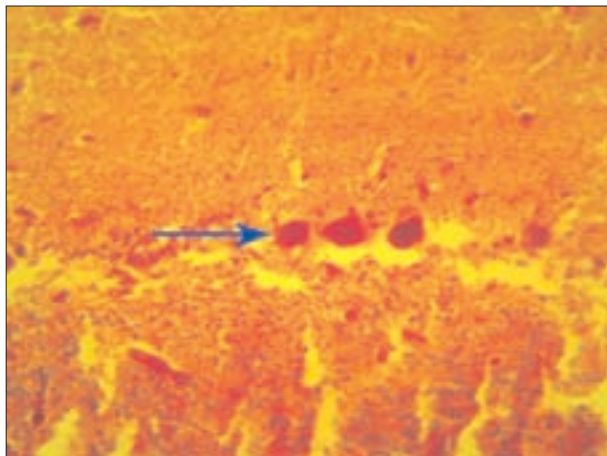
رنگ آمیزی PAS نشان داد که سیتوپلاسم سلول‌های پورکنژ نیز دارای واکنش مثبت می‌باشد (تصویر ۱۱). دیواره عروق خونی مخچه حالت PAS مثبت قویتری (صورتی پررنگ) هستند (تصویر ۱۲).

در لایه دانه دار حالت پاس مثبت در سیتوپلاسم بعضی از سلول‌ها مشاهده می‌شود. در لایه مولکولاری سیتوپلاسم بعضی از سلول‌ها، بخصوص نورون‌های دسته II گلژی حالت PAS مثبت نشان می‌دهند (تصویر ۱۳).


رنگ آمیزی بیلشوفسکی:

به علت عصبی بودن بافت مخچه تقریباً بافت به صورت

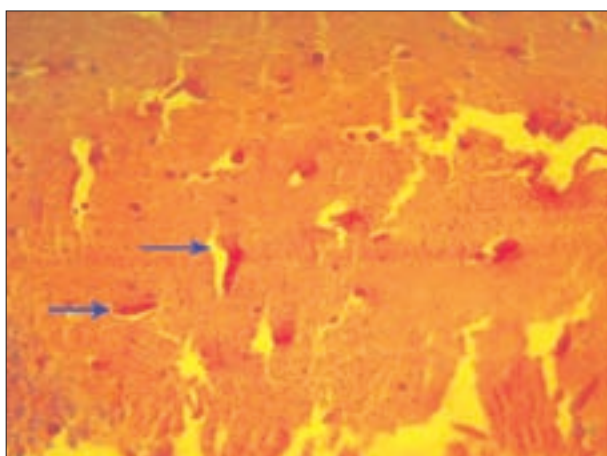




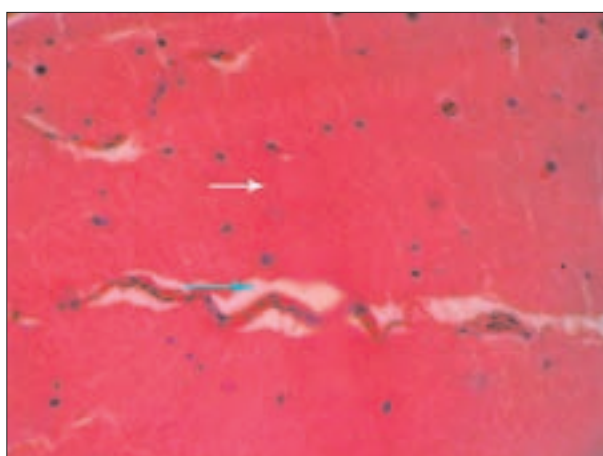
تصویر ۱۱- واکنش پاس مثبت در سلولهای پورکنز، رنگ آمیزی PAS، ۴۰۰x



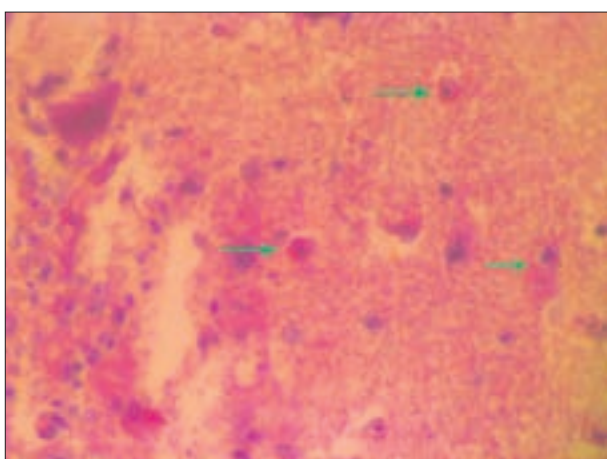
تصویر ۸- (سفید) لایه مولکولر، (سبز) لایه سلولهای پورکنز، (آبی) لایه دانه دار، رنگ آمیزی هماتوکسیلین & انوزین، ۴۰۰x



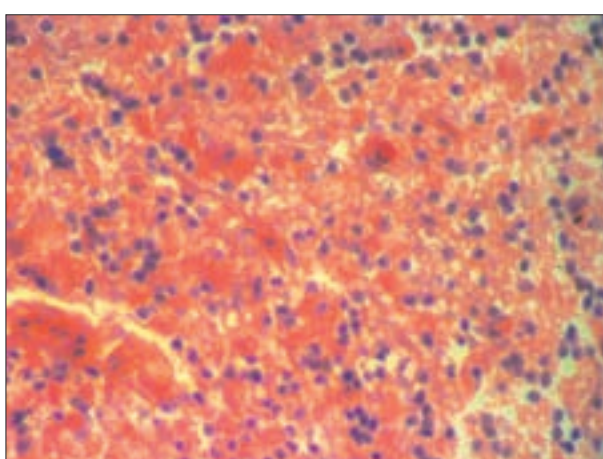
تصویر ۱۲- واکنش پاس مثبت در دیواره عروق خونی، رنگ آمیزی PAS، ۴۰۰x



تصویر ۹- (سفید) لایه مولکولی مخچه، (سبز) فضای پیرامون رگی، رنگ آمیزی هماتوکسیلین & انوزین، ۴۰۰x

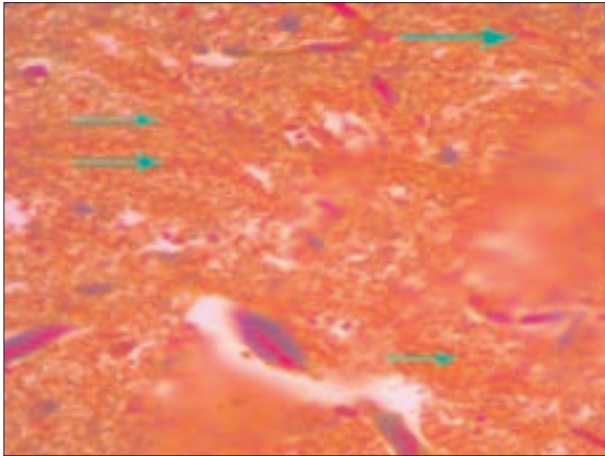


تصویر ۱۳- واکنش پاس مثبت در نورونهای دسته بب گلزی، رنگ آمیزی PAS، ۴۰۰x

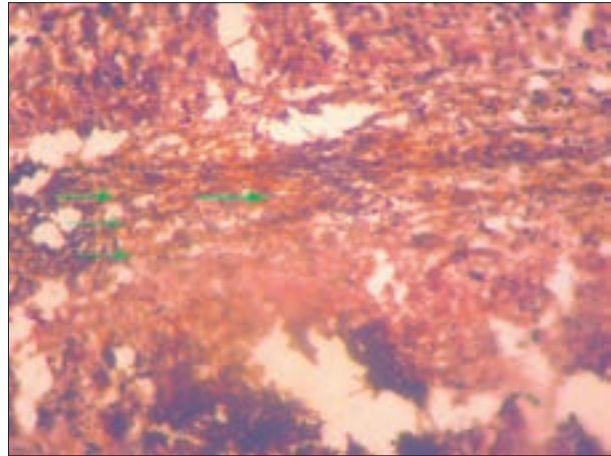


تصویر ۱۰- لایه دانه دار، نورونهای کوچک به همراه عروق خونی، رنگ آمیزی هماتوکسیلین & انوزین، ۴۰۰x





تصویر ۱۷- رشته های عصبی میلین دار به رنگ نارنجی، رنگ آمیزی مالوری ۱۰۰×

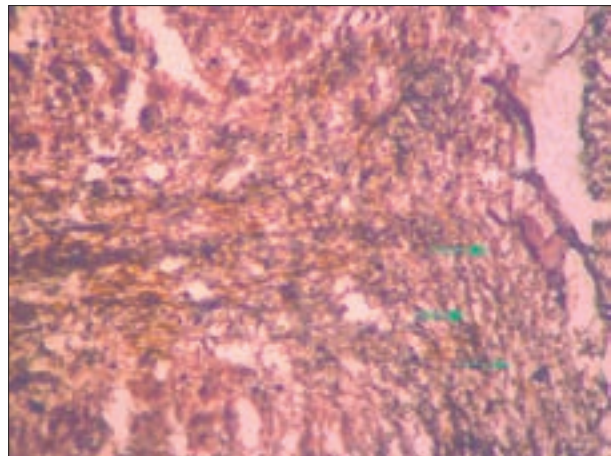


تصویر ۱۴- رشته های عصبی سیاه در لایه دانه دار مخچه، رنگ آمیزی بیلشوفسکی، ۴۰۰×

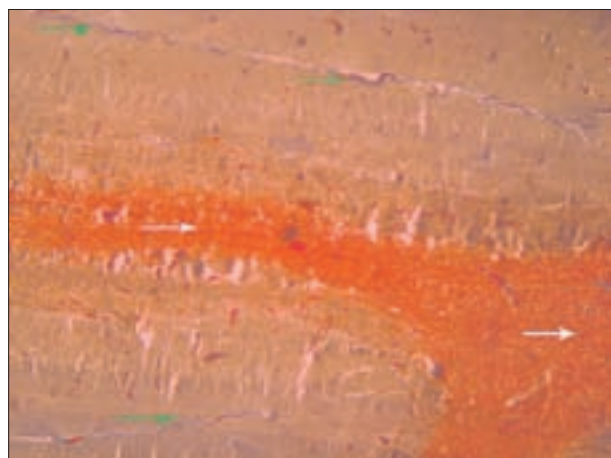
بحث و نتیجه گیری

ساختار بافت های بدن و اندام های پرندگان اساساً شبیه سایر مهره داران عالیتر می باشد. اما از آنجایی که این پرندگان جزء پستانداران عالی نیستند از نظر ریخت شناسی و فیزیولوژی ویژگی های خاصی دارند که برخی از آن ها کاملاً با پستانداران متفاوت است. بنابراین بافت های مختلف پرندگان گاهی با بافت های انسانی و سایر حیوانات تفاوت هایی را نشان می دهند. از سوی دیگر این تفاوت در گونه های مختلف پرندگان در مقایسه با یکدیگر نیز مشاهده می شود (۳). بوقلمون به عنوان یک مهره دار در قسمت قدامی بدن دارای تراکمی از بافت عصبی تحت عنوان مغز می باشد (۸،۱۱،۱۵). در این بررسی به مطالعه آناتومیک و بافت شناسی مخچه بوقلمون پرداخته شده است تا با شناخت دقیق از آناتومی و بافت شناسی طبیعی این قسمت گامی در جهت رفع حالت های پاتولوژیک و غیر طبیعی سیستم اعصاب مرکزی برداشته شود. از لحاظ ظاهری مخچه در بوقلمون شبیه لارومگس می باشد و اندازه آن در مقایسه با سایر قسمت های مغزی بزرگتر است که این شکل ظاهری در اکثر پرندگانی که مورد مطالعه قرار گرفته اند از جمله کبوتر، اردک و غاز مشاهده می شود. لازم به ذکر است که اندازه مخچه در پرندگانی که قادر به پرواز هستند در مقایسه با پرندگانی که پرواز نمی کنند به نسبت بزرگتر است (۴،۸،۲۲،۲۳).

در بوقلمون از لحاظ توپوگرافی مخچه در بخش خلفی شیار طولی بین نیمکره ها قرار دارد که یک جفت پایک مغزی از کناره های مخچه خارج می شود این حالت در پرندگان دیگر نیز مشاهده شده است (۴،۱۱).



تصویر ۱۵- رشته های موازی عصبی در ماده سفید مخچه، رنگ آمیزی بیلشوفسکی، ۴۰۰×



تصویر ۱۶- (سفید) ماده سفید مخچه به رنگ نارنجی، (سبز) رشته های کلاژن اطراف عروق آبی، رنگ آمیزی مالوری ۴۰۰×

پورکنز در مرغ به صورت یک ردیف مشاهده می شود ولی در نمونه انسانی این سلول ها اندازه بزرگتری نسبت به نمونه مرغی داشته اند. مخچه مرغ از لحاظ هیستولوژیکی تقریباً مشابه نمونه پستاندار است با این تفاوت که لایه مولکولار مثل بوقلمون کمی ضخیم تر و نیز سلول هایی با هسته گرد با گردنی دراز مشاهده شده است (۱۷، ۱۸، ۱۹).

منابع

- ۱- ادیب مرادی، م.، شیبانی، م.ت. (۱۳۸۱) مطالعه بافت شناسی مغز میانی و مخچه در ماهی سفید دریای خزر، مجله دانشکده دامپزشکی دانشگاه تهران، دوره ۵۷، شماره ۲، صفحه ۱۵-۱۸.
- ۲- پوستی، ا. (۱۳۸۲) بافت شناسی مقایسه ای، چاپ پنجم، انتشارات دانشگاه تهران، صفحه: ۱۷۹-۱۷۱.
- ۳- دادرس، ح. منصور، س. ه. (۱۳۸۱): پرندگان ساختار و فعالیت بدنی آن ها، (ترجمه)، تالیف: کینگ، ا. مک لیلاند، ج. انتشارات دانشگاه تهران، صفحه: ۳۳۷-۴۰۰.
- ۴- رشیدی، ه. (۱۳۷۱) کالبدشناسی پرندگان اهلی، انتشارات دانشگاه شهید چمران، صفحه: ۱۴۰-۱۰۱.
- ۵- رضائیان، م (۱۳۷۷) بافت شناسی و اطلس رنگی دامپزشکی، انتشارات دانشگاه تهران، صفحه: ۱۰۵.
- ۶- شکوری، ع. فاضلیپور، س. بهادری، م. ه. (۱۳۸۴) بافت شناسی عملی، دانشگاه آزاد اسلامی تهران واحد پزشکی، صفحه: ۷۵-۵۶.
- ۷- صمدی بیله سوار، آ. صادق مکی، ر. یزدانی، ش. (۱۳۸۲) بافت شناسی پایه، (ترجمه)، تالیف: ل. کارلوس جون کوئیرا. انتشارات تیمورزاده، صفحه ۲۵۷-۲۲۱.
- ۸- قاضی، ر. تجلی، م. غلامی، ص. (۱۳۷۵) آناتومی پرندگان اهلی، (ترجمه)، تالیف: نیکل، ر. شومر، ا. سیفرله، ا. انتشارات دانشگاه شیراز، صفحه: ۳۰۸-۲۴۷.
9. Andrew, W., Hickman, C.P. (1974) Histology of the Vertebrates, a comparative text. A. V. Mosby Co. St. Lois, 157-173.
10. Banks, W.J. (1993) Applied veterinary Histology, 3th ed. mosby, 248-249, 417-419.
11. Bubien A. (1981) The cranial nervous. Inform and function in birds, *king&mc J.* 2.

در مخچه بوقلمون همانند سایر حیوانات ماده سفید در وسط ماده خاکستری در اطراف است و شکل ماده سفید به صورت درختچه (شجره الحیاه) است این حالت تقریباً در تمام حیوانات عالی یکسان است (۳، ۱۲، ۱۳). تعداد متوسط شاخه های اصلی درخچه زندگی در بوقلمون ۶ عدد است ولی در سایر پرندگان این مورد بررسی نشده است.

از لحاظ وزن مخچه میزان متوسط آن در بوقلمون حدود 0.98 ± 0.3266 است که در مطالعه دکتر ادیب مرادی بر روی ماهی سفید دریای خزر وزن مخچه را 12 ± 1 گرم گزارش کرده است (۱)، این در حالی است که وزن مخچه در ماهیان دیگر از جمله Lota برابر وزن $1/720$ بدن و در اردک ماهی $1/305$ وزن بدن و در یک ماهی پهن به نام Mda mda ۵ گرم گزارش شده است (۹، ۱۴، ۲۰). از لحاظ ظاهری در مخچه بوقلمون شیارهای مشخصی وجود دارد که از این لحاظ مشابه پستانداران است، در حالی که مخچه ماهیان فاقد این نوع شیارها می باشد (۱۰، ۱۶، ۱۹).

از نظر بافت شناسی سطح مخچه بوقلمون دارای چین و شکنج های بسیار عمقی بوده و در بین چین ها نرم شامه همراه با عروق خونی نفوذ کرده است. در مطالعه بافت شناسی، مخچه از دو ماده خاکستری و سفید تشکیل می شود که نامگذاری و ترتیب قرار گرفتن و شکل سلول های تشکیل دهنده آن همانند سایر پرندگان و پستانداران است یعنی ماده خاکستری مخچه دارای هر سه لایه مولکولی، پورکنز و دانه دار می باشد (۲، ۵، ۶، ۷، ۹، ۲۱).

در مطالعه Chowdhury و Ghosh در سال ۲۰۰۳ که در آن مغز مرغ با مغز انسان مقایسه شده است وزن مخچه مرغ 0.791 گرم گزارش شده است که به نسبت جثه بوقلمون نتیجه به دست آمده با آن تحقیق مطابقت دارد. طول و عرض مخچه مرغ در این تحقیق به ترتیب ۱۵۰ و ۹۵ میلی متر گزارش شده است که در طول تقریباً با مخچه بوقلمون یکسان ولی در مورد عرض مخچه بوقلمون کمی از مخچه مرغ بیشتر است. در این مطالعه لب های مخچه مرغ تکامل یافته تر از لب های مخچه انسان بوده و حالت کرم وار دارد. سطح جلویی در مرغ بصورت V شکل بوده و از کناره ها به داخل فشرده شده است، در مرغ مخچه توسط سه شیار مشخص به لب های جلویی، میانی و خلفی تقسیم می شود. در قسمت مرکزی مخچه محوطه خالی وجود دارد که محل ارتباط مخچه با بطن چهارم مغز است. از لحاظ آناتومیکی مخچه مرغ در مقایسه با مخچه پستانداران به نسبت بزرگتر می باشد که این حالت در بوقلمون نیز صدق می کند. از لحاظ هیستولوژیکی سلول های



12. Dellman, H.D., Eurell, J. (1998) Cytology and microscopic anatomy. First edition, Williams and wilkins, 205-218.
13. Dellman, H.D., Eurell., J. (1998) Textbook of veterinary histology. 5th ed. Williams and wilkins, 173-189
14. Fange, R., Grove, D. (1979) fish physiology. Academic press, New, York, **8**: 121-132.
15. Getty, R. (1975) Sisson and grossman`s the anatomy of the domestic animals. 5th ed. W.B., Saunders company, chap: Nervous sys, 2019-2060.
16. Hibiya, T. (1982) An Atlas of Fish Histology; Normal and Pathology Features. College of Agriculture and Veterinary Medicine. Nihon University, Tokyo Japan.
17. Iwaniuk. AN., Hurd. PL., Wylie. DR. (2007) Comparative morphology of the avian cerebellum: II. Size of folia. *Brain Behav Evol*, **69**(3):196-219. Epub 2006 Nov 13.
18. Lemos VP., Crisóstomo VF. (1975) Cerebellum of birds: quantitative and comparative study of the Purkinje cells, *Rev Bras Pesqui Med Biol*. Sep-Dec, **8**(5-6):369-71.
19. Pal, B., Chowdhury, S., Ghosh, R. K. (2003) Comparative Anatomical Study of the Cerebellum of Man and Fowl. *Journal of the Anatomical Society of India*, **52**(1).
20. Roberts, R.J. (1989) Fish pathology. 2nd ed. University of Stirling, Scotland. Biallier Tindall, 155-176.
21. Wheater, P.R., Burkitt, H.G. (1989) Functional Histology. Atlas and Colour atlas. 2nd ed. Churchill Livingstone, London, 95-100.
22. www.thewonderofbirds.com/biology/brain. (2001) Study of relation between Brain weight and birds intelligence.
23. www.scienceclarified.com/Bi-Ca/Brain.htm. (1999) Study of human brain Histology, physiology and disorders.