

# SID



ابزارهای  
پژوهش



سرویس ترجمه  
تخصصی



کارگاه های  
آموزشی



بلاگ  
مرکز اطلاعات علمی



سامانه ویراستاری  
STES



فیلم های  
آموزشی

## کارگاه های آموزشی مرکز اطلاعات علمی



آموزش مهارت های کاربردی در تدوین و چاپ مقالات ISI

آموزش مهارت های کاربردی  
در تدوین و چاپ مقالات ISI



روش تحقیق کمی

روش تحقیق کمی



آموزش نرم افزار Word برای پژوهشگران

آموزش نرم افزار Word  
برای پژوهشگران

## بررسی قدرت یافته‌های رادیوگرافی پانورامیک در تشخیص ارتباط کانال دندانی تحتانی با ریشه دندان مولر سوم نهفته مندیل

دکتر فرزین سرکارات\* دکتر بهنام بهلولی\*\* دکتر ساندرامهرعلی زاده\*\*\* مهندس ناصر ولایی\*\*\*\*  
دکتر مهسا محمدحسن زاده خیابانی\*\*\*\*\*

### خلاصه:

سابقه و هدف: با توجه به شیوع ارتباط نزدیک بین ریشه دندان مولر سوم مندیل و کانال دندانی تحتانی و اهمیت پیشگیری از آسیب به عصب حین جراحی، این تحقیق به منظور تعیین قدرت یافته‌های رادیوگرافی پانورامیک در تشخیص ارتباط کانال دندانی تحتانی با دندان مولر سوم مندیل، بر مبنای دیده شدن عصب حین جراحی، در دانشکده دندانپزشکی دانشگاه آزاد تهران و دو کلینیک خصوصی در سال ۸۷-۱۳۸۶ انجام شد.

مواد و روشها: به روش تشخیصی و با طراحی کارآزمایی بالینی، علائم رادیوگرافی ۸۰ نمونه که حداقل یک علامت مینی بر مجاورت بین کانال و دندان در رادیوگرافی پانورامیک آنها تشخیص داده می‌شد توسط متخصص رادیولوژیست مورد ارزیابی قرار گرفت. نمونه‌ها توسط دو متخصص جراح فک و صورت تحت جراحی خارج کردن دندان عقل قرار گرفتند و وجود یا عدم وجود اکسپوژر حین جراحی به عنوان ملاک استاندارد ثبت شد. قدرت تشخیصی شاخص‌های رادیوگرافی با آزمون نسبت‌ها مورد قضاوت آماری قرار گرفت.

یافته‌ها: قطع بوردر رادیوپاک، انحراف کانال و باریک شدن کانال نسبت به بقیه علائم از قدرت تشخیصی بیشتری برخوردار شدند و به ترتیب ارزش پیشگویی مثبت: ۶۷/۹٪، ۸۱٪ و ۷۸/۴٪ و ارزش پیشگویی منفی: ۸۵/۲٪، ۶۴/۸٪ و ۷۴/۴٪ داشتند. طبق یک یافته جانبی اندازه‌گیری زاویه بین خطوط مماس بر کانال و ریشه دندان، دارای ارزش پیشگویی مثبت ۷۶٪ و ارزش پیشگویی منفی ۹۳/۳٪ می‌باشد.

بحث: در نظر گرفتن همه علائم و همچنین زاویه، عمق و نوع نهفتگی به صورت همزمان نتیجه تشخیصی بهتری خواهد داشت. استفاده از روش تعیین زاویه تشکیل شده بین خطوط مماس بر ریشه و کانال توصیه می‌شود.

کلمات کلیدی: رادیوگرافی پانورامیک؛ خارج کردن دندان عقل نهفته؛ ارزیابی ارتباط کانال با دندان بوسیله رادیوگرافی.

Email: sarkarat@hotmail.com

### مقدمه:

جراحی و ارجاع بیمار به جراح با مهارت بیشتر می‌شود را ترتیب داد. (۱، ۲ و ۳) اختلاف نظر در مقایسه بین قدرت تشخیصی علائم مینی بر مجاورت کانال و دندان، عدم وجود تحقیقی که تمام معیارهای تشخیصی را با هم در نظر گرفته باشد و موارد کم کارآزمایی‌های بالینی که در این زمینه انجام شده‌اند، (۳) سبب شد که در این تحقیق قدرت تشخیصی علائم موجود در رادیوگرافی پانورامیک را در مورد ارتباط بین کانال دندانی تحتانی و دندان مولر سوم مندیل نهفته را در بیماران مراجعه‌کننده به بخش جراحی دانشکده دندانپزشکی دانشگاه آزاد اسلامی واحد تهران، کلینیک ویژه و کلینیک خصوصی در سال ۱۳۸۶ بررسی کنیم.

مواد و روشها:

کلیه بیماران در محدوده سنی ۴۰-۱۶ سال که اندیکاسیون درآوردن دندان عقل نهفته را در مندیل داشتند و در زمان اجرای

یکی از نگرانی‌های جراحی دندان عقل نهفته فک پایین، مجاورت ریشه دندان با کانال دندانی تحتانی و در نتیجه آن اکسپوژر کانال حین جراحی و احتمال آسیب به عصب و بی‌حسی بعد از جراحی می‌باشد. (۱-۹) رادیوگرافی پانورامیک روشی معمول و رایج و هم‌اکنون gold standard برای تشخیص، قبل از جراحی دندان عقل نهفته می‌باشد که در مقایسه با دیگر روش‌های رادیوگرافی، دوز اشعه و هزینه کمتری برای بیمار دارد (۱۰ و ۱۱-۴) حساسیت تخمین زده شده برای علائم رادیوگرافی پانورامیک از ۲۴٪ تا ۷۵٪ و اختصاصیت از ۶۶٪ تا ۹۸٪ می‌باشد. (۱۰ و ۱۱-۳) با بررسی بیشتر و دقیقتر بر روی معیارهای مختلف می‌توان تشخیص قطعی‌تری برای این ارتباط داشت و با توجه به آن برای اجتناب از آسیب به عصب، تمهیداتی که شامل تفاوت در روش

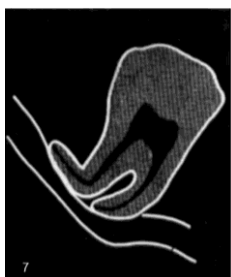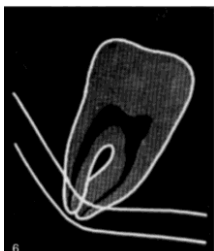
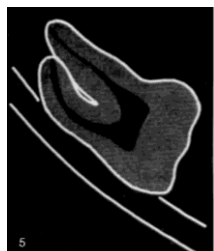
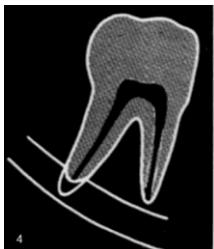
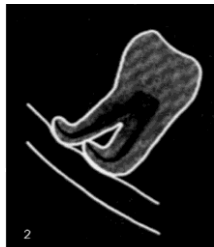
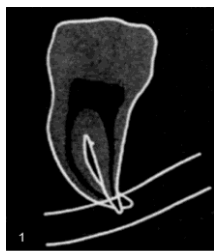
\* استادیار گروه آموزشی جراحی دهان، فک و صورت واحد دندانپزشکی دانشگاه آزاد اسلامی  
\*\* استادیار گروه آموزشی جراحی دهان، فک و صورت واحد دندانپزشکی دانشگاه آزاد اسلامی  
\*\*\* استادیار گروه آموزشی رادیولوژی دهان واحد دندانپزشکی دانشگاه آزاد اسلامی  
\*\*\*\* عضو هیئت علمی واحد دندانپزشکی دانشگاه آزاد اسلامی

توانایی جراح برای بررسی اکسپوز شدن کانال می‌شد / وقوع عفونت بعد از عمل.

علائم رادیوگرافی پانورامیک او توسط یک متخصص رادیولوژیست مورد ارزیابی قرار می‌گرفت و جزئیات آن در فرم اطلاعاتی شماره ۱ ثبت می‌شد. که شامل وجود یا عدم وجود علائم زیر بود:

علائمی در رادیوگرافی پانورامیک که دلالت بر مجاورت کانال با ریشه دندان مولر سوم مندیبل داشتند و شامل ۷ علامت زیر بودند.<sup>(۱۰)</sup>

تیرگی ریشه: اطراف اپکس دندان و کانال افزایش رادیولوسنسی دیده شود:



تحقیق به دانشکده متبوع و کلینیک‌های خصوصی مراجعه نمودند، مورد مطالعه قرار گرفتند و از هر بیمار یک کلیشه رادیوگرافی پانورامیک گرفته شد. افرادی که مشمول موارد زیر بودند از مطالعه حذف شدند:

وجود التهاب حاد یا مزمن پری کروئال / عدم وجود حتی یک علامت مجاورت ریشه دندان نهفته با کانال دندانی تحتانی در رادیوگرافی پانورامیک / داشتن احساس بی‌حسی در لب، چانه یا گونه / عدم پیگیری جهت بررسی مجدد توسط بیماران / بارداری / داشتن بیماری‌های عصبی / بروز عارضه‌ای در حین عمل برای بیمار / وجود خونریزی بعد از Extraction که منجر به عدم

انحنای ریشه: در یک سوم انتهایی ریشه خمیدگی وجود دارد:

باریک شدن ریشه: در محلی که ریشه با کانال تماس پیدا می‌کند قطر ریشه کم شود:

تیره و دوشاخه شدن اپکس: سایه ریشه‌ای دیگر به صورت محو دیده شود:

قطع بوردر رادیوپاک: بوردر فوقانی و یا هر دو بوردر کانال در محل تماس محو شوند:

انحراف کانال: کانال در مجاورت ریشه به سمت پایین خمیده شود:

باریک شدن کانال: از قطر کانال در محل تماس با ریشه کاسته شود:

تشکیل شدن یا نشدن اپکس که به صورت کاملاً رادیوپاک یا رادیولوسنسی در انتهای ریشه قابل تفکیک بود.

تمام بیماران توسط دو متخصص جراحی فک و صورت تحت عمل جراحی خارج کردن دندان عقل نهفته قرار گرفتند. پس از خارج شدن دندان همه دیواره ها و همچنین کف حفره توسط جراح برای بررسی اکسپوز شدن کانال به دقت مورد ارزیابی قرار می گرفت. جراح محل مورد ارزیابی (سمت راست، سمت چپ)، اکسپوز شدن یا نشدن کانال حین جراحی و تمام شرایط، حالات و عوارض رخ داده در طی جراحی را برای هر ناحیه به صورت جداگانه در فرم اطلاعاتی شماره ۲ که شناسنامه تحقیق با کد و نام بیمار در آن درج شده، ثبت می نمود.

از آنجاییکه عفونت می توانست بر اختلال حسی پس از جراحی مؤثر باشد، برای حذف این متغیر مداخله گر تمام جراحی ها در تمام مراحل در شرایط استریل کامل انجام می شد و بر مبنای آن، بیماران هیچ آنتی بیوتیکی دریافت نمی کردند.

بیماران یک هفته پس از جراحی به کلینیک برای کشیدن بخیه ها فراخوانده می شدند و در همان روز وجود بی حسی در لب، چانه یا گونه بیماران از آنها سؤال شده و توسط جراح مورد معاینه بالینی قرار می گرفتند و تشخیص جراح در فرم اطلاعاتی شماره ۲ درج می گردید و در صورت وجود اختلال حسی محل آن مشخص می شد. از افرادی که پارستزی داشتند خواسته می شد تا در هفته های بعدی مورد ارزیابی قرار گیرند.

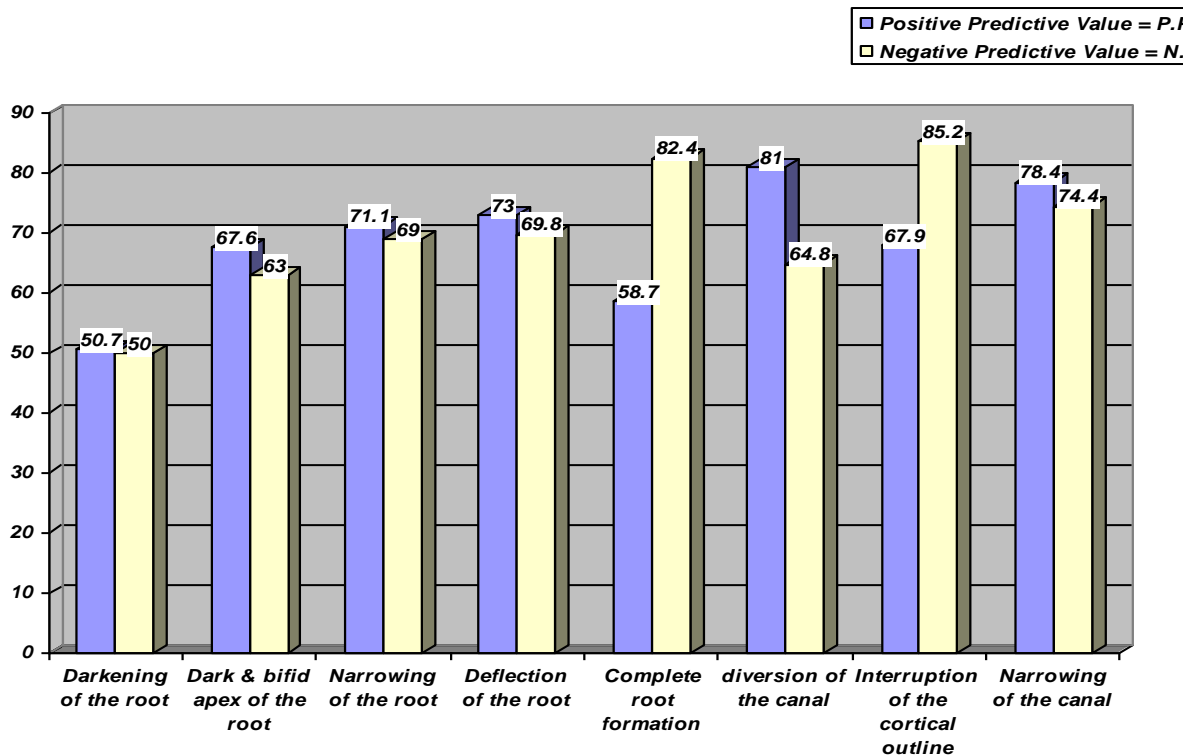
نمونه گیری با مراجعه مستمر (Sequential) از بیماران واجد شرایط آنقدر ادامه پیدا کرد که حداقل ۴۰ نمونه دارای ارتباط در جراحی و ۴۰ نمونه فاقد ارتباط در جراحی، ثبت گردید. (۱۲) در خاتمه میزان حساسیت، اختصاصیت، ارزش پیش بینی مثبت و ارزش پیش بینی منفی هر یک از ۱۲ شاخص رادیوگرافی نسبت به استاندارد (مشاهده در جراحی) تعیین و با آزمون نسبت ها مورد قضاوت آماری قرار گرفت.

یافته ها:

ارزش پیش بینی مثبت و ارزش پیش بینی منفی شاخص های ۸ گانه رادیوگرافی پانورامیک در تشخیص ارتباط در نمودار شماره ۱ ارائه شده است و نشان می دهد که بیشترین ارزش پیش بینی منفی شاخص ها مربوط به قطع بوردر رادیوپاک به میزان ۸۵/۲٪ و بعد تشکیل شدن اپکس به میزان ۸۲/۴٪ و کمترین ارزش پیش بینی منفی مربوط به تیرگی ریشه به میزان ۵۰٪ بود. بیشترین ارزش پیش بینی مثبت مربوط به انحراف کانال به میزان ۸۱٪ و بعد باریک شدن کانال به میزان ۷۸/۴٪ و کمترین ارزش پیش بینی مثبت مجدداً مربوط به تیرگی ریشه به میزان ۵۰/۷٪ بود.

نوع ارتباط کانال با دندان<sup>(۶)</sup> که شامل موارد زیر بود:

- **Adjacent:** بوردر فوقانی کانال با نوک ریشه های کانال تماس دارد و یا ۲mm زیر آنهاست.
  - **Superimposed:** کانال روی قسمتی از ریشه ها سوپرایمپوز شده که این محل نسبت به بقیه ریشه رادیوپاسیته کمتری دارد.
  - **Notching:** نوار رادیولوسنت در اپکس ریشه ها وجود دارد و در امتداد بوردر رادیوپاک فوقانی قطع شدگی دیده می شود و برآمدگی بالای کانال باریک شده است.
  - **Grooving:** نوار رادیولوسنت اطراف ریشه در قسمت اپکس، قطع بوردر فوقانی و تحتانی کانال و باریک شدن فضای کانال دیده می شود.
  - **Perforation:** نوار رادیولوسنت اطراف ریشه در قسمت بالای اپکس، عدم وجود بوردرهای فوقانی و تحتانی کانال در جایی که به ریشه ها برخورد کرده و تنگ شدگی کانال بیشتر در قسمت میانی ریشه است.
- نوع و عمق نهفتگی بر اساس طبقه بندی Pell&Gregory که دندانها به گروه A, B, C و cl1, cl2, cl3 تقسیم می شدند. این تقسیم بندی بر اساس وضعیت قرار گرفتن دندان نهفته نسبت به لبه شاخه صعودی و میزان استخوانی که دندان نهفته در لبه راموس قرار گرفته می باشد.<sup>(۱۱)</sup>
- **cl1:** قطر مزیدویستال مولر سوم تماماً جلوتر از لبه راموس قرار می گیرد. در صورتیکه محور دندان به صورت عمودی باشد شانس رویش طبیعی دندان در قوس فک زیاد است.
  - **cl2:** اگر دندان دیستالی تر قرار گرفته و حدود نیمی از تاج دندان را لبه راموس پوشانیده باشد، در این حالت دندان نمی تواند از استخوان آزاد باشد و رویش طبیعی در قوس فک داشته باشد.
  - **cl3:** وقتی دندان کاملاً در راموس قرار گرفته باشد، بطور کامل با استخوان لبه قدامی راموس پوشانیده شده، به عنوان نهفتگی **cl III** شناخته می شود.
  - **A:** سطح اکلوزال دندان مولر سوم همتراز یا تقریباً همتراز سطح اکلوزال مولر دوم باشد.
  - **B:** سطح اکلوزال دندان مولر سوم بین پلن اکلوزال و خط سرویکال دندان مولر دوم باشد.
  - **C:** سطح اکلوزال دندان مولر سوم مندیبل زیر خط سرویکال دندان مولر دوم مندیبل باشد.
- زاویه دندان که به صورت های مزیانگولر، ورتیکال، دیستوانگولر و افقی است.<sup>(۵)</sup>



نمودار ۱: توزیع نمونه‌ها بر حسب ارتباط کانال دندانی تحتانی با ریشه دندان مولر سوم مندیبل به تفکیک ارزش پیش‌بینی مثبت و منفی هر کدام از یافته‌های رادیوگرافی

حساسیت ۸۰٪، اختصاصیت ۸۵٪، ارزش پیش‌بینی مثبت ۸۴/۲٪ و ارزش پیش‌بینی منفی ۸۱٪ بدست آمد. زاویه دندان، نوع و عمق نهفتگی نیز بر وقوع اکسپوزر مؤثر تشخیص داده شد.

طبق یک یافته جانبی که در طول مدت مطالعه بدست آمد، قضاوت بر اساس تعیین زاویه تشکیل شده بین دو خط مماس بر ریشه مجاور کانال و مماس بر بوردر کانال است. کوچکترین زاویه تشکیل شده بین این دو خط اندازه‌گیری شد. طبق یافته‌ها هرچه این زاویه حاده‌تر باشد احتمال اکسپوزر کانال بیشتر است.

این نتایج نشان می‌دهند که سه علامت رادیوگرافی: قطع بوردر رادیوپاک، انحراف کانال و باریک شدن کانال نسبت به بقیه علائم از قدرت تشخیصی بیشتری برخوردارند.

نتایج نشان داد قضاوت از روی ۱ علامت کافی نبوده و هرچه تعداد علائم رادیوگرافی مبنی بر مجاورت کانال دندانی تحتانی و ریشه دندان مولر سوم مندیبل نهفته، بیشتر شوند، قدرت تشخیصی علائم نیز بالا می‌رود. چنانچه وقتی مثبت شدن نتیجه رادیوگرافی را بر مبنای مثبت بودن ۴ علامت از ۷ علامت در نظر گرفتیم،

جدول ۱: توزیع دندان‌های مورد بررسی بر حسب تشخیص ارتباط کانال با ریشه به تفکیک روش استاندارد جراحی و زاویه تماس ۳۵ درجه در رادیوگرافی پانورامیک

جمع	منفی (کانال اکسپوزنشده)	مثبت (کانال اکسپوزشده)	تشخیص ارتباط کانال با ریشه دندان در واقعیت (جراحی)
			تشخیص ارتباط در O.P.G (زاویه تماس)
۳۵	۶ (F.P)	۲۵ (T.P)	مثبت (کمتر از ۳۵ درجه)
۴۵	۳۴ (T.N)	۵ (F.N)	منفی (بیشتر از ۳۵ درجه)
۸۰ کل نمونه	۴۰	۴۰	جمع

ارزش پیش‌بینی مثبت: ۸۷/۵٪

ارزش پیش‌بینی منفی: ۸۵٪

حساسیت: ۸۵/۴٪

اختصاصیت: ۸۷/۲٪

اکسپوز شدن عصب را داشتند، عدم افزایش درصد آسیب عصب شاید به دلیل مهارت جراحان در خارج کردن دندان با کمترین تروما و رعایت شرایط استریل جراحی به طور کامل باشد. تحقیق Miloro M. و همکارش که با هدف تعیین فاصله کانال و ریشه دندان و ارتباط صحیح با کانال انجام شده بود نشان داد، دندانهایی که به صورت مزیوانگولر قرار گرفته‌اند کمترین فاصله را از کانال دارند و احتمال *paresthesia* در آنها بیشتر است و دندانهای افقی و دیستوانگولر احتمال آسیب کمتری دارند.<sup>(۵)</sup> در صورتیکه تحقیق حاضر بیان می‌کند، دندانهایی که به صورت افقی قرار گرفته‌اند، در هنگام خروج احتمال آسیب عصبی بیشتری دارند. بنابراین فاصله ریشه‌ها از کانال به تنهایی برای قضاوت در مورد ریسک آسیب عصب کافی نیست. شاید سختی عمل و مسیر خارج شدن دندان فاصله بین ریشه‌ها و کانال را تحت تأثیر قرار دهد.<sup>(۱۶)</sup>

در آخر نتایج حاصل از اندازه‌گیری زاویه بین خطوط مماس بر کانال و ریشه دندان نشان می‌دهد که در نظر گرفتن این زاویه در تشخیص حائز اهمیت است. قدرتمند بودن این معیار شاید به این دلیل باشد که ۵ معیار دیگر رادیوگرافی: انحراف کانال و باریک شدن کانال، خمیدگی ریشه و باریک شدن ریشه و همچنین زاویه دندان را هم تا حدودی در بر می‌گیرد. باریک شدن کانال و باریک شدن ریشه از بین معیارهای تشخیصی رادیوگرافی طبق نتایج، از اعتبار بیشتری برخوردار بودند. چه بسا بوسیله ترکیب این شاخص با معیارهای تشخیصی دیگر نتایج بهتری حاصل شود. در نظر گرفتن این شاخص جدید ارائه شده در تحقیقات مشابه آتی توصیه می‌شود تا بدین وسیله درجه اطمینان از نتایج بدست آمده در این تحقیق افزایش یابد.

تقدیر و تشکر

سپاس فراوان از جناب آقای دکتر بهنام بهلولی که همواره در پیشبرد این تحقیق مشوق و راهنمایم بودند.

نتایج حاصل از این جدول نشان می‌دهد که این شاخص از تمام شاخص‌هایی که تاکنون بررسی شده از اعتبار بیشتری برخوردار است. درصد بالای ارزش پیش‌بینی مثبت و منفی در مورد تشخیص ارتباط از روی زاویه‌ای که بین ریشه دندان و کانال ایجاد می‌شود این معیار را به عنوان معیاری جدید و قابل قبول معرفی می‌کند. با در نظر گرفتن زاویه ۳۵ درجه، این معیار تنها موردی است که در آن هر چهار شاخص: حساسیت، اختصاصیت، ارزش پیش‌بینی مثبت و ارزش پیش‌بینی منفی بالاتر از ۸۵٪ هستند.

بحث

بر مبنای یافته‌های این تحقیق، حساسیت و اختصاصیت بدست آمده برای علائم مختلف مورد بررسی در رادیوگرافی‌های پانورامیک از ۵۲/۵٪ تا ۹۰٪ برای حساسیت و از ۱۲/۵٪ تا ۸۷/۵٪ برای اختصاصیت تخمین زده شده است.

یافته‌های این تحقیق نشان می‌دهند که در بین علائم رادیوگرافی بررسی شده، قطع بوردر رادیوآپک، انحراف کانال و باریک شدن کانال نسبت به بقیه علائم از قدرت تشخیصی بیشتری برخوردارند که با اکثر تحقیقات پیشین موافق است.<sup>(۱۴، ۱۳، ۱۰، ۹ و ۱۱)</sup> و از آنجائیکه در این تحقیق تیرگی ریشه معیاری است که قدرت تشخیصی برای ارتباط کانال و ریشه دندان ندارد، این نتیجه با تحقیقات Sedaghatfar M. و همکاران، Bell GW. و Monaco G. و همکاران و de Melo Albert DG. و همکاران مخالف است.<sup>(۱۵، ۱۳ و ۱۰)</sup> که شاید به دلیل استفاده از دستگاه‌های مختلف برای رادیوگرافی پانورامیک باشد. در صورت درست بودن این فرضیه می‌توان نتیجه گرفت: تیرگی ریشه بیشتر از بقیه علائم مورد بررسی در رادیوگرافی تحت تأثیر تغییر دستگاه رادیوگرافی قرار گرفته است.

درصد آسیب عصبی در این تحقیق ۷/۵٪ است که تقریباً مشابه تحقیقات دیگر (تا ۷٪) می‌باشد. با وجود تفاوت در نحوه انتخاب نمونه و در نتیجه بیشتر بودن تعداد نمونه‌هایی که در حین جراحی

**References:**

1. Sedaghatfar M, August MA, Dodson TB: Panoramic radiographic findings as predictors of inferior alveolar nerve exposure following third molar extraction. *J Oral Maxillofac Surg.* 2005 Jan;63(1):3-7.
2. Blaeser BF, August MA, Donoff RB, Kaban LB, Dodson TB: panoramic radiographic risk factors for inferior alveolar nerve injury after third molar extraction. *J Oral Maxillofac Surg.* 2003 Apr;61(4):417-21.
3. Tantanapornkul W, Okouchi K, Fujiwara Y, Yamashiro M, Maruoka Y, Ohbayashi N, et al: A comparative study of cone-beam computed tomography and conventional panoramic radiography in assessing the topographic relationship between the mandibular canal and impacted third molars. *Oral Surg Oral Med Oral Pathol Oral Radiol Endod* 2007;103:253-9.
4. Maegawa H, Sano K, Kitagawa Y, Ogasawara T, Miyauchi K, Sekine J, et al: preoperative assessment of the relationship between the mandibular third molar and the mandibular canal by axial computed tomography with coronal and sagittal reconstruction. *Oral Surg Oral Med Oral Patol Oral Radiol Endod.* 2003 Nov;96(5):639-46.
5. Miloro M, DaBell J: Radiographic proximity of the mandibular third molar to the inferior alveolar canal. *Oral Surg Oral Med Oral Patol Oral Radiol Endod.* 2005 Nov;100(5):545-9.
6. Hazza`a AM, Albashaireh ZS, Bataineh A: The relationship of the inferior dental canal to the roots of impacted mandibular third molars in a Jordanian population. *J Contemp Dent Pract.* 2006 May 1;7(2):71-8.
7. Smith AC, Barry SE, Chiong AY, Hadzakis D, Kha SL, Mok SC, et al: inferior alveolar nerve damage following removal of mandibular third molar teeth. A prospective study using panoramic radiography. *Aust Dent J.* 1997 Jun;42(3):149-52.
8. Rood JP, Shehab BA: The radiological prediction of inferior alveolar nerve injury during third molar surgery. *Br J Oral Maxillofac Surg.* 1990 Feb;28(1):20-5.
9. Koong B, Pharoah MJ, Bulsara M, Tennant M: Methods of determining the relationship of the mandibular canal and third molars: a survey of Australian oral and maxillofacial surgeons. *Aust Dent J.* 2006 Mar;51(1):64-8.
10. Bell GW: Use of dental panoramic tomographs to predict the relation between mandibular third molar teeth and the inferior alveolar nerve. Radiological and surgical findings, and clinical outcome. *Br J Oral Maxillofac Surg.* 2004 Feb;42(1):21-7.
11. PETERSON L, Ellis P, Happ J, Tucker M: Contemporary oral and maxillofacial surgery. 4<sup>th</sup> ed. , Mosby, INC, 2003;(9):205-۲۱.

۱۲. ولایی ناصر: جزوه کارگاه آموزشی متدلوژی تحقیق. دانشگاه آزاد اسلامی، آموزش حین خدمت

13. Monaco G, Montevecchi M, Bonetti GA, Gatto MR, Checchi L: Reliability of panoramic radiography in evaluating the topographic relationship between the mandibular canal and impacted third molars. *J Am Dent Assoc.* 2004 Mar;135(3):312-8.
14. Mahasantipiya PM, Savage NW, Monsour PA, Wilson RJ: Narrowing of the inferior dental canal in relation to the lower third molars. *Dentomaxillofac Radiol.* 2005 May;34(3):154-63.
15. de Melo Albert DG, Gomes AC, do Egito Vasconcelos BC, de Oliveira e Silva ED, Holanda GZ: Comparison of orthopantomographs and conventional tomography images for assessing the relationship between impacted lower third molars and the mandibular canal. *J Oral Maxillofac Surg.* 2006 Jul;64(7):1030-7.
16. Jerjes W, El-Maaytah M, Swinson B, Upile T, Thompson G, Gittelmon S, et al: Inferior alveolar nerve injury and surgical difficulty prediction in third molar surgery: the role of dental panoramic tomography. *J Clin Dent.* 2006;17(5):122-30.



# SID



ابزارهای  
پژوهش



سرویس ترجمه  
تخصصی



کارگاه های  
آموزشی



بلاگ  
مرکز اطلاعات علمی



سامانه ویراستاری  
STES



فیلم های  
آموزشی

## کارگاه های آموزشی مرکز اطلاعات علمی



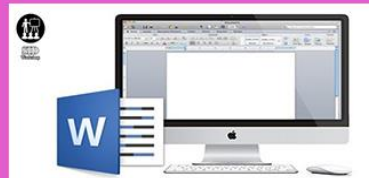تازه های آموزش  
آموزش مهارت های کاربردی در تدوین و چاپ مقالات ISI

آموزش مهارت های کاربردی  
در تدوین و چاپ مقالات ISI



تازه های آموزش  
روش تحقیق کمی

روش تحقیق کمی



تازه های آموزش  
آموزش نرم افزار Word برای پژوهشگران

آموزش نرم افزار Word  
برای پژوهشگران